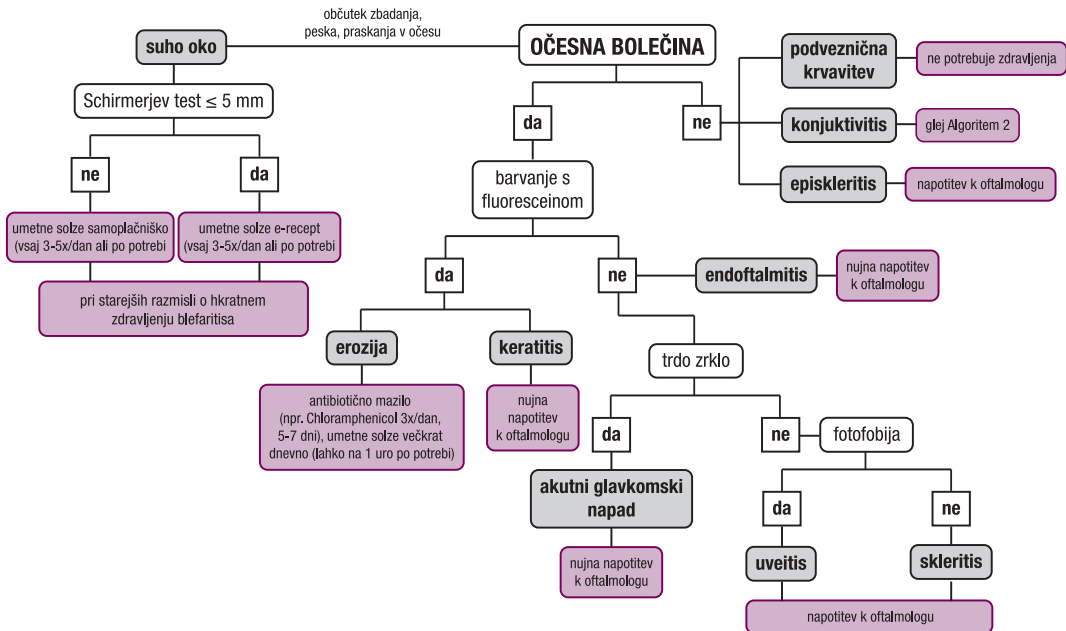


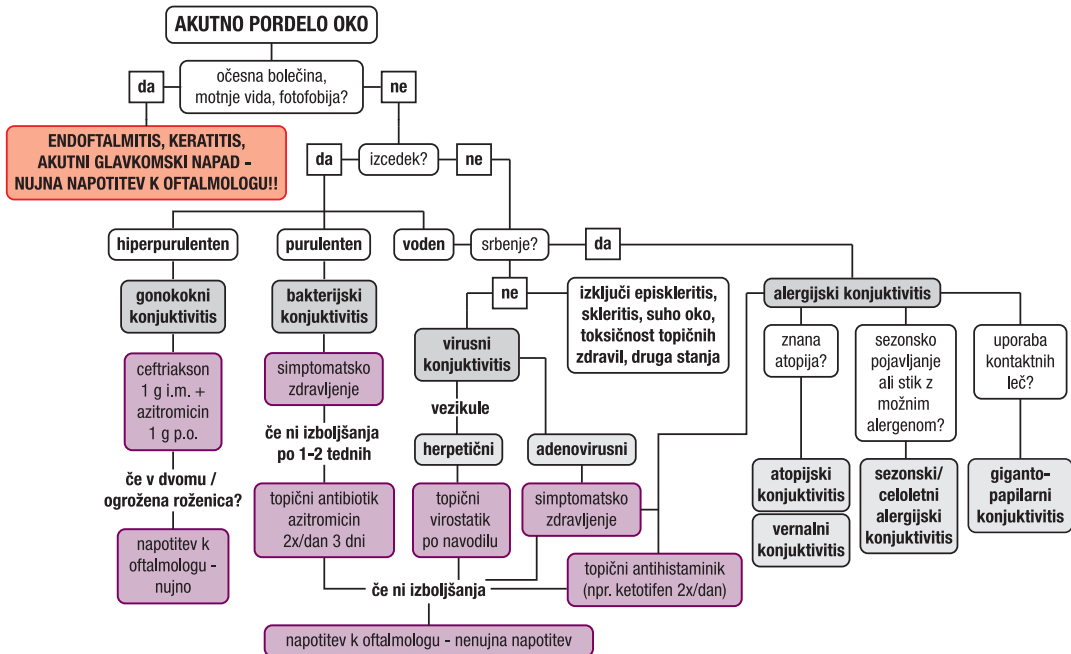
STOPNJE NUJNOSTI NAPOTITVE K OFTALMOLOGU

| URGENTNA NAPOTITEV – TAKOJ | URGENTNA NAPOTITEV – ISTI DAN (V 24 URAH) | NAPOTITEV V ENEM DO DVEH TEDNIH (ZELO HITRO) | NAPOTITEV V NEKAJ MESECIH (HITRO) |
|---|---|--|---|
| <ul style="list-style-type: none"> • KEMIČNA IN TERMIČNA POŠKODBA OČESA • ODPRTA POŠKODBA OČESA • NENADNA IZGUBA VIDA V ZADNJIH 24 URAH • HUDO OČESNO VNETHJE S POSLABŠANJEM VIDA (ENDOFTALMITIS, KERATITIS) • POŠKODBA ORBITE • CELULITIS ORBITE • AKUTNI GLAVKOMSKI NAPAD • PRIZADETOST III. MOŽGANSKEGA ŽIVCA S PRIZADETOSTJO ZENICE • HORNERJEV SINDROM (PTOZA, MIOZA) Z GLAVOBOLOM IN BOLEČINO V VRATU • NEKROTIZIRAJOČI FASCIITIS | <ul style="list-style-type: none"> • tujek na roženici ali pod veznico, ki ga ni mogoče odstraniti v splošni ambulanti • laceracija vek • akutni dakriocistitis • herpetični keratitis ali keratouveitis • odstop/raztrganina mrežnice • krvavitev v steklovino • izrazito nenadno poslabšanje vida, ki traja več kot 24 ur • pareza VI. možganskega živca • svetlobna poškodba • erozija • očesno vnetje pri uporabnikih kontaktnih leč • hifema • iritis | <ul style="list-style-type: none"> • entropij/ektropij z defekti na roženici • trihiazia, ki povzroča defekte na roženici • nevtisljiva solzna vrečka • proptoza, ki jo spremlja zmanjšana vidna ostrina ali keratopatija • vnetje orbite (razen celulitisa) • konjunktivitis, ki se kljub zdravljenju ne izboljšuje • virusni keratokonjunktivitis • dvojni vid • episkleritis, skleritis • odstop steklovine • optični nevritis • hud infektivni konjunktivitis • zapora mrežničnih ven • proliferativna diabetična retinopatija | <ul style="list-style-type: none"> • kronične očesne bolezni s postopnim slabšanjem vida, kontrolni pregled diagnostično že opredeljenih motenj in motnje refrakcije • diabetična retinopatija • glavkom • distrofije • kronična vnetja, suhe oči • presbiopija, keratokonus • katarakta pri odraslem • alergijski konjunktivitis • blag do zmeren konjunktivitis • blefaritis • halacij • suho oko |

Algoritem 1: Obravnava očesne bolečine na primarni ravni.



Algoritem 2: Obravnava konjunktivitisa na primarni ravni.



Simptomatsko zdravljenje konjunktivitisa: izpiranje očesa s fiziološko raztopino, pri adenovirusnem konjunktivitisu tudi hladni obkladki na oko.
POSEBNA POZORNOST PRI UPORABNIKIH KONTAKTNIH LEČ, IMUNOKOMPROMITIRANIH BOLNIKI IN PRI OTROCIH!

PRIPOROČILA ZA OBRAVNAVO NAJPOGOSTEJŠIH OFTALMOLOŠKIH TEŽAV V SPLOŠNI AMBULANTI

| Diagnoza | TIPIČNE TEŽAVE | Kaj svetovati v družinski ambulanti ali splošni urgentni ambulanti | Kdaj napotiti na specialistični pregled pri oftalmologu | Stopnja nujnosti napotitve na specialistični pregled |
|-------------------------------------|--|--|---|--|
| BLEFARITIS | očesna bolečina, srbenje, pordele veke, zjutraj zlepljene oči, pogosto že daljši čas | <ul style="list-style-type: none"> - redno suho gretje - nega in toaleta vek - lahko Chloramphenicol mazilo 2x/dan 2 tedna | Če se stanje kljub zdravljenju ne izboljšuje. | HITRO ali REDNO Ni nujno stanje, običajno ponavljajoče se kronične težave. |
| EROZIJA ROŽENICE | močna bolečina, občutek tujka, solzenje, rdeče oko, običajno anamneza blažje površinske odrgnine (npr. z nohtom, prstom, vejico), po barvanju roženice s fluoresceinskim barvilom pod modro svetlobo viden zeleno obarvan defekt epitela | <ul style="list-style-type: none"> - Chloramphenicol mazilo 3x/dan 5–7 dni - Artelac UNO umetne solze na eno uro čez dan oziroma po potrebi - sistemski analgetik (npr. paracetamol 500–1000 mg na 6–8 ur) - nezmožnost za delo 2–3 dni | Če se stanje kljub zdravljenju ne izboljšuje. Tveganje hujše očesne poškodbe ali zaostalega tujka. | NUJNO (v 24 urah) |
| HALACIJ ALI HORDEOL (JEČMEN) | lokalizirana ali difuzna otekline in rdečina veke, ki nastaneta v nekaj dneh, tipna zatrdlina, bolečina na dotik | <ul style="list-style-type: none"> - suho gretje 4x/dan po 10–20 minut - masaža vek - če ni izboljšanja po enem tednu – Maxitrol kapljice 3x/dan 5–7 dni - NE predpisujemo topičnega mazila, Tobrex nima učinka! - difuzna otekline in pordelost vek – sistemski antibiotik (npr. Amoksiklav 1000 mg 1 tbl/12 ur 5 dni) | Če se stanje kljub zdravljenju ne izboljšuje. | HITRO Kirurške oskrbe hordeola ne izvajamo v času urgentne službe . V akutni fazi vnetja je vrez kontraindiciran! |
| OČESNA BOLEČINA PO VARJENJU | močna bolečina, solzenje nekaj ur po nezaščitemem delu z močno svetlobo (npr. varjenje), fotofobija, blefarospazem | <ul style="list-style-type: none"> - počitek v temi, mirovanje, zaprte oči - Chloramphenicol mazilo 3x/dan 5 dni - po potrebi sistemsko protibolečinsko zdravljenje (npr. paracetamol 500–1000 mg na 6–8 ur) | Če se stanje kljub zdravljenju ne izboljšuje. | NUJNO (v 24 urah) |