

Univerzitetni klinični center Ljubljana

Očesna klinika, Ljubljana

# ODSTOP MREŽNICE

Izbrana poglavja iz oftalmologije

Ješetov dan

125 let Očesne klinike Ljubljana

70 let Katedre za oftalmologijo

Ljubljana, april 2015





Univerzitetni klinični center Ljubljana

Očesna klinika, Ljubljana

# ODSTOP MREŽNICE

Izbrana poglavja iz oftalmologije

*Učbenik*

Ješetov dan

125 let Očesne klinike Ljubljana

70 let Katedre za oftalmologijo

Ljubljana, april 2015

*Učbenik je izdala:*

Očesna klinika, Univerzitetni klinični center Ljubljana

*Uredniki:*

izr. prof. dr. Branka Stirn Kranjc, dr. med.

izr. prof. dr. Barbara Cvenkel, dr. med.

izr. prof. dr. Mojca Globočnik Petrovič, dr. med.

asist. mag. Xhevat Lumi, dr. med.

doc. dr. Nataša Vidović Valentinčič, dr. med.

*Recenzenti:*

izr. prof. dr. Barbara Cvenkel, dr. med.

izr. prof. dr. Mojca Globočnik Petrovič, dr. med.

asist. mag. Xhevat Lumi, dr. med.

izr. prof. dr. Branka Stirn Kranjc, dr. med.

doc. dr. Nataša Vidović Valentinčič, dr. med.

*Tehnična urednica:*

Barbara Klemenc

Naklada: 200 izvodov

Tisk: Fota-Cop, Ljubljana

Ljubljana, april 2015



## KAZALO

---

125 LETNICA OČESNE KLINIKE / B. Stirn Kranjc .....	9
70 LET KATEDRE ZA OFTALMOLOGIJO / M. Hawlina .....	13
ODSTOP MREŽNICE, ETIOLOGIJA, PATOGENEZA IN DEJAVNIKI TVEGANJA / M. Globočnik Petrovič .....	17
PREPREČITEV REGMATOGENEGA ODSTOPA MREŽNICE (ODSTOP STEKLOVINE, RAZTRGANINE NA MREŽNICI, DEGENERATIVNE SPREMEMBE NA MREŽNICI) / M. Urbančič.....	29
PNEVMATSKA RETINOPEKSIJA IN SKLERALNA PLOMBA PRI ZDRAVLJENJU REGMATOGENEGA ODSTOPA MREŽNICE / M. Maležič Blažič .....	45
PREGLED KLASIČNIH OPERACIJ ODSTOPA MREŽNICE Z ALI BREZ PNEVMATSKE RETINOPEKSIJE V ZADNJIH PETIH LETIH NA OČESNI KLINIKI V LJUBLJANI / N. Vidovič Valentinčič, T. Kotnik, K. Novak Andrejčič, M. Maležič Blažič, .....	59
ZDRAVLJENJE REGMATOGENEGA ODSTOPA MREŽNICE Z VITREKTOMIJO / X. Lumi .....	79
ODSTOP MREŽNICE PRI OTROCIH IN DEDNE VITREORETINOPATIJE / B. Stirn Kranjc .....	91
TRAKCIJSKI ODSTOP MREŽNICE / M. Globočnik Petrovič .....	105

## KAZALO

---

EKSUDATIVNI ODSTOP MREŽNICE / Polona Jaki Mekjavič .....	121
ZAPLETI PRI ZDRAVLJENJU BOLNIKOV Z REGMATOGENIM ODSTOPOM MREŽNICE / M. Urbančič .....	141
PROLIFERATIVNA VITREORETINOPATIJA / X. Lumi .....	157
GLAVKOM IN POVIŠANJE OČESNEGA TLAKA PO OPERACIJAH ODSTOPA MREŽNICE / B. Cvenkel .....	171
ULTRAZVOK PRI ODSTOPU MREŽNICE / K. Novak Andrejčič .....	185





## 125 LET OČESNE KLINIKE LJUBLJANA

---

*Branka Stirn Kranjc*

*Predstojnica Očesne klinike Ljubljana*

125 let Očesne klinike Ljubljana je obletnica na katero smo lahko ponosni, ne le oftalmologi, temveč vsi Slovenci. Čeprav zgodovina slovenske oftalmološke kirurgije sega že v zgodnje 19. stoletje v tesni navezi z dunajskimi oftalmologi, je bil prvi očesni oddelek s 34 posteljami ustanovljen v ljubljanski Civilni bolnišnici na Ajdovščini, novembra 1890. Predstojnik je tudi takrat postal dunajski specialist oftalmologije Emil Bock. Po rušilnem potresu 1895 je še isto leto na lokaciji današnje Zaloške 2 v bolnišničnem sklopu oftalmologiji namenjen paviljon 5 z 61 posteljami, po 1912 pa kar s 118 posteljami, ki smo jih obdržali vse do selitve januarja 2001 v bivšo vojaško bolnišnico na Grablovičevi. Profesor Albert Botteri, tudi dunajski specialist in profesor očesne anatomije v Pragi, je bil predstojnik do 1920, za njim pa profesor Leopold Ješe, do leta 1959.

Danes je tudi njegov dan, nasledniki se ga spominjamo delovno, spoštljivo in z občudovanjem, saj nam je s svojo bogato strokovno zapuščino lahko res pravi vzornik. Po ustanovitvi popolne Medicinske fakultete po II. svetovni vojni, je v paviljonu 5 s sodelavci razvijal sodobno očesno kliniko in slovensko oftalmologijo. Dokaz je svoje posebno veselje do slovenske oftalmološke terminologije, s prevodi

in spiskom očesnih bolezni, kar je v pomoč še danes tako našim bolnikom kot oftalmologom. Še vedno radi prebiramo njegov prvi slovenski učbenik – Oftalmologija. Že pred vojno je bil na našem širšem prostoru pionir z intrakapsularno operacijo katarakte, začel je s klasičnimi operacijami odstople mrežnice, tako naj bodo današnja predstavljena izbrana poglavja o odstopli mrežnici še zanj.

Pa ne nazadnje so za razvoj slovenske oftalmologije na vseh subspecialnih področjih zaslužni njegovi nasledniki s sodelavci – prof. Carmen Dereani Bežek, prof.dr.Stane Stergar, prof.dr.Gorazd Kolar, prim.Peter Dovšak, doc.dr.Erik Ankerst, prof.dr.Stanko Novak, prim. Tone Žel, prim. Stanko Strnad, dr. Velena Petrovič, dr. Aleksander Švarc, dr.Marta Šavelj, dr. Milena Jeruc, dr. Borut Hrovatin, dr.Vinko Kristl, prim.Ciril Zupan, dr.Marjeta Vrevc Eleršek, dr.Savo Vidovič, doc.dr.Jože Videnšek, mag.Primož Logar, dr.Milica Boljka Kolar, prim.dr.Irena Brovet Zupančič, dr.Igor Švagelj, prim.mag.Marija Zupan, pediatrijni dr.Ana Hawlina in dr.Sirksova.

Nove generacije oftalmologov, nova klinika in nesluten tehnološki razvoj stroke uvrščajo našo očesno kliniko med prepoznavnejše v Evropi, našim bolnikom je omogočena sodobna diagnostika, zdravljenje in rehabilitacija očesnih bolezni.

Zgodovina in mejniki slovenske oftalmologije – klinike so že bili podrobneje predstavljeni v: Ješe, 1920, 1940, 1955; Borisov, 1987; Novak, 1988, Stergar, 1990, Cvenkel, 1998, Drnovšek Olup, 2005; Kolar, 1994, 2005, Hawlina, 2004, 2005, 2012, Zupanič Slavec, 2011, Stirn Kranjc, 2012.

Očesna klinika Ljubljana je sedaj ena od samostojnih klinik Univerzitetnega kliničnega centra, mednarodno akreditirana (DNV, EBO), z EFQM certifikatom kakovosti. S 184 zaposlenimi, od tega preko 50 zdravnikov in v sodelovanju z zaposlenimi v zdravstveni negi se izvaja poslanstvo klinike s kliničnim, pedagoškim in znanstveno raziskovalnim delom. Rezultati so kljub večnemu pomanjkanju sredstev, kadra na zelo visoki ravni. Dokaz so številnejši operativni posegi, obravnave bolnikov iz vse države in tujine, z novo uvedenimi sodobnimi metodami, poučevanje le teh, vabljenja predavanja naših zdravnikov, številnejše objave v uglednih tujih revijah in njihova odmevnost, 8 habilitiranih učiteljev oftalmologije, 12 asistentov. Zaupane so nam organizacije kongresov priznanih mednarodnih strokovnih združenj, izmenjave znanja, sodelovanja s tujimi klinikami, mednarodne študije.

Verjamem, da se kljub pretanki zdravstveni pogači s sodelavkami in sodelavci pri delu ne bomo ustavili, da bomo našim bolnikom nudili najboljše, na vse možne načine skrbeli za nadgradnjo svojega znanja in razvoj slovenske oftalmologije.

Skupaj se zmore veliko, če se bomo vedno in res trudili za prijaznost klinike, tako za bolnike kot zaposlene.

Branka Stirn Kranjc  
Predstojnica Očesne klinike Ljubljana



## KATEDRA ZA OFTALMOLOGIJO

---

*Marko Hawlina*

*Predstojnik Katedre za oftalmologijo Medicinske fakultete v Ljubljani*

V letošnjem letu Katedra za oftalmologijo praznuje svojo 70-letnico. Prispevek na kratko opisuje razvoj katedre za oftalmologijo in pedagoškega dela na očesni kliniki.

### ***Kratka zgodovina***

Katedra za oftalmologijo Medicinske fakultete v Ljubljani je bila ustanovljena leta 1945. Prvi predstojnik katedre je bil prof.dr.Leopold Ješe, ki je že leta 1947 izdal za tiste čase odličen učbenik oftalmologije. Sodelovanje z Medicinsko fakulteto je bilo tedaj bolj kot danes priznано, pedagoški nazivi so bili cenjeni in izgovarjalo se jih je vedno z velikim spoštovanjem, četudi je šlo »le« za asistenta. Pedagoško delo je po odhodu prof.Ješeta prevzela prof.dr.Carmen Dereani in po njegovem odhodu, prof.dr. Stane Stergar. Po upokojitvi prof.Stergarja je predstojništvo katedre prevzel prof.dr. Stane Novak in za njim, prof.dr. Gorazd Kolar. Prav prof.dr. Gorazd Kolar je bil tisti, ki je s svojim navdušenjem, človeško toplino in radovednostjo oftalmologijo najbolj približal študentom in nam, takratnim specializantom. Po upokojitvi prof.dr.Kolarja od leta 1997 dalje katedro vodi prof.dr.Marko Hawlina. Dolgoletno in prijazno fakultetno

medicinsko sestro VMS Magdo Stanovnik, je po njenem odhodu v pokoj nasledila VMS Vojka Macura in za njo, prav tako akademsko prijazna, VMS Ljuba Taljat.

Širše je pedagoško delo predstavljeno v zborniku ljubljanske medicinske fakultete iz leta 2009.

### *Predstojniki Katedre za oftalmologijo Medicinske fakultete v Ljubljani*

prof. dr. Leopold Ješe (1945–1958)  
 prof. dr. Carmen Bežek Dereani (1959–1972)  
 prof. dr. Stane Stergar (1973–1983)  
 prof. dr. Stane Novak (1983–1990)  
 prof. dr. Gorazd Kolar (1990–1997)  
 prof. dr. Marko Hawlina (1998–)

### ***Katedra za oftalmologijo danes***

Katedra ima sistemizirano eno učiteljsko (red.prof.dr. Marko Hawlina) in 6 asistentskih mest, ki jih zasedajo: izr.prof.dr.Branka Stirn-Kranjc, izr.prof.dr.Brigita Drnovšek-Olup, izr.prof.dr.Barbara Cvenkel, izr.prof.dr. Mojca Globočnik Petrovič, doc.dr. Mirna Štabuc-Šilih in doc.dr. Polona Jaki-Mekjavić. Seveda to za izpeljavo pedagoškega procesa ni dovolj, zato imamo še nazivne sodelavce, in sicer: doc.dr. Natašo Vidovič-Valentinčič, doc.dr.Manco Tekavčič-Pompe, asist.prim. mag. Dragico Kosec, as.dr.sc. Martino Jarc-Vidmar, as.mag. Xhevata Lumija, as.mag.Mojco Urbančič as.mag. Mateja Beltrama, as. Petro

Schollmayer, as.Vladimirja Debelića in as.dr.sc. Špelo Štunf. V okviru katedre je habilitirana tudi znanstvena svetnica doc. dr.sc. Jelka Brecej, dipl.biol., ki sodeluje zlasti pri podiplomskih programih biomedicine in nevroloških ved. Pedagoška sestra je DMS Marija Jesenšek, tajnica katedre je gospa Mirjam Mavec.

V Ljubljani je bila habilitirana tudi izr.prof.dr. Dušica Pahor, predstojnica očesnega oddelka in novoustanovljene katedre za oftalmologijo Univerze v Mariboru, kar smo podpirali že vrsto let in s katero odlično sodelujemo. Oftalmologijo na Fakulteti za Zdravstvo pa poučuje tudi prof.dr. Marko Hawlina in Fakulteti za zdravstvo na Jesenicah, as.mag. Mojca Urbančič.

Katedra vsako leto z navedenimi pedagoškimi delavci izpelje predavanja in vaje za študente medicine in dentalne medicine. Za študente smo pripravili spletno stran s povzetki predavanj, izpitnimi vprašanji, viri literature in podobno. Iz neprimerne vajalnice v kleti stare očesne klinike smo pedagoško dejavnost preselili v moderno vajalnico z vso potrebno opremo na novi očesni kliniki. Opremili smo seminar, v katerem lahko v živo opazujemo sliko z mikroskopa v operacijskih dvoranah. V okvirih možnosti smo posodobili vire in pristope do učenja, a tudi povečali zahtevnost. Rezultati so dobri in študenti poleg kliničnega znanja pri nas uspešno pridobivajo tudi raziskovalne izkušnje o čemer priča več fakultetnih in ena univerzitetna Prešernova nagrada v letu 2003. Tudi v anketah študenti naše delo zelo dobro ocenjujejo.

V prihodnje nameravamo za boljše delo s študenti nameniti več pedagoškega osebja in glede na sklepe sveta za



izobraževanje UKCL ponuditi mladim specialistom, da kandidirajo za naziv asistenta in vključiti v delo s študenti tudi izkušene klinične zdravnike. S tem želimo uresničiti namen MF za delo v manjših skupinah, kar pa bo možno le ob sočasni razbremenitvi pedagoškega osebja od rutinskega kliničnega dela in boljše vsaj moralno, če že ne materialno stimulacijo. Izpeljava pedagoškega procesa študentov medicine in dentalne medicine je velika časovna in pedagoška obremenitev, ki v rednem delovnem času, tako kot raziskovalno delo, ni zadovoljivo strukturirana. Upamo, da se bo to uredilo z namensko porazdelitvijo »terciara«, kar bi prineslo tudi izboljšanje odnosa do pedagoškega in raziskovalnega dela.

Ugotovimo lahko, da je oftalmologija dejavna stroka tudi na področju pedagoškega in razvojno-raziskovalnega dela. Prizadevamo si dolgoročno uravnotežiti položaj teh pomembnih razvojnih dejavnosti z rutinskimi kliničnimi obremenitvami, kar je temeljni pogoj za razvoj terciarnih postopkov in posegov in zahtevnejše diagnostike in splošne ustvarjalne atmosfere klinike in katedre. Z uspešnim mednarodnim povezovanjem smo si ustvarili ugled, ki ga bo tudi v bodoče potrebno vzdrževati in nadgrajevati.

## ODSTOP MREŽNICE

---

*Mojca Globočnik Petrovič*

*Očesna klinika, Univerzitetni klinični center Ljubljana*

V prispevku je opredeljena etiološka razdelitev odstopa mrežnice, patogeneza, pojavnost in dejavniki tveganja.

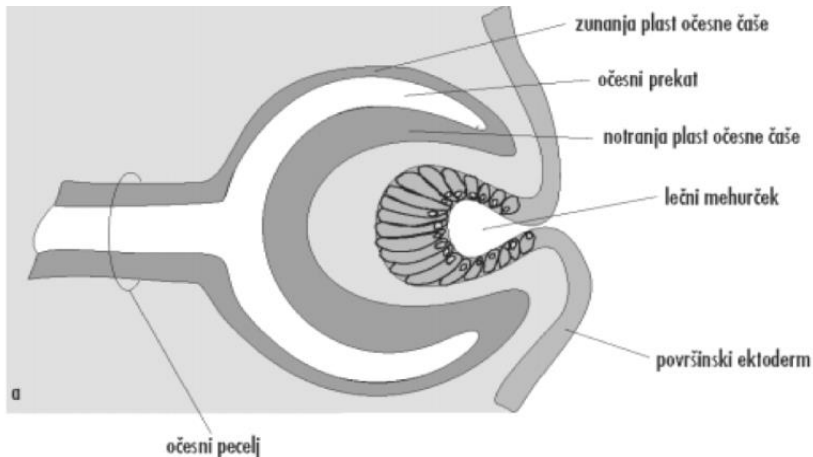
### ***Uvod***

Odstop mrežnice je ločitev neurosenzorične mrežnice (NSM) od spodaj ležečega pigmentnega epitela mrežnice (RPE). Potencialno prazen prostor med NSM in RPE se zapolni s tekočino. Odstop mrežnice glede na različno etiologijo razdelimo na regmatogeni odstop mrežnice, trakcijski in serozni odstop mrežnice.

### ***Adhezija med neurosenzorično mrežnico in retinalnim pigmentnim epitelijem***

Razvojno gledano oba sloja mrežnice, NSM in RPE nastaneta iz neuroektoderma. Mrežnica se razvije iz očesne čaše (Slika 1). Zunanja, tanjša plast očesne čaše se razvije v enoslojne celice, ki vsebujejo pigmentne granule v citoplazmi (RPE) že v šestem tednu razvoja zarodka. Notranja debelejša plast očesne čaše se začne preoblikovati v večskladno neurosenzorično mrežnico v 40.

dnevu razvoja zarodka in nadaljuje z diferenciacijo in maturacijo celic mrežnice do 7. meseca razvoja zarodka.<sup>1</sup>



Slika1. Razvoj očesne čaše (povzeto po Draga Štiblar Martinčič. Razvoj očesa. Med Razgl 2004;43: 231-243.)

V embrionalnem in zgodnjem fetalnem življenju je med zunanjo in notranjo plastjo očesne čaše, torej med bodočima NSM in RPE, znotrajmrežnični prostor ali očesni prekat. Z zlitjem obeh plasti očesne čaše, očesni prekat postopno izginja. Po končanem razvoju je stik med RPE in NSM tesen samo v predelu ore serate in ob papili vidnega živca.<sup>2</sup>

Med NSM in RPE ni prave anatomske povezave, prileganje slojev je posledica mehaničnih in metaboličnih dejavnikov. Mehanični dejavniki so posledica znotrajočesnega pretoka tekočine in vpliva steklovine. Prekatna vodka izteka iz očesa skozi trabekulum, manjši del očesne tekočine pa izteka iz steklovine skozi žilnico, kot posledica vpliva znotrajočesnega in žilničnega onkotskega pritiska.<sup>3</sup> Zaradi

tendence k pretoku tekočine iz očesa skozi mrežnico in ker je mrežnica precej neprepustna za očesno tekočino, sila pretoka tekočine pritiska mrežnico na RPE.<sup>4</sup> Steklovina sama deluje kot zaščitni sloj na mrežnici in indirektno vzdržuje adhezijo med plastema.<sup>5</sup>

Tudi med plastema so prisotne mehanične sile, ki vzdržujejo adhezijo; intercelični matriks, ki je pretežno iz glukozaminoglikanov in lahko deluje kot lepilo med NSM in RPE in povezava med vilusi RPE in zunanjo plastjo fotoreceptorjev NSM, ki vršijo fagocitozo.<sup>6,7</sup>

Metabolični dejavniki, ki vplivajo na adhezijo so posledica oksigenacije. Po smrti se adhezija med plastema pomembno zmanjša in se lahko ponovno vzpostavi z oksigenacijo.<sup>8</sup> Natančen mehanizem vpliva ishemije na manjšo adhezijo med slojema ni povsem pojasnen, možna mehanizma sta delovanje sproščenih lizosomov iz RPE ob ishemiji ali manjši aktivni transport RPE ob ishemiji.<sup>3</sup>

### ***Vrste in patogeneza odstopa mrežnice***

Odstop mrežnice nastopi, ko zaradi različnih vzrokov in mehanizmov popusti adhezija med NSM in RPE, kar povzroči nabiranje tekočine (subretinalne tekočine) med tema dvema slojema. Etiološko ločimo med regmatogenim, traksijskim, eksudativnim ali seroznim odstopom mrežnice (Slika 2). Najpogostejši je regmatogeni odstop, z letno incidenco okoli 10 na 100.000 oseb,<sup>9,10</sup> v zadnjih študijah je pojavnost večja zaradi večjega deleža operiranih oseb zaradi katarakte. V letu 2009 so na Nizozenskem ugotavljali 18 regmatogenih odstopov na 100.000 oseb, z vrhom incidence 52,5 na 100.000 oseb pri starosti 55-59 let.<sup>11</sup>

### ***Regmatogeni odstop mrežnice***

Nastane zaradi raztrganine mrežnice. Poimenovanje izhaja iz grške besede rhexma, kar pomeni raztrganina. Vitreoretinalna trakcija povzroči nastanek raztrganine mrežnice, če le ta ostaja odprta omogoča pretok razvodeneli steklovini v subretinalni prostor.<sup>12</sup> Posteriorni odstop steklovine lahko povzroči ravno dovolj vitreoretinalne trakcije na mestih, kjer je adhezija med steklovino in mrežnico močna, ali mrežnica spremenjena (tanjša npr. zaradi degenerativnih procesov), da nastane raztrganina mrežnice.

Glede na mesto raztrganine ločimo med ekvatorjalnim, oraris in makularnim regmatogenim odstopom mrežnice.

Ekvatorjalni odstop mrežnice je prisoten pri kratkovidnosti, palisadni degeneraciji, podkvasti raztrganini in pri okrogli luknji mrežnice. Oraris raztrganina je pogosteje prisotna pri afakiji, pseudofakiji, idiopatski dializi mrežnice pri mlajših, traumatski dializi in gigantski raztrganini.<sup>13,14</sup> Makularno obliko imajo pogosteje visoko kratkovidne oči in oči s traumatskim ali idiopatskim foramnomo makule. Drugi redkejši vzroki regmatogenega odstopa mrežnice so nekrotizirajoči retinitisi npr. pri akutni retinalni nekrozi, toksoplazmozi in citomegalovirusnem vnetju.

### ***Trakcijski odstop mrežnice***

Nastane zaradi vlečnih sil, ki delujejo na mrežnico in ne povzročijo raztrganine mrežnice. Same membrane mrežnice (preretinalne, subretinalne), steklovina, ki je vpeta na membrane mrežnice, kot tudi steklovina sama, če je npr. inkarcerirana v rano po poškodbi, lahko povzročijo trakcijske

sile. Trakcijski odstop mrežnice je najpogostejši pri proliferativnih mrežničnih in vitreoretinalnih boleznih, kot so proliferativna diabetična retinopatija, retinopatija nedonošenčka, retinopatija srpastih celic, proliferativna vitreoretinopatija in po odprti poškodbi očesa.

### ***Eksudativni, transudativni ali serozni odstop mrežnice***

Nastane zaradi kopičenja subretinalne tekočine v odsotnosti raztrganine mrežnice ali trakcije. Je posledica žilnih, vnetnih ali neoplastičnih boleznih mrežnice, RPE ali žilnice.<sup>15</sup> Subretinalna tekočina je posledica povečane prepustnosti žil mrežnice ali žilnice. RPE z aktivnim transportom črpa tekočino iz subretinalnega prostora, ko je tekočine preveč, da bi jo izčrpal, ali če RPE ne deluje v zadostni meri (npr. pri ishemiji) nastopi odstop mrežnice.<sup>16</sup> Med eksudativne odstope uvrščamo tudi nabiranje krvi v subretinalnem prostoru- hemoragičen odstop mrežnice.

Žilne bolezni, ki lahko povzročijo eksudativen odstop mrežnice so številne: maligna hipertenzija, toksemija v nosečnosti, okluzija vene mrežnice, Mb. Coats, retinalne in druge angiomatozne bolezni.

Vnetne bolezni, ki lahko povzročijo odstop mrežnice so posteriorni skleritis, Harada, simpatična oftalmija, pars planitis in kolagenske žilne bolezni.

Tumorji žilnice, ki lahko povzročijo odstop so nevus, melanom, hemangiom, limfom, metastatski tumorji.

Ostale bolezni, ki povzročijo eksudativni odstop mrežnice: centralna serozna horioretinopatija, familiarna eksudativna vitreoretinopatija, sindrom Norrie, sindrom uvealne efuzije, nanofthalmija in jamice (optic disc pit) ali kolobomi vidnega živca.

## ***Dejavnika tveganja***

Dejavniki tveganja za trakcijski ali serozni odstop so specifične entitete samih bolezni.

Dejavniki, ki vplivajo na regmatogeni odstop mrežnice so slabše opredeljeni, zato so indikacije za preventivno zdravljenje včasih tudi kontraverzne, kot npr. pri vitreoretinalni adheziji ob posteriornem odstopu steklovine, pri operaciji katarakte, kratkovidnosti, pri nekaterih specifičnih očesnih boleznih (retinoshiza, pri očesni poškodbi, ali pri hialoidoretinopatijah, kot je npr. sindrom Stickler).

Regmatogen odstop mrežnice je povzročen z raztrganino mrežnice, ki nastane zaradi močne vitreoretinalne adhezije med odstopanjem posteriozne steklovine. Po različnih študijah je pogostost raztrganin mrežnice od 0,59 do 27%.<sup>17,18</sup> Pojavnost odstopa mrežnice je 83x manjša od pojavnosti raztrganine mrežnice, torej vsaka raztrganina ne vodi v odstop mrežnice.<sup>19,20</sup> Profilaktično lasersko zdravljenje je selektivno in indicirano pri simptomatskih in podkvastih raztrganinah. Večja verjetnost raztrganine je pri nekaterih abnormnih močnejših vitreoretinalnih adhezijah, ki so na bazi steklovine, retinalni tufki ("tufts") in na mejah palisadne degeneracije.<sup>21-23</sup>

Kratkovidnost je pomemben dejavnik tveganja, tveganje narašča z večanjem dioptrije.<sup>24</sup> Pri kratkovidnih očeh posterioren odstop steklovine nastane hitreje, palisadna degeneracija je pogostejša, mrežnica je tanjša, kot pri pravovidnih.<sup>24,25</sup>

Operacija katarakte sproži mehanične in biokemične spremembe, ki povečajo incidenco posteriornega odstopa steklovine in odstopa mrežnice.<sup>26,27</sup>

Retinoshiza lahko vodi v odstop mrežnice samo, če je prisotna komunikacija (raztrganina) čez notranjo in zunanjo plast retinoshize, kar se zgodi zelo redko.

Okoli 15 % odstopov mrežnice je travmatske etiologije, pogosteje je prisoten pri mlajših.<sup>28</sup> Traumatski regmatogeni odstopi so najpogosteje posledica tope poškodbe (70 % - 85 %).<sup>29</sup>

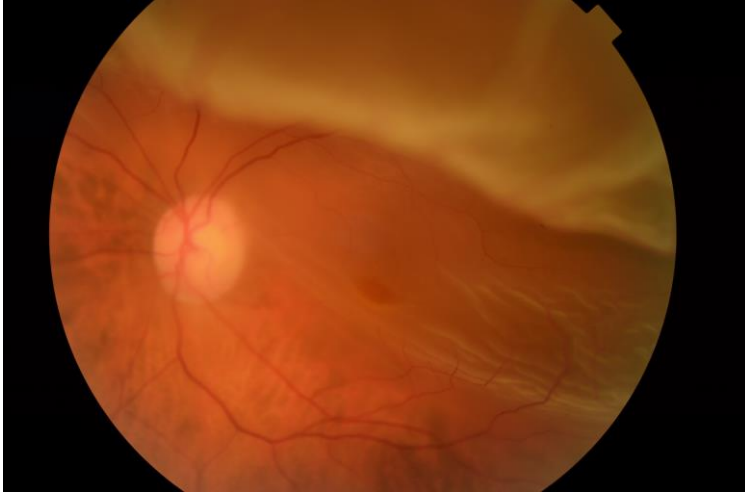### ***Patološke spremembe pri odstopu mrežnice***

Pri odstopu mrežnice se prekinje oksigenacija zunanjih slojev mrežnice. Poleg metaboličnih sprememb je pri odstopli mrežnici prisotna apoptoza fotoreceptorjev.<sup>30</sup> Če je makula odstopla je lahko prekinjena fotoreceptorska plast tudi po uspešnem kirurškem posegu pri pooperativno nalegli mrežnici.<sup>31</sup> Pri kroničnem odstopu nastanejo cistoidne degenerativne spremembe mrežnice, tanjšanje mrežnice, spremembe na nivoju RPE- demarkacije, neovaskularizacija periferne žilnice<sup>32</sup> ali šarenice zaradi sproščanja različnih citokinov in rastnih dejavnikov, kot npr. VEGF iz ishemične, odstople mrežnice.

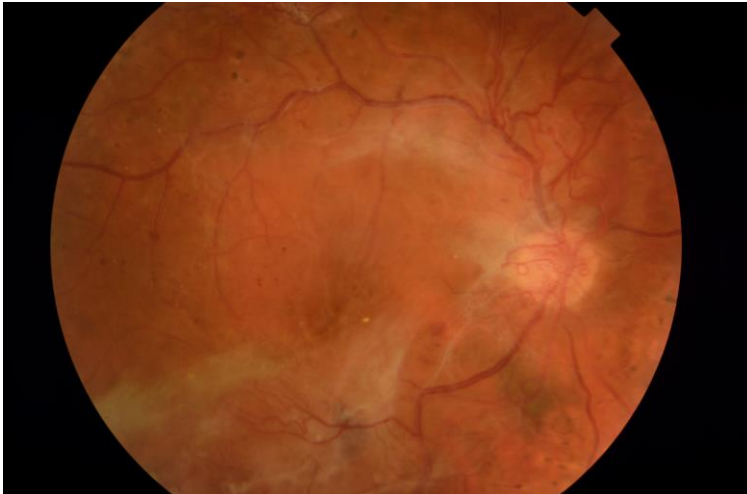
### ***Zaključek***

Zaradi ireverzibilnih sprememb, ki nastopijo v mrežnici pri odstopu, je ključno poznavanje dejavnikov tveganja, prepoznavanje, preventivno zdravljenje in hitro in učinkovito zdravljenje odstopa mrežnice. Na splošno velja, da je vidna ostrina vedno slabša, če je makula preoperativno odstopla in vedno korelira s trajanjem odstopa mrežnice.

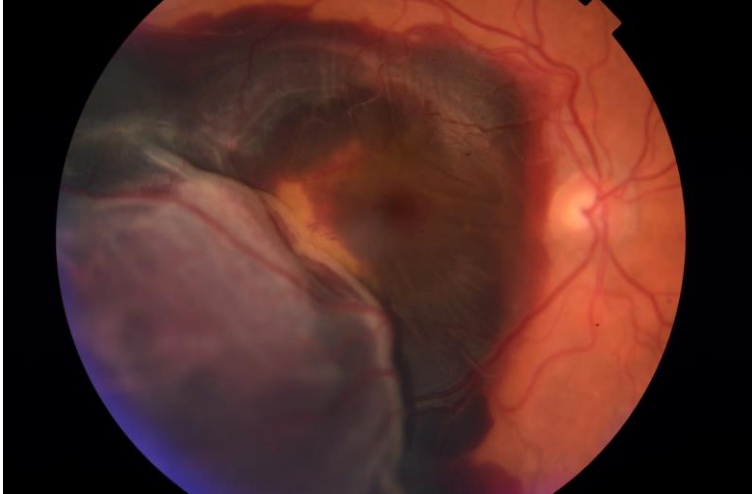




*Slika 2a: Regmatogeni odstop mrežnice*



*Slika 2b: Trakcijski odstop mrežnice – proliferativna diabetična retinopatija*



*Slika 2c: Hemoragični odstop mrežnice*

### ***Literatura:***

1. Fitzgerald MJT, Fitzgerald M. Head and Neck: The Eye. In: Fitzgerald MJT, Fitzgerald M, editors. Human Embryology. 1 st ed. London, Philadelphia, Toronto, Sydney, Tokio: Bailliere Tindall; 1994. P. 186-91.
2. Draga Štiblar Martinčič. Razvoj očesa. Med Razgl 2004; 43: 231-243.
3. Maurice DM. Flow of water between aqueous and vitreous compartments in the rabbit eye. Am J Physiol 1987; 252: F104-108.
4. Tsuboi S. Measurement of the volume flow and hydraulic conductivity across the isolated dog retinal pigment epithelium. Invest Ophthalmol Vis Sci 1987; 28: 1776-1782.
5. Foulds WS. The vitreous in retinal detachment. Trans Ophthal Soc UK 1975; 95: 412-416.

6. Porrello K, La Vail MM. Histochemical demonstration of spatial heterogeneity in the interphotoreceptor matrix of the rat retina. *Invest Ophthalmol Vis Sci* 1986; 27: 1577–1586.
7. Marmor MF. Mechanisms of normal retinal adhesion. In: Ryan SJ, Wilkinson CP (eds). *Retina* Mosby: St Louis 2001 1849–1869.
8. Kim R, Yao XY, Marmor MF. Oxygen dependency of retinal adhesion. *Invest Ophthalmol Vis Sci* 1993; 34: 2074–2078.
9. Tornquist R, Stenkula S, Tornquist P. Retinal detachment. A study of a population-based patient material in Sweden 1971-1981. I. *Epidemiology. Acta Ophthalmol (Copenh)*. Apr 1987; 65: 213-22.
10. Sasaki K, Ideta H, Yonemoto J, Tanaka S, Hirose A, Oka C. Epidemiologic characteristics of rhegmatogenous retinal detachment in Kumamoto, Japan. *Graefes Arch Clin Exp Ophthalmol*. 1995; 233: 772-6.
11. Van de Put MA, Hooymans JM, Los LI, Dutch Rhegmatogenous Retinal Detachment Study Group. The incidence of rhegmatogenous retinal detachment in the Netherlands. *Ophthalmology* 2013; 120: 616-62.
12. Bardbury MJ, Landers MB. Pathogenetic mechanisms of retinal detachment. In: Ryan SJ, Wilkinson CP (eds). *Retina* Mosby: St Louis 2001 1987–1993.
13. Smiddy WE, Green WR. Retinal dialysis: pathology and pathogenesis. *Retina* 1982; 2: 94–116. 14. Green WR. Retina In: Spencer WH (ed) *Ophthalmic Pathology: an Atlas and Textbook* WB Saunders: Philadelphia 1996 4th edn Vol 2 p 938.
14. Kinyoun JL, Knobloch WH. Idiopathic retinal dialysis. *Retina* 1984; 4: 9–14.
15. Anand R, Tasman WS. Nonrhegmatogenous retinal detachment In: Ryan SJ, Wilkinson CP (eds) *Retina* Mosby: St Louis 2001 3rd edn Vol 3 pp 2076–2099.
16. Marmor MF. New hypothesis on the pathogenesis and treatment of serous retinal detachment. *Graefe's Arch Clin Exp Ophthalmol* 1988; 226: 548–552.
17. Green WR, Sebag J. Vitreoretinal interface In: Ryan SJ, Wilkinson CP (eds) *Retina* Mosby: St Louis 2001 3rd edn Vol 3 pp 1915–1919.
18. Green WR. Retina In: Spencer WH (ed) *Ophthalmic Pathology: an Atlas and Textbook* WB Saunders: Philadelphia 1996 4th edn Vol 2 pp 667–1313.

19. Byer NE. Clinical study of retinal breaks. *Trans Am Acad Ophthalmol Otolaryngol* 1967; 71: 461–473.
20. Neumann E, Hyams S, Barakai S. Conservative management of retina breaks: a follow-up study of subsequent retinal detachment. *Br J Ophthalmol* 1972; 56: 482–486.
21. Green WR, Sebag J. Vitreoretinal interface In: Ryan SJ, Wilkinson CP (eds) *Retina* Mosby: St Louis 2001 3rd edn Vol 3 pp 1897–1906.
22. Green WR, Sebag J. Vitreoretinal interface In: Ryan SJ, Wilkinson CP (eds) *Retina* Mosby: St Louis 2001 3rd edn Vol 3 pp 1899–1902.
23. Green WR, Sebag J. Vitreoretinal interface In: Ryan SJ, Wilkinson CP (eds) *Retina* Mosby: St Louis 2001 3rd edn Vol 3 pp 1902–1906.
24. The Eye Disease Case-control Study Group. Risk factors for idiopathic rhegmatogenous retinal detachment. *Am J Epidemiol* 1993; 137: 749–757.
25. Kirker GEM, McDonald DJ. Peripheral retinal degeneration in high myopia. *Canad J Ophthal* 1971; 6: 58–61.
26. Heller MD, Straatsma BR, Foos RY. Detachment of the posterior vitreous in phakic and aphakic eye. *Mod Probl Ophthal* 1972; 10: 23–36.
27. Norregaard JC, Thoning H, Anderson TF et al. Risk of retinal detachment following cataract extraction: results from the international cataract surgery outcomes study. *Br J Ophthalmol* 1996; 80: 689–693.
28. Balles MW. Traumatic retinopathy In: Albert DM, Jakobiec FA (eds) *Principles and Practice of Ophthalmology* WB Saunders: Philadelphia 1994; Vol 2 pp 1029–1031.
29. Goffstein R, Burton TC. Differentiating traumatic from nontraumatic retinal detachment. *Ophthalmology* 1982; 89: 361–368. |
30. T. Hisatomi, T. Sakamoto, Y. Goto et al., “Critical role of photoreceptor apoptosis in functional damage after retinal detachment,” *Current Eye Research*. 2002;24: 61–172..
31. Smith AJ, Telander DG, Zawadzki RJ, Choi SS, Morse LS, Werner JS, Park SS. High-resolution Fourier-domain optical coherence tomography and microperimetric findings after macula-off retinal detachment repair. *Ophthalmology*. 2008; 115: 1923-9.
32. Kaba F, el Baba F, Green R. Uveal neovascularization at the ora serrata and pars plana. *Ann Ophthalmol* 1987; 19: 85–90.



## PREPREČITEV REGMATOGENEGA ODSTOPA MREŽNICE

---

*Mojca Urbančič*

*Očesna klinika, Univerzitetni klinični center Ljubljana*

### *Uvod*

S primarno operacijo regmatogenega odstopa mrežnice uspešno naležemo mrežnico v 80-90%. Reoperacije so anatomsko uspešne v 95%. Kljub anatomsko uspešni operaciji je končna vidna ostrina po operaciji enaka ali boljša od 20/50 le v približno 50% primerov.<sup>1-3</sup> Preprečitev regmatogenega odstopa mrežnice je torej zelo smiselna.

Različni ukrepi preprečevanja odstopa mrežnice se uporabljajo že vrsto let, vendar še vedno nimamo optimalnih kliničnih študij na podlagi katerih bi lahko ustrezno ovrednotili ukrepe preprečevanja odstopa.<sup>4,5</sup>

Za nastanek regmatogenega odstopa sta ključni utekočinjenje steklovine in raztrganina mrežnice.<sup>6,7</sup> Zaradi utekočinjenja steklovine posteriorni del steklovine deloma odstopi, ob tem nastane vitreoretinalna trakcija na mestu vitreoretinalne adhezije, posledično pa raztrganina mrežnice. V področju palisadnih degeneracij z atrofičnimi luknjami je prav tako lahko prisotna vitreoretinalna trakcija. Trakcija mrežnice ob raztrganini je ključna za nastanek večine regmatogenih odstopov.

Osnovni način za preprečitev regmatogenega odstopa mrežnice je tvorba horioretinalne adhezije okrog vidne vitreoretinalne adhezije in raztrganine mrežnice s pomočjo laserske fotokoagulacije ali krioterapije.<sup>8</sup> Učinkovitost takega preventivnega posega je v večini primerov vprašljiva. Večina vidnih asimptomatskih raztrganin in degenerativnih sprememb mrežnice namreč ne povzroči regmatogenega odstopa. Poleg tega lahko z obsežno profilaktično terapijo sprožimo spremembe v steklovini, ki povečajo možnost nastanka regmatogenega odstopa mrežnice.

### ***Posteriorsni odstop steklovine (PVD)***

PVD se najpogosteje pojavi med 45. in 65. letom, pri kratkovidnih očeh pogosto prej.<sup>9</sup> Zaradi PVD nastane trakcija steklovine na bazi in v predelu palisadnih degeneracij, zato se PVD smatra kot najpogostejši vzrok za simptomatske raztrganine mrežnice, ki lahko privedejo do regmatogenega odstopa mrežnice.

PVD je pogosto asimptomatski. Simptomatski PVD, ki ga spremljajo fotopsije in plavajoče motnjave pred očesom, predstavlja večje tveganje za regmatogeni odstop mrežnice. 8-26% bolnikov z akutnim PVD ima ob prvem pregledu raztrganino. Če ob prvem pregledu ne najdemo raztrganine, je 2-5% možnost, da v naslednjih tednih najdemo novo (ali ob prvem pregledu spregledano) raztrganino. Osemdeset odstotkov bolnikov brez najdene raztrganine ob prvem pregledu, pri katerih je bila raztrganina najdena ob naslednjem pregledu, je imelo ob prvem pregledu krvavitev ali pigmentne celice v steklovini ali nove simptome, zaradi katerih so prišli na naslednji pregled.<sup>10</sup>

## ***Mrežnične raztrganine in palisadna degeneracija mrežnice***

### **Asimptomatske raztrganine mrežnice**

Luknje s poklopcem v steklovini ter atrofične okrogle luknje redko vodijo v regmatogeni odstop mrežnice. Byer je spremljal 46 asimptomatskih oči s poklopci v povprečju 11 let<sup>11</sup>, v času spremljanja niti pri enem očesu ni prišlo do odstopa mrežnice. Približno 5% asimptomatskih podkvastih raztrganin vodi v regmatogeni odstop mrežnice.<sup>12</sup> Asimptomatske podkvaste raztrganine, ki jih odkrijemo na drugem očesu, manj verjetno vodijo v regmatogeni odstop kot simptomatske podkvaste raztrganine.

### **Simptomatske raztrganine**

Simptomatska raztrganina je opredeljena kot raztrganina, ki jo povzroča vitreoretinalna trakcija pri bolniku z novonastalim PVD ali kot raztrganina, ki jo spremljajo fotsije in/ali plavajoče motnjave. Vsaj pri 50% bolnikov z nezdravljeno simptomatsko raztrganino in perzistentno vitreoretinalno trakcijo (podkvaste raztrganine) se razvije odstop mrežnice. Zdravljenje, s katerim naredimo horioretinalno adhezijo okrog simptomatske raztrganine, zmanjša tveganje za regmatogeni odstop na manj kot 5%.<sup>13</sup> Travmatske dialize in raztrganine mrežnice na bazi steklovine obravnavamo enako kot simptomatske podkvaste raztrganine. Simptomatske luknje s poklopcem običajno ne vodijo v odstop mrežnice, do odstopa pride le v primeru, ko



steklovina ostane adherentna na mrežnico ob luknji oziroma raztrganini.

## **Palisadna degeneracija mrežnice**

Atrofične luknje znotraj palisadne degeneracije, ki jih spremlja minimalna subretinalna tekočina, brez PVD, ne potrebujejo zdravljenja. Palisadna degeneracija mrežnice je sicer dejavnik tveganja za razvoj regmatogenega odstopa mrežnice. Kratkovidni bolniki s palisadnimi degeneracijami in okroglimi luknjami potrebujejo skrbno spremljanje in morajo poznati simptome razvoja odstopa mrežnice, ker se lahko majhni lokalizirani odstopi mrežnice razvijejo v večje. Profilaktično zdravljenje je smiselno, kadar dokumentiran minimalen odstop progredira.<sup>14</sup>

Byer je v povprečju 11 let spremljal 423 oči s palisadno degeneracijo mrežnice pri 276 bolnikih.<sup>14</sup> Stopetdeset (35%) oči je imelo atrofične luknje znotraj palisadne degeneracije in 10 od 150 je imelo subretinalno tekočino – subklinični odstop, ki se je širil za več kot eno papilo premera stran od luknje. Šest drugih oči je razvilo subklinični odstop tekom spremljanja. Klinično pomemben odstop mrežnice se je razvil v treh od 423 oči, pri dveh iz okroglih lukenj v palisadni degeneraciji (bolniki stari med dvajset in trideset let), pri enem pa iz simptomatske traksijske raztrganine. Ti podatki kažejo, da je tveganje za odstop mrežnice pri bolnikih s palisadno degeneracijo z ali brez okroglih lukenj zelo majhno, če prej ni že prišlo do regmatogenega odstopa na drugem očesu.

Regmatogeni odstop mrežnice se pri bolnikih s palisadno degeneracijo mrežnice pogosteje razvije, če zaradi PVD nastane podkvasta raztrganina. Te raztrganine je potrebno zamejiti z lasersko fotokoagulacijo ali kriokoagulacijo.<sup>14</sup>

### ***Dejavniki tveganja za razvoj regmatogenega odstopa mrežnice***

Dejavniki tveganja za razvoj regmatogenega odstopa mrežnice so:

1. raztrganine mrežnice
2. palisadna degeneracija mrežnice
3. kratkovidnost
4. operacija katarakte, YAG-laserska kapsulotomija
5. poškodba očesa
6. regmatogeni odstop na drugem očesu
7. drugi dejavniki tveganja (hereditarne vitreoretinopatije, degenerativna retinoshiza, retinitis)

Približno 6-8% populacije ima palisadne degeneracije mrežnice. Približno 20-30% bolnikov z regmatogenim odstopom mrežnice ima palisadno degeneracijo.<sup>14</sup>

Več kot polovica netravnatskih regmatogenih odstopov mrežnice nastane v kratkovidnih očeh.<sup>15</sup> Z večanjem aksialne dolžine zrkla se večja tveganje za odstop mrežnice.

Tveganje za odstop mrežnice po operaciji katarakte je približno 1%.<sup>16-18</sup> Tveganje za odstop mrežnice po operaciji katarakte povečuje večja aksialna dolžina zrkla, prej obstoječa vitreoretinalna patologija, moški spol, nižja

starost, prolaps steklovine v sprednji prekat, ruptura lečne ovojnice ali zonul. Tveganje za odstop mrežnice naj bi bilo 4-krat večje po YAG-laserski kapsulotomiji, zlasti pri kratkovidnih očeh.<sup>19</sup>

Tope in penetrantne poškodbe, ki vplivajo na strukturo steklovine ali mrežnice, povečajo tveganje za nastanek regmatogenega odstopa mrežnice.<sup>20</sup> Spremembe vitreoretinalnega stika so lahko vidne že ob poškodbi, lahko pa se izrazijo šele več let kasneje.

Bolniki z netravnimatskim regmatogenim odstopom mrežnice v preteklosti imajo 10% večje tveganje za razvoj odstopa mrežnice na drugem očesu, saj so patološke vitreoretinalne spremembe pogosto bilateralne.<sup>21,22</sup> Če je prišlo do odstopa mrežnice na pseudofakem očesu, je tveganje za nastanek odstopa na drugem očesu večje ne glede na to ali je oko pseudofako ali ne. Fakične druge oči pri bolnikih s pseudofakičnim odstopom mrežnice imajo 7% tveganje za regmatogeni odstop mrežnice, kar kaže na to, da sam kirurški poseg ni edini dejavnik tveganja.<sup>23</sup>

## ***Obravnava bolnika s posteriornim odstopom steklovine, raztrganino mrežnice, degeneracijo mrežnice***

Anamneza – pomembni podatki:

- simptomi PVD
- družinska anamneza (odstop mrežnice, hereditarne vitreoretinopatije)
- poškodba v preteklosti
- kratkovidnost
- morebitni predhodni očesni operativni posegi

Oftalmološki pregled – pomembno:

- pregled steklovine – kri, odstop, pigmentne celice
- pregled periferne mrežnice s pomočjo skleralne indentacije – najboljše z indirektnim oftalmoskopom in na biomikroskopu s pomočjo Goldmannove trozrcalne kontaktne leče.

Diagnostični testi:

- OCT – lahko je v pomoč pri oceni PVD
- B-scan ultrazvočna preiskava – če motnjave v optičnih medijih ne omogočajo natančnega pregleda periferne mrežnice; diagnosticiramo lahko raztrganino, odstop mrežnice, tumorozne spremembe ali druge spremembe, ki so lahko vzrok krvavitve v steklovino. Če ne najdemo sprememb, so smiselne kontrole, v začetku na 1-2 tedna.
- širokokotna barvna fotografija očesnega ozadja – lahko vidimo nekatere periferne raztrganine mrežnice. Ne nadomesti natančne oftalmoskopije!

### ***Preprečitev regmatogenega odstopa mrežnice***

Metod, ki bi učinkovito preprečile sinerezo in utekočinjenje steklovine, ni. Če med rutinskim pregledom asimptomatskega preiskovanca ugotovimo spremembe, ki predstavljajo večje tveganje za razvoj odstopa mrežnice, je priporočljiv natančen pregled periferne mrežnice. Bolnike z visokim tveganjem za odstop mrežnice poučimo o simptomih PVD in odstopa mrežnice ter o smiselnosti periodičnih pregledov očesnega ozadja.

V študiji z mikroplazminom je intravitrealna injekcija 125 µg mikroplazmina zmerno povečala verjetnost za indukcijo ali progresijo PVD (10% v primerjavi s 31%). Zapleti po aplikaciji mikroplazmina so bili raztrganina mrežnice, plavajoče motnjave v steklovini, diskromatopsija, izpadi v vidnem polju, elektoretinografske spremembe, oslabiljenost zonul. Zdravilo je odobreno za uporabo pri bolnikih s simptomatsko vitreoretinalno adhezijo. Zaradi stranskih neželenih učinkov kot so akutna izguba vida, elektoretinografske spremembe in diskromatopsija<sup>24</sup>, potekajo nadaljne študije, ki natančneje vrednotijo varnost uporabe mikroplazmina.

Bolniki s simptomi, ki bi lahko pomenili PVD ali odstop mrežnice, naj bi bili čimprej natančno pregledani. Bolniki z ugotovljeno raztrganino mrežnice in/ali odstopom mrežnice naj bi bili čimprej ustrezno zdravljeni.

Cilj zdravljenja raztrganine mrežnice je narediti čvrsto horioretinalno adhezijo v področju ležeče mrežnice okrog raztrganine, da preprečimo širjenje subretinalne tekočine in

posledično odstopanje mrežnice. To lahko naredimo z lasersko fotokoagulacijo ali kriokoagulacijo.

Za koristnost zdravljenja akutnih simptomatskih podkvastih raztrganin je dovolj dokazov, za zdravljenje drugih vitreoretinalnih sprememb pa ne.<sup>25</sup> V teh primerih je smiselna natančna ocena tako pozitivnih kot negativnih učinkov zdravljenja ali nezdravljenja konkretnega individualnega stanja očesa oziroma bolnika. Priporočila<sup>25</sup> za obravnavo vitreoretinalnih sprememb so prikazana v tabeli 1.

Tip lezije	Zdravljenje
akutna simptomatska podkvasta raztrganina	<b>takoj</b>
akutna simptomatska luknja s poklopcem v steklovini	ni nujno
akutna simptomatska dializa	<b>takoj</b>
travmatska raztrganina	običajno da
asimptomatska podkvasta raztrganina (brez subkliničnega odstopa)	spremljanje
asimptomatska luknja s poklopcem v steklovini	redko priporočljivo
asimptomatska atrofična okrogla luknja	redko priporočljivo

asimptomatska palisadna degeneracija brez luknje	ne, razen če PVD povzroči nastanek podkvaste raztrganine
asimptomatska palisadna degeneracija z luknjo	običajno ni potrebno
asimptomatska dializa	ni enotnega mnenja, premalo dokazov
oči z atrofično luknjo, palisadno degeneracijo ali asimptomatsko podkvasto rupturo in odstop mrežnice v preteklosti na drugem očesu	ni enotnega mnenja, premalo dokazov

*Tabela 1. Priporočila za obravnavo vitreoretinalnih sprememb.*

Odstop mrežnice se lahko pojavi kljub ustreznemu zdravljenju. Pomemben dejavnik tveganja za odstop mrežnice je vitreoretinalna trakcija, ki lahko potegne raztrganino preko zdravljenega področja, zlasti kadar je raztrganina večja ali kadar preko raztrganine poteka retinalna žila. Iatrogene horioretinalne adhezije so dovolj čvrste šele po enem mesecu.<sup>26</sup> Pri 10-16% bolnikih nastanejo dodatne, nove raztrganine v obdobju spremljanja.<sup>27</sup> Pogosteje nastanejo nove raztrganine in je potrebno dodatno zdravljenje v pseudofakih očeh.<sup>26</sup> Po laserskem zdravljenju pogosto opisujejo razvoj epiretinalne membrane, vendar dejanska vzročna povezava med nastankom epiretinalne membrane in laserskim zdravljenjem ni jasna, saj epiretinalna membrana lahko nastane tudi spontano po nastanku PVD. Torej epiretinalna membrana ni nujno zaplet laserskega zdravljenja.<sup>28</sup>

### ***Priporočila glede spremljanja bolnikov<sup>25</sup>***

V tabeli 2 so priporočila glede spremljanja bolnikov kadar ni novih, dodatnih simptomov. Bolniki z novimi simptomi ali spremembo simptomov potrebujejo pogostejše kontrole. Bolnikom z dejavniki tveganja svetujemo, da gredo na pregled takoj, če se pojavijo simptomi kot so fotopsije, plavajoče motnjave, izpad v perifernem vidnem polju, padec vidne ostrine

<b>Tip lezije</b>	<b>Interval spremljanja - kontrole</b>
simptomatski PVD brez raztrganine	odvisno od simptomov, dejavnikov tveganja, statusa – kontrole na 1-8 tednov, nato na 6-12 mesecev
akutna simptomatska podkvasta raztrganina	1-2 tedna po zdravljenju, nato čez 4-6 tednov, nato čez 3-6 mesecev, nato letno
akutna simptomatska luknja s poklopцем v steklovini	2-4 tedne, nato 1-3 mesece, nato 6-12 mesecev, nato letno
akutna simptomatska dializa	1-2 tedna po zdravljenju, nato čez 4-6 tednov, nato 3-6 mesecev, nato letno
travmatska raztrganina	1-2 tedna po zdravljenju, nato čez 4-6 tednov, nato 3-6 mesecev, nato letno
asimptomatska podkvasta raztrganina (brez subkliničnega odstopa)	1-4 tedne, nato 2-4 mesece, nato 6-12 mesecev, nato letno
asimptomatska luknja s poklopцем v steklovini	1-4 mesece, nato 6-12 mesecev, nato letno



asimptomatska atrofična okrogla luknja	1-2 leti
asimptomatska palisadna degeneracija brez luknje	letno
asimptomatska palisadna degeneracija z luknjo	letno
asimptomatska dializa	če ni zdravljena: kontrola čez 1 mesec, nato 3 mesece, nato 6 mesecev, nato vsakih 6 mesecev  če je zdravljena: kontrola čez 1-2 tedna, nato 4-6 tednov, nato 3-6 mesecev, nato letno
oči z atrofično luknjo, palisadno degeneracijo ali asimptomatsko podkvasto rupturo in odstop mrežnice v preteklosti na drugem očesu	vsakih 6-12 mesecev

*Tabela 2. Priporočeno spremljanje bolnikov*

Če je status očesa že zdravljenega bolnika ob prvi kontroli zadovoljiv, potem ob kontroli 2-4 tedne po zdravljenju z indirektno oftalmoskopijo in skleralno indentacijo ocenimo ustreznost horioretinalne brazgotine, zlasti okrog anteriorne meje raztrganine. Če raztrganina in okolna subretinalna tekočina nista popolnoma obkroženi s horioretinalno brazgotino, je potrebno dodatno zdravljenje. Ob vsaki

kontroli je smiselno dodatno zdravljenje, če se subretinalna tekočina razširi preko meja horioretinalne brazgotine.

Tudi kadar je horioretinalna brazgotina ustrezna, so kontrole pomembne. Pri 5-14% bolnikov z raztrganino se kasneje pojavijo dodatne raztrganine. Ta delež bolnikov ni odvisen od tega, kakšno je bilo zdravljenje prve raztrganine.

### ***Zaključek***

Zaenkrat še nimamo študij, ki bi natančno ovrednotile profilaktično zdravljenje vitreoretinalnih sprememb. Nedvomna indikacija za zdravljenje je le simptomatska podkvasta raztrganina, pri ostalih spremembah pa se odločamo individualno glede na pridružena tveganja in lastno presojo.

**Literatura:**

1. Isernhagen RD, Wilkinson CP. Recovery of visual acuity following the repair of pseudophakic retinal detachment. *Trans Am Ophthalmol Soc.* 1988; 86: 291-306.
2. Minihan M, Tanner V, Williamson TH. Primary retinal detachment: 20 years of change. *Br J Ophthalmol* 2001; 85: 546-548.
3. Thompson JA, Snead MP, Billington BM, Barrie T, Thompson JR, Sparrow JM. National audit of the outcome of primary surgery for rhegmatogenous retinal detachment. II. Clinical outcomes. *Eye* 2002; 16: 771-777.
4. Wilkinson CP. Evidence-based analysis of prophylactic treatment of asymptomatic retinal breaks and lattice degeneration. *Ophthalmology* 2000; 107(1): 12-5.
5. Kreis AJ, Aylward GW, Wolfensberger TJ. Prophylaxis for retinal detachment. Evidence or eminence based? *Retina* 2007; 27(4): 466-472.
6. Sebag J. Ageing of the vitreous. *Eye* 1987; 1: 254-262.
7. Packer AJ. Anatomy and general considerations. In: Packer AJ, ed. *Manual of retinal surgery.* New York: Churchill Livingstone Inc.; 1989. p.1-4.
8. Parke DW II. Laser photocoagulation and cryopexy of retinal breaks. In: Packer AJ, ed. *Manual of retinal surgery.* New York: Churchill Livingstone Inc.; 1989. p.23-32.
9. Snead MP, Snead DR, James S, Richards AJ. Clinicopathological changes at the vitreoretinal junction: posterior vitreous detachment. *Eye* 2008; 22: 1257-1262.
10. Coffee RE, Westfall AC, Davis GH, Mieler WF, Holz ER. Symptomatic posterior vitreous detachment and the incidence of delayed retinal breaks: case series and meta-analysis. *Am J Ophthalmol* 2007; 144(3): 409-413.
11. Byer NE. What happens to untreated asymptomatic retinal breaks, and are they affected by posterior vitreous detachment? *Ophthalmology* 1998; 105: 1045-1050.
12. Neumann E, Hyams S. Conservative management of retinal breaks. A follow-up study of subsequent retinal detachment. *Br J Ophthalmol* 1972; 56: 482-486.

13. Shea M, Davis MD, Kamel I. Retinal breaks without detachment, treated and untreated. *Mod Probl Ophthalmol* 1974; 12: 97-102.
14. Byer NE. Long-term natural history of lattice degeneration of the retina. *Ophthalmology* 1989; 96: 1396-1401.
15. Bernheim D, Rouberol F, Palombi K, Albrieux K, Romanet JP, Chiquet C. Comparative prospective study of rhegmatogenous retinal detachment in phakic or pseudophakic patients with high myopia. *Retina* 2013; 33: 2039-2048.
16. Erie JC, Raecker ME, Baratz KH, Schleck CD, Robertson DM. Risk of retinal detachment after cataract extraction, 1980-2004: a population-based study. *Trans Am Ophthalmol Soc.* 2006; 104: 167-175.
17. Russell M, Gaskin B, Russell D, Polkinghorne PJ. Pseudophakic retinal detachment after phacoemulsification cataract surgery ten-year retrospective review. *J Cataract Refract Surg* 2006; 32(3): 442-445.
18. Jahn CE, Richter J, Jahn AH, Kremer G, Kron M. Pseudophakic retinal detachment after uneventful phacoemulsification and subsequent neodymium:YAG capsulotomy for capsule opacification. *J Cataract Refract Surg* 2003; 29(5): 925-929.
19. Ficker LA, Vickers S, Capon MR, Mellerio J, Cooling RJ. Retinal detachment following Nd:YAG posterior capsulotomy. *Eye* 1987; 1: 86-89.
20. Cooling RJ. Traumatic retinal detachment – mechanisms and management. *Trans Ophthalmol Soc U K* 1986; 105: 575-579.
21. Folk JC, Bennett SR, Klugman MR, Arrindell EL, Boldt HC. Prophylactic treatment to the fellow eye of patients with phakic lattice retinal detachment: analysis of failures and risks of treatment. *Retina* 1990; 10: 165-169.
22. Mastropasqua L, Carpineto P, Ciancaglini M, Falconio G, Gallenga PE. Treatment of retinal tears and lattice degenerations in fellow eyes in high risk patients suffering retinal detachment: a prospective study. *Br J Ophthalmol* 1999; 83: 1046-1049.
23. Sharma MC, Chan P, Kim RU, Benson WE. Rhegmatogenous retinal detachment in the fellow phakic eyes of patients with pseudophakic rhegmatogenous retinal detachment. *Retina* 2003; 23: 37-40.

24. Stalmans P, Benz MS, Gandorfer A, Kampik A, Girach A, Pakola S, Haler JA; MIVI-TRUST Study Group. *N Engl J Med* 2012; 367(7): 606-615.
25. American Academy of Ophthalmology. Management of posterior vitreous detachment, retinal breaks, and lattice degeneration. Preferred practice pattern. San Francisco: American Academy of Ophthalmology; 2014.
26. Smiddy WE, Flynn HW Jr, Nicholson DH, Clarkson JG, Gass JD, Olsen KR, Feuer W. Results and complications in treated retinal breaks. *Am J Ophthalmol* 1991; 112: 623-631.
27. Sharma MC, Regillo CD, Shuler MF, Borrillo JI, Benson WE. Determination of the incidence and clinical characteristics of subsequent retinal tears following treatment of the acute posterior vitreous detachment-related initial retinal tears. *Am J Ophthalmol* 2004; 138: 280-284.
28. Saran BR, Brucker AJ. Macular epiretinal membrane formation and treated retinal breaks. *Am J Ophthalmol* 1995; 120: 480-485.

## PNEVMATSKA RETINOPEKSIJA IN SKLERALNA PLOMBA PRI ZDRAVLJENJU ODSTOPA MREŽNICE

---

*Mateja Blažič Maležič*

*Očesna klinika, Univerzitetni klinični center Ljubljana*

### **Uvod**

Regmatogeni odstop mrežnice (RRD) povzroči raztrganina na mrežnici, akumulacija subretinalne tekočine (SRT) pod njo pa največkrat nastane zaradi trakcije steklovine na raztrganino oziroma na okolno mrežnico. Zdravljenje RRD je v zaprtju raztrganine oz. sprostitev retinalnih trakcij<sup>1</sup>. Namen kirurgije je naleg mrežnice, to pa lahko dosežemo na več načinov, izberemo tisti način, ki se nam zdi najbolj primeren in smo ga najbolj veščji.

Velik del RRD lahko zdravimo z uporabo kriopeksije ali laserske fotokoagulacije v kombinaciji z našitjem skleralne ploambe ali pnevmatske retinopeksije<sup>2</sup>. Skoraj pozabljena metoda danes je uporaba Lincoff-Kreissigovega balona<sup>3</sup>, ki sem ga pred leti uvedla med posege zdravljenja RRD na Očesni kliniki, vendar ga danes ni mogoče več nabaviti. Klasična kirurgija kot sta pnevmatska retinopeksija ali skleralna plomba je primerna, če raztrganine niso v premeru večje od 1 ure, niso pozicionirane na zadnjem polu, ne sme jih biti več na večjih mestih, optični mediji morajo biti primerni, da je možna lokalizacija raztrganin. Proliferativna vitreoretinopatija pa mora biti odsotna oz. le delno prisotna. Prav tako ne sme biti prisotna druga patologija, ki zahteva

intraokularni pristop (intraokularni tujek, obsežen odstop horioidee, itd.)

### ***Lincoff-Giesen- pravila, kako najlažje najti raztrganino pri RRD<sup>4</sup>***

Takoj ko postavimo diagnozo RRD, je naslednji korak iskanje raztrganine, ki je povzročila odstop mrežnice. Konfiguracija odstopa mrežnice nam pomaga pri iskanju raztrganine in tu si lahko pomagamo z Lincoff-Giesenovimi pravili<sup>4</sup>, če je rupturo mrežnice težko najti:

-če je odstop zgoraj temporalno in nazalno in ne prehaja preko XII ure, je primarna raztrganina v 98% v območju kjer sega odstop najvišje in sicer v razponu 1 ure in pol

-če je odstop totalen ali je zgoraj in gre preko XII ure, je primarna raztrganina v 93% v območju 1 ure in pol okrog XII ure, največkrat na strani, kjer sega odstop najnižje

-če je odstop spodaj, potem je defekt mrežnice v 95% na strani, kjer je odstop višji; če pa je je linija dviga mrežnice izravnana, potem moramo raztrganino iskati okrog VI ure

-če je defekt spodaj, potem odstop ni mehurjast, če pa je mehurjast moramo raztrganino iskati zgoraj

-če imamo demarkacijsko linijo v območju odstopa mrežnice, potem moramo defekt iskati v tem območju

-pri visoko kratkovidnih je lahko raztrganina kjerkoli in jo moramo iskati tudi na zadnjem polu

50% RRD ima več raztrganin hkrati, pri 3-10% primerov RRD pa defekta mrežnice ni mogoče najti<sup>4</sup>.

## ***Pnevmatska retinopeksija***

Pnevmatska retinopeksija (PR) je minimalno invazivna kirurška tehnika za zdravljenje RRD<sup>5</sup>. Prvič je ta metoda opisana že leta 1911, poročilo o večjem številu pacientov zdravljenih na ta način je opisano prav tako že leta 1938, moderni obliki današnje PR pa sta temelje postavila 1985 leta Hilton in Grizzard<sup>6</sup> v USA in Dominguez v Španiji. Sestoji se iz kriopeksije ali laserske fotokoagulacije, intravitrealne injekcije plina in nekajdnevne pooperativne pravilne pozicije bolnika. Poseg je hiter, lahko se izvaja ambulantno, brez bolečine in rehabilitacija vida po posegu je hitra. Je cenovno ugoden in v nekaterih državah se pogosto uporablja.<sup>1,6</sup>

### *Izbira pacienta*

Pnevmatska retinopeksija zahteva pacientovo sodelovanje in razumevanje operacije. Najpogostejši razlog za neuspeh je nezadostna tamponada zaradi nepravilne pozicije glave po posegu. Kirurg mora po operaciji natančno razložiti položaj glave po posegu, bolnik pa mora biti fizično sposoben sodelovati, ne sme imeti težav z vratom in hrbtenico. Na splošno so za ta poseg primernejši mlajši, visoko motivirani pacienti. Pravilna izbira pacienta je ključna za uspeh operacije. Idealen scenarij vključuje akutni odstop mrežnice povzročen z eno raztrganino v zgornji polovici. Zelo pomembne je natančen predoperativni pregled periferne mrežnice, ki omogoči natančno vizualizacijo in pregled vseh raztrganin in zahteva dokaj čiste optične medije. Siva mrena, krvavitev v steklovino, sekundarna katarakta, raztrganina v spodnji polovici mrežnice otežijo



poseg s PR<sup>7</sup>. Najlaže pokrijemo 1 raztrganino s plinsko tamponado, če jih je več, morajo biti precej skupaj, da jih plinski balon lahko prekrije.

### *Kontraindikacije za pnevmatsko retinopeksijo*

Potovanje z letalom je absolutna kontraindikacija vse dotlej, dokler je plin v očesu. Prav tako ne sme biti vitreoretinalnih traktov in tudi star odstop mrežnice, kjer se gosta, viskozna subretinalna tekočina slabo in počasi resorbira, ni primeren za PR. Kombinacija glavkoma in RRD je relativna kontraindikacija. Predvsem pri starem odstopu mrežnice se intraokularni tlak lahko precej poveča zaradi nesorazmernosti v resorbiciji goste SRT in dokaj hitri ekspanziji plina.

### *Tehnika operativnega posega pnevmatske retinopeksije*

PR izvedemo običajno v eni ali dveh stopnjah, odvisno od tega ali uporabimo kriopeksijo ali lasersko fotokoagulacijo za tvorbo nastanka horioretinalnih zarastlin na mestu raztrganine mrežnice. Anestezija očesa je lahko topična, subkonjunktivalna, peribulbarna ali retrobulbarna. Retrobulbarna ali peribulbarna anestezija je uporabljena takrat, ko se odločimo za kriopeksijo, če pa injiciramo samo plin pa je zadostna topična ali subkonjunktivalna. Pred operacijo pripravimo operativno polje z 5% povidon-jodom, s katerim očistimo veke in periokularno področje kože, ter ga apliciramo v očesno režo 2x v intervalu 5-ih minut. Zatem sledi kriopeksija na mestu raztrganine, ki je pogosteje uporabljena kot fotokoagulacija, ker je lažje izvedljiva. Laser

je težko izvedljiv skozi ali okrog plinskega mehurja in je nastanek ustreznih zarastlin zato otežen. Nato sledi intravitrealna injekcija plina 3-4 mm od limbusa, običajno v temporalni spodnji kvadrant. Če je potrebno, napravimo paracentezo, da znižamo očesni tlak. Skozi paracentezo spustimo prekatno vodko in na ta način zmehčamo oko. Običajno to naredimo pri visokem mehurjastem odstopu, kjer mrežnica visi preko rumene pege. Očesni tlak poraste takoj po injekciji plina na 50-70 mm Hg, znižamo ga lahko z masažo očesa ali paracentezo, oz. se sam zniža po 15-30 minutah. Pooperativno bolnik dobi kapljice antibiotika in steroida. Na koncu operacije kirurg pacienta z obema rokama prime za glavo in jo naravna v pozicijo, v kateri plin prekrije raztrganino in mu s tem pokaže lego, v kateri naj bi držal glavo naslednje 3-4 dni, oz. odvisno od vrste plina, ki ga injiciramo.<sup>8</sup>

### *Izbira in delovanje plina*

Intraokularni plin deluje z začasno zaporo retinalne raztrganine s tem, da nanjo pritisne s svojo površino plinskega mehurja, ki je v obliki meniskusa. Na ta način aktivira retinalni pigmentni epitel (RPE), da prične črpati SRT iz subretinalnega prostora in omogoči ponoven naleg mrežnice. Ko se nevrosenzorna mrežnica naleže na RPE, pride do nastanka adhezij na mestu krikoagulacije ali na mestu laserskih pečatov ali tudi brez tega.

Najpogosteje uporabljeni plini so: zrak<sup>9</sup>, SF<sub>6</sub>, C<sub>3</sub>F<sub>8</sub>. Zrak ne poveča volumna in se hitro resorbira, zato ga je potrebno injicirati večji volumen. Na Očesni kliniki največkrat injiciramo SF<sub>6</sub>, manj pa C<sub>3</sub>F<sub>8</sub>, ki ima največji ekspanzijski učinek in ostane najdalj v očesu. SF<sub>6</sub> poveča svoj volumen

2,5x in ostane v očesu 4 do 5 dni,  $C_3F_8$  pa poveča svoj volumen do 4x in ostane v očesu 3-4 tedne<sup>10,11</sup>.

### *Zapleti pnevmatske retinopeksije*

#### Medoperativni zapleti

Največkrat so zapleti povezani s samim plinom, ki se lahko locira subkonjunktivalno, subretinalno, lahko se pojavi v številnih drobnih mehurčkih in ne v bolusu in na ta način slabše zapre raztrganino in laže zaide pod mrežnico. Povišan očesni tlak takoj po injekciji plina je pogost, rešujemo ga z masažo očesa ali paracentezo, predvsem moramo paziti na količino in vrsto injiciranega plina pri starih odstopih mrežnice, kjer se subretinalna tekočina počasi resorbira in povišan očesni tlak lahko traja dalj časa.

#### Pooperativni zapleti

Najpogostejši zapleti, ki nastanejo pozneje, so nastanek nove raztrganine v prvem pooperativnem mesecu, ponovno odprtje stare raztrganine, nastanek epiretinalne membrane (ERM), PVR, nastanek cistoidnega makularnega edema, foramna makule, anteriorne ishemične optične nevropatije. Endoftalmitis je zelo redek.<sup>12</sup>

Pozna komplikacija je tudi nastanek sive mreže, njen nastanek pa je odvisen od vrste in količine plina, ki ga uporabimo.

Uspešnost PR je visoka-okrog 80%<sup>13</sup>, v primeru neuspeha je možno preiti na operacijo s skleralno plombo ali

vitrektomijo. Pravilna izbira pacienta in tehnika izvedbe operacije vodi do uspešne operacije.

### ***Skleralna plomba***

Minimalna kirurgija s skleralno plombo je ekstraokularna operativna tehnika, kjer sta plomba in kriokoagulacija omejeni na mesto raztrganine mrežnice in zato ni potrebna drenaža SRT<sup>2</sup>. Operacija brez drenaže je možna zaradi izboljšanih tehnik pregleda fundusa binokularno z indirektnim oftalmoskopom ali pod biomikroskopom z Goldmanovim steklom in z različnimi drugimi lečami.

Skleralna plomba omogoči interno indentacijo mrežnice in na ta način zapre raztrganino s tem, da približa RPE k nevrosenzorni mrežnici. Eksoplanti ali plombe so navadno silikonski iz spužvaste mase ali pa so solidni in trši. Prišijemo jih na beločnico radialno ali cirkularno. Radialno plombo uporabljamo, ko imamo eno samo raztrganino ali 2 ločeni, ki pa sta vsaj 1 kvadrant narazen. Cirkularna plomba pa je indicirana, če je več raztrganin in so blizu skupaj ali pa je raztrganina locirana pod mišico in jo je z radialno plombo zaradi anatomskega položaja težko zaobjet. V določenih situacijah lahko damo eno ali drugo vrsto plombe, s tem da imajo radialne plombe več astigmatičnega učinka, cirkularne pa povzročajo več gub na mrežnici oziroma tako imenovani fenomen ribjih ust<sup>2,17</sup>, kjer se zadnji rob raztrganine odpre kot ribja usta in mrežnica ne naleže tesno na plombo. Tako se SRT ne more resorbirati.

Klasična operacija brez drenaže SRT s pravilno postavljeno skleralno plombo omogoči zaprtje raztrganine in resorbcijo SRT. Če je SRT zelo malo in je odstop plitev, tedaj se mrežnica hitro naleže, če je SRT več, potem se raztrganina

počasi spušča in ko se naleže na greben plombe, se resorbira še preostala SRT.

Operacija samo s skleralno plombo je indicirana, če ni veliko SRT med raztrganino in RPE, torej če odstop ni zelo visok. Če pa je odstop mehurjast, pa operacijo s skleralno plombo kombiniramo s PR z ali brez paracenteze še isti dan na operacijski mizi ali pa PR dodamo naslednje dni, ko se očesni tlak zniža in dodatna paracenteza ni več potrebna. Skleralna plomba pa ni primerna, če je razpored raztrganin preveč kompleksen in če je dvignjena mrežnica infiltrirana z membranami. V primerih ko ne moremo natančno lokalizirati raztrganine zaradi visokega odstopa mrežnice ali pa so raztrganine kompleksne zaradi velikosti in pozicije le teh, če je napredujoča PVR ali če je prisoten visok očesni tlak pa operacija s skleralno plombo ni indicirana.

### *Tehnika operacije s skleralno plombo*

Anestezija je še vedno največkrat splošna, ker bi sicer operacija bila precej boleča. V sterilnih pogojih pripravimo veznico, izoliramo zunanje očesne mišice ter eksponiramo beločnico v področju, kjer nameravamo prišiti skleralno plombo. Zatem napravimo kriokoagulacijo raztrganine in retinalnih degeneracij, če so te prisotne in označimo le te z metilenskim svinčnikom s pomočjo indirektnega oftalmoskopa<sup>14</sup>. Prišijemo šive za plombo na beločnico v območju raztrganine in če je potrebno v predelu degenerativnih sprememb in učvrstimo plombo z njimi. Na koncu zašijemo veznico in injiciramo antibiotik in steroid pod veznico.

### *Zapleti operativnega posega s skleralno plombo*

Medoperativni zapleti so redki, vendar so možni in do njih pride najpogosteje med našitjem beločničnih šivov, ko lahko pride do perforacije beločnice, pogosteje pri kratkovidnih očeh s stanjšano beločnico, posledično lahko pride do perforacije žilnice, tudi mrežnice in do krvavitve v oko, v mrežnico ali pod mrežnico. Zaradi perforacije pride lahko do vkleščenja mrežnice v perforirano beločnico. Možen je tudi odstop žilnice, predvsem v naslednjih dneh, ki pa se popravi običajno sam od sebe v 1-2 mesecih. Prav tako je po operaciji pogosto zvišan očesni tlak, kar pa je le prehodnega značaja in se potem uredi.

Pooperativni zapleti pa se lahko zgodijo v naslednjih dneh ali tednih, celo letih. V manj kot 0,5% pride lahko do infekcije prolabirane plombe, ki jo moramo potem odstraniti in dodati laserske pečate, če je to potrebno.<sup>13</sup> Dvojni vid se pojavi v manj kot 1% in se pokaže že v prvih dneh po operaciji.<sup>13</sup> Plombo je možno odstraniti po določenem času, ko se raztrganina mrežnice zaraste in se mrežnica naleže, dvojni vid pa po odstranitvi plombe izgine. Med pozne pooperativne zaplete, ki se pojavijo v mesecih po operativnem posegu pa štejemo nastanek makularne epiretinalne membrane in proliferativne vitreoretinopatije, cistoidnega makularnega edema, strabizem, refraktivne motnje in pooperativna ptoza, ki so prav tako možni zapleti<sup>15</sup>.

### *Anatomski uspeh operacije s skleralno plombo*

93% uspeh operacije je dosežen po prvi operaciji, po dodatnem posegu spregledane ali nezadovoljivo podprte

raztrganine s skleralno plombo pa je uspeh 97%. Približno v 5% pride do ponovitve odstopa v prvih 6-ih mesecih po operaciji<sup>15,16</sup>.

### *Pooperativna oskrba pacienta po operaciji RRD z PR ali skleralno plombo*

*Če je bila operacija v splošni anesteziji, je pacient mobiliziran isti ali naslednji dan po operaciji, s tem zmanjšamo tveganje za nastanek tromboembolusa. Pooperativno apliciramo steroidno-antibiotično mazilo v začetku, potem pa v obliki kapljic 3-4x dnevno in nekaj dni kapamo midriatik običajno 1% Atropin. Pooperativna aktivnost kot je branje, je dovoljena takoj, ko se pacient čuti sposobnega, prav tako lahka fizična aktivnost. Težji fizični napor kot je dvigovanje bremen, igre z žogo in druge športne aktivnosti pa odsvetujemo prvih nekaj tednov po operaciji. Odsotnost z dela je odvisna predvsem od vrste dela, ki jo bolnik opravlja in od vidne ostrine, ki jo pri delu potrebuje. Če je potek po operaciji brez zapletov, se lahko pacient vrne na delo tudi že po dveh tednih po operaciji, če pa je delo bolj zahtevno, se temu prilagodi. Pacienti se pozneje lahko vrnejo k vsem svojim aktivnostim, tudi športnim, s tem da se zaščitijo pred direktno poškodbo očesa<sup>1</sup>.*

### *Rehabilitacija vida*

Vidno polje, ki je bilo ožje v predelu RRD se popravi takoj, ko se mrežnica naleže, vendar sled sence v tem predelu se lahko zadrži še nekaj dni oz. tednov po nalegu mrežnice.

Centralna vidna ostrina, če je bila rumena pega odstopla, je odvisna od dolžine odstopa mrežnice, od starosti pacienta in kratkovidnosti. Prve 3 mesece po nalegu mrežnice se ta popravlja najbolj, dokončna vidna ostrina pa je prisotna približno po dveh letih<sup>1</sup>.

### ***Zaključek***

V članku sta prikazana 2 načina zdravljenja regmatogenega odstopa mrežnice in sicer operativno zdravljenje s pnevmatsko retinopeksijo in skleralno plombo. Prikazana je tehnika operacije, indikacije in kontraindikacije za tak način zdravljenja. Prav tako so prikazani možni zapleti med posegom in po njem.

Minimalna kirurgija brez drenaže subretinalne tekočine s pnevmatsko retinopeksijo in skleralno plombo še vedno ostaja metoda izbora operativne tehnike v zdravljenju regmatogenega odstopa mrežnice. Primerna je za vse primere RRD, kjer raztrganina mrežnice ni preveč kompleksna in je PVR odsotna oz. je le minimalno razvita. Omogoča visok anatomski in funkcionalni uspeh, predvsem pa minimalno število možnih zapletov pri zdravljenju RRD.



## Literatura

1. Chingell AH, Wong D. Management of vitreo-retinal disease. London: Springer-Verlag, 1999.
2. Kreissig I. A practical guide to minimal surgery for retinal detachment. Stuttgart-New York: Thieme Verlag, 2000.
3. Kreissig I, Failer J, Lincoff H et al. Results of a temporary balloon buckle in the treatment of 500 retinal detachment and a comparison with pneumatic retinopexy. *Am J Ophthalmol* 1989;107:381-9.
4. Freyler H. Netzhautabhebung. Ein Leitfaden zur Prophylaxe und Chirurgie. Wien- New York: Springer- Verlag, 1982:131-35.
5. Tornambe PE, Hilton GF, Kelly NF, Salzano TC, Wells JW, Wendel RT. Expanded indications for pneumatic retinopexy. *Ophthalmology* 1988;95:597-600.
6. Grizzard WS, Hilton GF, Hammer ME, et al. Pneumatic retinopexy failures: cause, prevention, timing and management. *Ophthalmology* 1995;102:929-36.
7. Chang TS, Pelzek CD, Nguyen RL, Purohit SS, Scott GR, Hay D. Inverted pneumatic retinopexy: a method of treating retinal detachments associated with inferior breaks. *Ophthalmology* 2003;110:589-94.
8. Hilton GF, Kelly NE, Salzano TC, Tornambe PE, Wells JW, Wendel RT. Pneumatic retinopexy: a collaborative report of the first 100 cases. *Ophthalmology* 1987;94:307-314
9. Sebag J, Tang M. Pneumatic retinopexy using only air. *Retina* 1993;13: 8-12.
10. Haller JA. Retinal detachment. Focal points-Clinical modules for ophthalmologists. *Focal points* 1998; 5:1-14.
11. American Academy of Ophthalmology. Information statement. The repair of rhegmatogenous retinal detachment: American Academy of Ophthalmology, 1990.
12. Hilton GF, Tornambe PE. The retinal Detachment Study Group. Pneumatic retinopexy: an analysis of intraoperative and postoperative complications. *Retina* 1991;11: 285-94.
13. Mieler WF, Schwartz SG, Kuhl D, Kreissig I, Lincoff HA. Therapeutic options in the management of rhegmatogenous retinal detachment. *AAO-Instruction course*; 2003; Anaheim, CA.

14. Lincoff HA, Gieser R. Finding the retinal hole. Arch Ophthalmol 1971; 85: 565-9.
15. Kreissig I. Primary retinal detachment Options for repair. Springer-Verlag Berlin Heidelberg 2005.
16. Kreissig I. XVIII. Tübingen detachment course. Presentation of detachments. Tübingen, 1999.
17. Blažič Maležič M, Vidovič Valentinčič N. Regmatogeni odstop mrežnice. Zdravniški vestnik 2004; 5: 399-402.



## USPEŠNOST KLASIČNIH OPERACIJ ODSTOPA MREŽNICE

---

*Vidovič Valentinčič N, Kotnik T, Novak Andrejčič K, Blažič Maležič M*

*Očesna klinika, Univerzitetni klinični center Ljubljana*

### ***Uvod***

Regmatogeni odstop mrežnice lahko operiramo z beločnično plombo, to je na t. i. klasični način. Metodo je leta 1953 uvedel Custodis,<sup>1</sup> kasneje je doživela številne spremembe, vendar je osnovna tehnika ostala enaka. Pri tej metodi operiramo ekstraokularno – silikonsko plombo našijemo na beločnico na mesto raztrganine mrežnice. Z našitjem plombe indentiramo beločnico, s tem vzpostavimo ponovni stik med mrežničnim pigmentnim epitelijem in dvignjeno mrežnico. Posamezne raztrganine zamrznemo (kriokoaguliramo), tekočina pod mrežnico se spontano resorbira.<sup>2</sup>

### ***Metode***

Prispevek predstavlja retrospektivo klasičnih operacij odstopa mrežnice na podlagi dokumentacije, zbrane v zadnjih štirih letih na Očesni kliniki v Ljubljani, ki kot terciarni center edini pri nas izvaja te operacije. Prvenstveni namen tega prispevka je predstavitev uspešnosti klasične metode.

Kot primarni uspeh smo definirali naleg mrežnice po operaciji, z dodatkom intravitrealnega raztegljivega plina ali brez, kot sekundarni uspeh pa naleg mrežnice po reoperaciji z beločnično plombo. Beležili smo demografske podatke bolnikov: starost, spol, trajanje simptomov, vidno ostrino pred in po operaciji (po Snellenu), stanje očesne leče (fakija, psevdofakija, afakija), ali makula pred operacijo leži ali ne (ocena po pregledu z biomikroskopom in lečo), spremljali smo tudi morebitne zaplete in indentificirali razloge za neuspeh.

Vključitveni kriteriji za operacijo:

- Regmatogeni odstop z 1 ali skupek več raztrganin blizu skupaj

Izključitveni kriteriji:

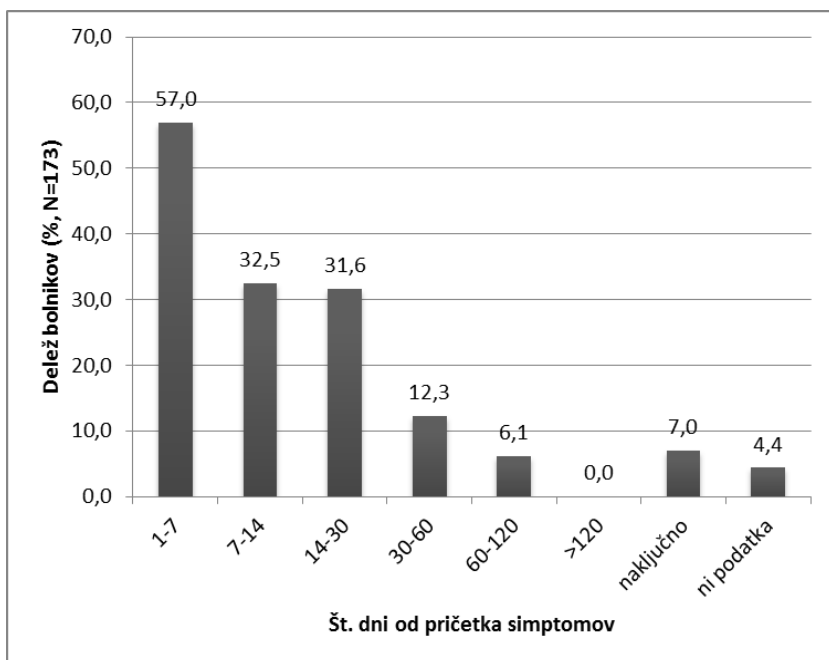
- gigantska raztrganina mrežnice
- posteriorna raztrganina
- proliferativna vitreoretinopatija gr. C in več
- odstop mrežnice s hematovitreusom
- odstop žilnice

Podatki so bili zbrani iz računalniškega programa Hipokrat, tako hospitalnega kot ambulantnega dela. Bolnike smo spremljali od 1 meseca do 4 let.

## Rezultati

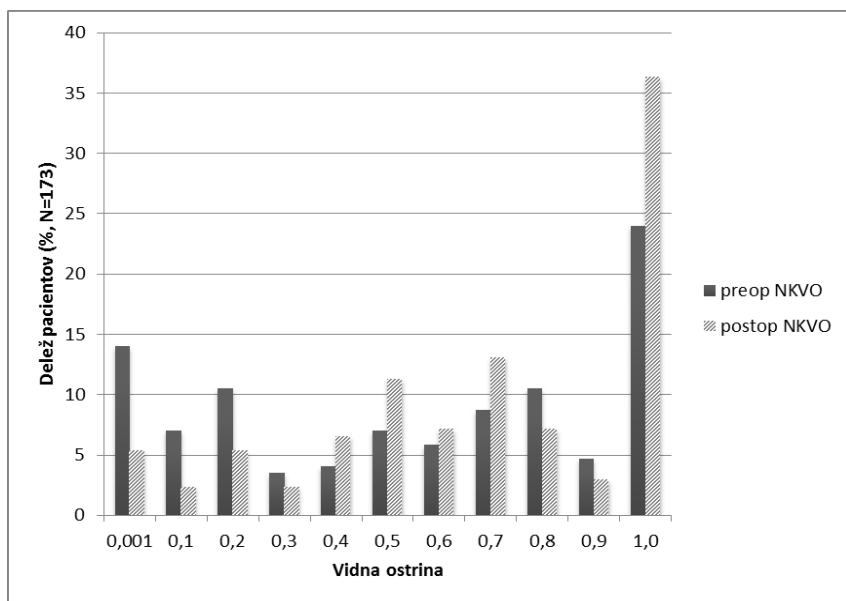
V času od junija 2010 do februarja 2015 smo naredili 173 klasičnih operacij odstopa mrežnice. Povprečna starost bolnikov ob operaciji je bila 57,9 (mediana=60) let. Največji starostni delež bolnikov, ki so imeli klasično operacijo odstopa mrežnice, je v 60-70 letu – 27%.

Med bolniki je bilo 55% moških in 45% žensk. Simptomi so trajali od 1 do 120 dni, največ bolnikov - 57%, je bilo simptomatskih manj kot sedem dni. Za 5 bolnikov nimamo podatka, 8 odstopov mrežnice je bilo odkrito naključno. (Graf 1)



Graf 1: Delež bolnikov glede na trajanje simptomov

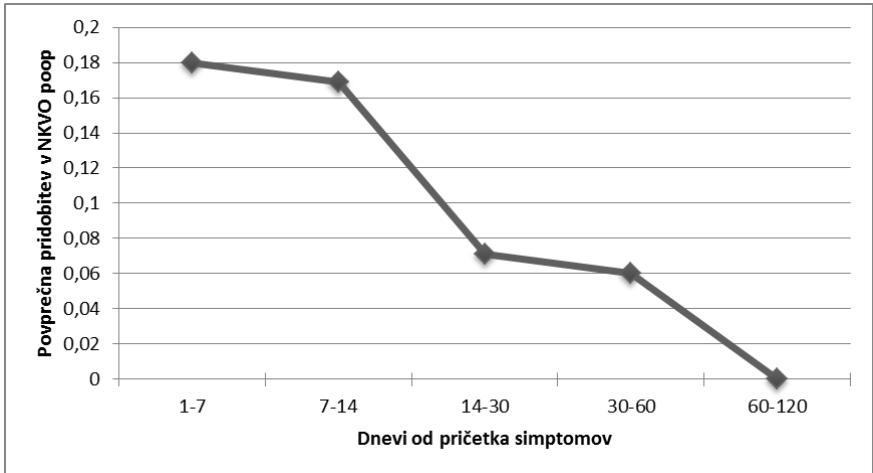
Najboljša korigirana vidna ostrina (NKVO) pred operacijo je bila gib pred očesom pri 24 bolnikih (14%), 0.5 ali več je imelo 104 bolnikov (60.8%), od teh je imelo NKVO 1.0 41 bolnikov (24%). Po operaciji je imelo gib pred očesom 9 bolnikov (5.3%), več ali enako kot 0.5 131 bolnikov (78%). (Graf 2)



*Graf 2: Najboljša korigirana vidna ostrina (NKVO) pred in po operaciji*

Glede na trajanje simptomov smo pri bolnikih prikazali, kakšna je bila povprečna pridobitev v NKVO glede na trajanje simptomov.

Največ so pridobili bolniki, ki so bili simptomatski manj kot 7 dni, največji padec v zmožnosti pridobitve izgubljenega vida je nastopil po 14 dneh. (Graf 3).

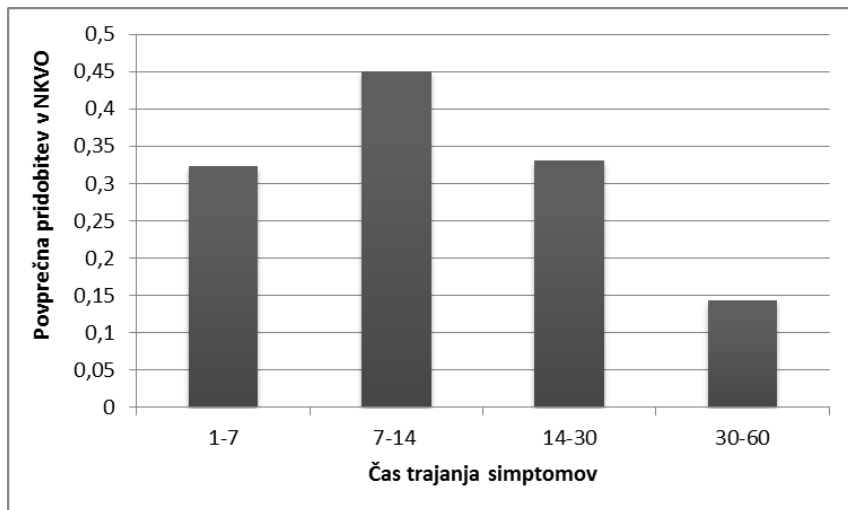


*Graf 3: Povprečna pridobitev v NKVO postop. glede na št. dni od pričetka simptomov.*

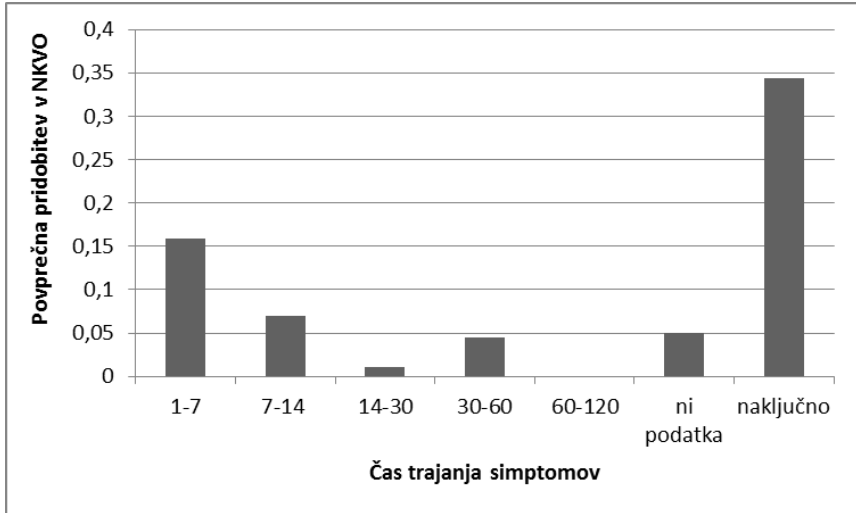
Povprečna NKVO bolnikov z ležečo makulo je bila pred operacijo 0.66, po operaciji 0.74. Pri bolnikih, kjer makula ni ležala, je bila povprečna NKVO pred operacijo 0.09, po operaciji 0.4.

V Grafu 4 in 5 je prikazana povprečna pridobitev NKVO pri bolnikih z dvignjeno ali ležečo makulo.





*Graf 4: Povprečna pridobitev v najboljši korigirani vidni ostrini (NKVO) pri bolnikih z dvignjeno makulo. Čas trajanja simptomov je opredeljen v dnevih.*



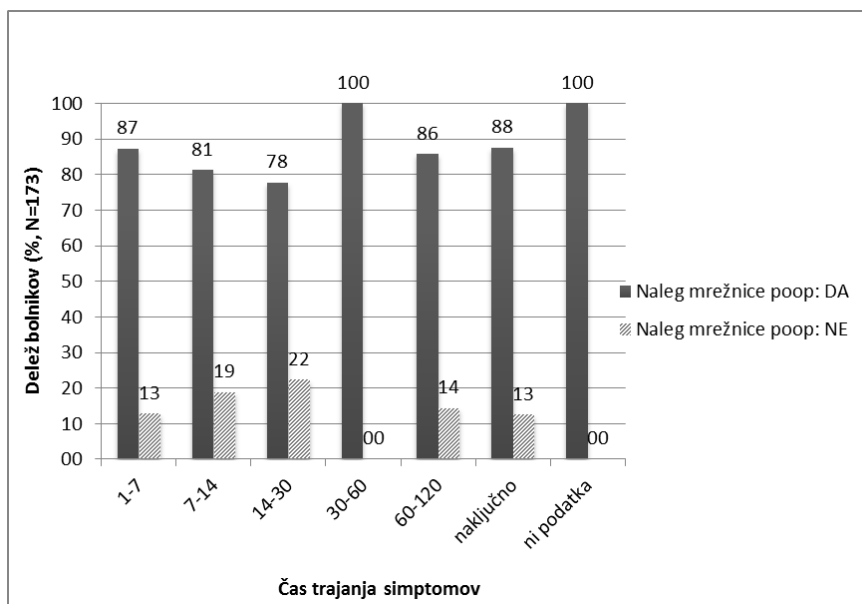
*Graf 5: Povprečna pridobitev v najboljši korigirani vidni ostrini (NKVO) pri bolnikih z ležečo makulo. Čas trajanja simptomov je opredeljen v dnevih.*

Od 173 bolnikov je imelo 166 bolnikov svojo lečo, šest je bilo psevdofakih, en afak. Primarni uspeh operacije (naleg mrežnice po operaciji, z dodajanjem peri- ali postoperativnega intravitrealnega plina ali brez), je bil dosežen pri afakem pacientu ter pri 85,4% fakih in 83,3% psevdofakih pacientih.

Pri 85% bolnikov je mrežnica nalegla po primarnem posegu. Sekundarni poseg, vitrektomijo, je potrebovalo 15% (24 bolnikov). 17 od teh je potrebovalo intravitrealni SF6 peri- ali postoperativno, imeli so mehurjast odstop z večjimi raztrganinami. Vsi so bili faki. Trije so imeli PVR stopnje B,

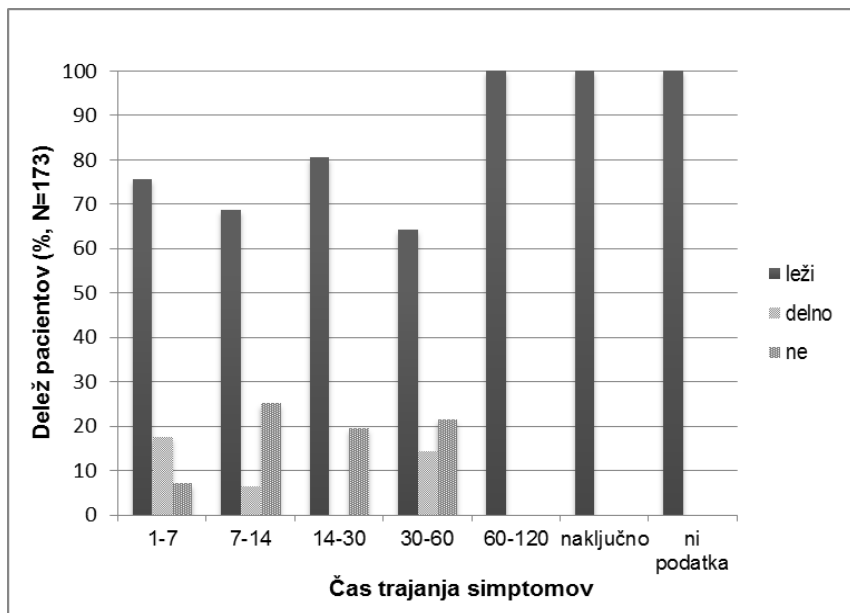
vendar so bile raztrganine izvihanih robov. Razlog za neuspeh operacije je bil še nepravilno pozicioniranje plombe ali izbira preozke plombe, dodatna raztrganina, pri enem bolniku je šel intravitrealni plin pod mrežnico.

Delež bolnikov, ker je bil dosežen uspeh operacije, tako primarni kot sekundarni, v odvisnosti od trajanja simptomov, je predstavljen v Grafu 6.



*Graf 6: Delež bolnikov, ker je bil dosežen primarni uspeh klasične operacije glede na trajanje simptomov. Čas trajanja simptomov je opredeljen v dnevih.*

V Grafu 7 je prikazan odstotek bolnikov, kjer je makula še ležala glede na čas trajanja simptomov. Večina naših bolnikov je imela pred operacijo še ležečo makulo (78%).



*Graf 7: Pripetost makule glede na čas trajanja simptomov. Čas trajanja simptomov je opredeljen v dnevih.*

Postoperativni zapleti klasične operacije so bile povišan očesni pritisk pri 4 bolnikih, rezidualna tekočina pod mrežnico pri 8 bolnikih. Pri 5 bolnikih je prišlo do resopcije tekočine več mesecev po zdravljenju z Diamoxom 2x125mg, pri enem je bila potrebna vitrektomija. Na Sliki 2 je predstavljena serija OCT fotografij bolnika s subretinalno tekočino, takoj postoperativno, po 6 mesecih in 1 letu. Prvih 6 mesecev je prejemal Diamox 2x 125mg, nato topične steroide in nepafenac 2 meseca, po enem letu je Vis 1.0 cc. Pri nekaj bolnikih, številčnega podatka nimamo na razpolago, je bila potrebna odstranitev plombe zaradi težav

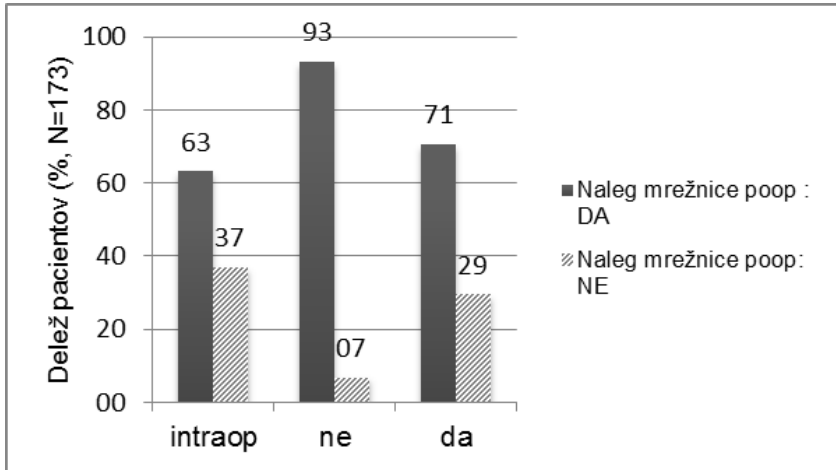
z dvojnimi vidom ali protruzije plombe. Posege smo opravili v lokalni anesteziji, potekali so brez zapletov.

Variacije v kirurških tehnikah (Tabela 1)

<b>Kirurška tehnika</b>	<b>Odstotek bolnikov</b>
Klasična operacija s krioterapijo	69
Klasična operacija s krioterapijo in periop aplikacijo SF 6 intravitrealno	11
Klasična operacija s krioterapijo in postop aplikacijo SF 6 intravitrealno	20

*Tabela 1: Uporabljane kirurške tehnike*

Pri nobenem bolniku ni prišlo do zapletov v smislu povečanega IOP ali zapore mrežničnih žil, pri enem bolniku je plin šel skozi raztrganino pod mrežnico, potrebna je bila vitrektomija. Pri nobenem bolniku nismo naredili drenaže subretinalne tekočine. Pri vseh bolnikih smo uporabili segmentno silikonsko plombo, debeline 3-7.5 mm, pri 5 in 7 mm plombah smo le te večinoma razpolovili – ohranili smo premer, vendar je bila plomba tanjša. Perioperativnih zapletov nismo imeli. V Grafu 8 je prikazan uspeh operacij glede na potrebo po dodajanju peri/postoperativnega intravitrealnega plina SF 6. Najbolj uspešni smo bili, kadar plina ni bilo potrebno dodajati. Indikacija za dodajanje plina je v prvi vrsti mehurjast odstop mrežnice.



*Graf 8: Uspeh operacij glede na potrebo po dodajanju peri/postoperativnega intravitrealnega plina SF6.*

### **Razpravljanje**

Klasična operacija odstopa mrežnice pri bolnikih s primarnim odstopom se je izkazala za uspešno, uspeh v smislu anatomskega in funkcionalnega uspeha (pridobitev vidne ostrine) je 85%. Primarni odstop mrežnice je definiran kot odstop v prej neprizadetem fakem očesu brez npr. diabetične retinopatije ali poškodbe ali kot odstop po operaciji sive mreže.<sup>2</sup> V našo skupino smo vključili tudi nekaj izbranih bolnikov s sekundarnim odstopm mrežnice (6 psevdofakih in 1 afaka), anatomski uspeh je bil 83% pri psevdofakih, pri afakem je mrežnica po operaciji in ob spremljanju ležala.

85% uspeh klasičnih operacij je primerljiv s sodobno literaturo.<sup>3-5</sup> V SPB študiji<sup>6</sup> je bil primarni uspeh (primarni naleg mrežnice po operaciji, brez dodatnih manjših korekcij plombe ali intravitrealnih plinskih injekcij) 63%, po vključitvi že naštetih posegov pa 89%. Naša skupina bolnikov vključuje tudi aplikacijo intravitrealnih plinov. V Grafu 6 je predstavljen tudi delež bolnikov z anatomsko uspešno operacijo glede na trajanje simptomov. Nekoliko izstopa podatek, da je bila operacija zelo uspešna pri bolnikih s trajanjem simptomov več kot 30 dni, pri naključno odkritih ali kjer ni bilo podatka o simptomatiki. Bolniki iz vseh zadnjih treh skupin so imeli ležečo makulo, le pri dveh je nalegala le delno; iz skupine, kjer je simptomatika trajala več kot 30 dni, jih je imelo dvignjeno makulo 5/36. Tako so bili odstopi pozno opaženi, bili so praviloma lokalizirani in praviloma z manjšo raztrganino. Verjetnost napredovanja odstopa glede na podatke naše študije ni tako velika.

Tudi študija Hoja in sod., ki je zajela 82 odstopov z ležečo makulo, ugotavlja napredovanje odstopa posteriorno le v 13%; čas opazovanja je bil povprečno 2,42 dni. Napredovanje odstopa posteriorno proti makuli je odvisno od lokalizacije raztrganine, največ odstopov je napredovalo pri bolnikih, ki so imeli raztrganino temporalno zgoraj. Največji dejavnik tveganja za napredovanje odstopa predstavlja razdalja subretinalne tekočine do fovee; odločitev za urgentno operacijo je tako odvisna od tega.<sup>7</sup>

Neuspeh pri naši skupini bolnikov, ki so potrebovali vitrektomijo, je bil vezan na večje raztrganine in mehurjast odstop, PVR, manjši kot stopnja C, na to ni imel vpliva. Zaključimo lahko, da čas trajanja odstopa pri naših bolnikih,

ki niso imeli PVR stopnje C ali več, ni vplival na anatomski uspeh klasične operacije. Rezultati so skladni z ugotovitvami EVRS študije iz leta 2014,<sup>8</sup> ki med vzroke za neuspeh operacije šteje med drugim popolni odstop mrežnice, večje raztrganine, kot neodvisna spremenljivka pa na to vpliva tudi PVR stopnje C.

Iz Grafa 3 je razvidno, da so največ NKVO pridobili bolniki, ki so bili simptomatski manj kot sedem dni in da je izrazito poslabšanje v smislu manjše pridobitve NKVO nastopilo po 14 dneh. Če skupino členimo na bolnike z ležečo ali dvignjeno makulo (Graf 4, 5) - največ so pridobili bolniki z dvignjeno makulo, vendar je bilo teh le 22%. V tej skupini se je izkazalo, da je bila povprečna pridobitev NKVO po operaciji največja v prvem mesecu; pri bolnikih z ležečo makulo pa je bila največja povprečna pridobitev NKVO v prvih sedmih dneh po nastanku simptomov. Pri bolnikih z ležečo makulo je bila NKVO postoperativno boljša kot pri bolnikih z dvignjeno makulo. Čeprav lahko iz tega sklepamo, da je smiselno bolnike operirati čimprej, posebej tiste s še ležečo makulo, moramo pri interpretaciji upoštevati še, da so bolniki, ki so prišli kasneje, kljub daljši simptomatiki, imeli boljšo vidno ostrino in je bila zato pridobitev že sicer manjša. Nekateri podatki iz (že omenjene)<sup>7</sup> literature ne potrjujejo v celoti smiselnosti urgentnih posegov pri še ležeči makuli; poseg moramo opraviti čimprej, smiselno pa je počakati na ustrezne razmere, vendar znotraj 7-10 dni.<sup>9-14</sup> Leta 2013 pa je večja študija, ki je vključila daleč največ – 847 - bolnikov ugotovila, da imajo bolniki z dvignjeno makulo in simptomi manj kot 3 dni boljše možnosti za povrnitev vidne ostrine.<sup>15</sup>



Pri 8 bolnikih je ostala pod mrežnico subretinalna tekočina (SRT). Po podatkih iz literature je SRT v makuli po OCT prisotna pri polovici bolnikov po klasični operaciji v prvih 6 tednih,<sup>16, 17</sup> 78% bolnikov s SRT je imelo tekočino še 6 mesecev po posegu,<sup>16</sup> kar je pomembno upočasnilo vrnitev vidne ostrine. Glede zdravljenja ni doktrinarnega pristopa, pri naših bolnikih smo uporabljali inhibitorje karboanhidraze, topične steroide in NSAR, pri enem mikropulzni laser.

V literaturi navajajo boljši primarni uspeh (anatomski naleg mrežnice) s klasično operacijo pri skupini fakih bolnikov, pri psevdofakih pa je uspeh večji z vitrektomijo.<sup>18, 19</sup> Naša skupina psevdofakih/afakih bolnikov je zelo majhna, skrbno izbrana, to so bili bolniki brez znakov PVR in z eno manjšo raztrganino. Za statistično pomembno sklepanje je število premajhno.

Študij, ki primerjajo rezultate klasičnih operacij in vitrektomij, je veliko, vendar imajo redke večjo težo, saj so skupine bolnikov manjše, statistične razlike so zato lahko zavajajoče. Veliko študij ni randomiziranih. T. i. SPR študija iz leta 2006<sup>20</sup> je večja študija, ki je bila dosedaj največkrat citirana, rezultati so bili objavljeni v več delih, je primerjala rezultate klasične operacije in primarne vitrektomije. Študija je bila prospektivna, multicentrična, sodelovalo je 45 kirurgov iz 5 evropskih držav, sledenje je bilo 1 leto. Primarni uspeh operacije (anatomski naleg mrežnice) je bil v skupini fakih bolnikov boljši s klasično operacijo, v skupini psevdofakih je bil boljši s PPV, oz če so bili psevdofaki bolniki operirani klasično, je bilo potrebnih več reoperacij za končni uspeh. Boljši primarni uspeh z vitrektomijo pri psevdofakih razlagajo z večjo možnostjo, ki jo vitrektomija

ponuja pri intraoperativnem iskanju raztrganin, saj lahko opacificirana lečna kapsula zakriva raztrganino pomembno pri klasičnem pristopu. Če je preglednost mrežnice dobra, oziroma smo prepričani, da odstop povzroča ena raztrganina ali več raztrganin, ki jih lahko zajamemo s plombo, je primarni uspeh pri bolnikih brez PVR enak. Leta 2013 objavljena študija (Cochran) je zbrala 7 randomiziranih kontroliranih primerjalnih študij, 21 ki so primerjale klasično operacijo in vitrektomijo za nezaplete odstopa mrežnice. Ugotovljeno je bilo, da ni statistično značilnih razlik v primarnem uspehu operacije (primarnem nalegu mrežnice) pri fakih bolnikih, prav tako ne pri sekundarnem nalegu. Pri psevdofakih/afakih bolnikih pa ni statistično značilnih razlik v primarnem nalegu mrežnice, pojavijo pa se pri sekundarnem nalegu, v korist vitrektomije. EVRS je leta 2013 objavila multicentrično, retrospektivno in nerandomizirano študijo strategije obravnave tako nezapletenih kot zapletenih odstopov mrežnice. V študiji je sodelovalo 48 držav. Uspehi v smislu manjšega števila reablacij so bili boljši s klasično operacijo pri skupini fakih bolnikov, pri skupini psevdofakih pa z vitrektomijo.

### **Zaključek**

Operacija primarnega odstopa mrežnice se je v naši skupini bolnikov izkazala za uspešno. Slabše možnosti za uspeh (primarni naleg mrežnice) so imeli bolniki z mehurjastim odstopom in velikimi raztrganinami. Čas trajanja simptomatike na anatomske uspehe operacije ni vplival, je pa vplival na funkcionalni uspeh.

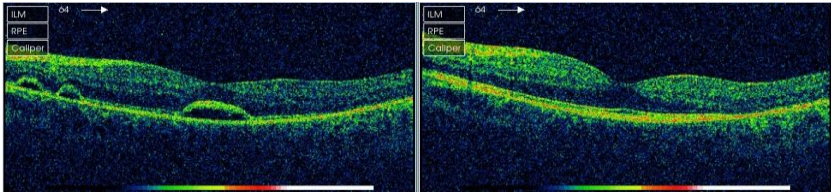
Čeprav je indikacija za operacijo jasna, kljub velikemu številu primerjalnih študij ne moremo narediti enotnega zaključka o tem, kateri operativni poseg je za bolnika najprimernejši. Evropsko združenje za vitreoretinalno kirurgijo in Ameriška oftalmološka akademija nista izdali smernic o izbiri vrste operacije za regmatogeni odstop mrežnice. Podatki iz literature kažejo na to, da sta za primarne ali nezapletene odstopne mrežnice primerna oba kirurška pristopa, odločitev je največkrat odvisna od kirurga.

Prav tako ni enotnega zaključka o tem, kako hitri moramo biti z operacijo. V večji študiji<sup>15</sup> se je izkazalo, da je operacijo smiselno narediti čimprej, znotraj 3 dni, še prej pa, če je subretinalna tekočina blizu fovee.

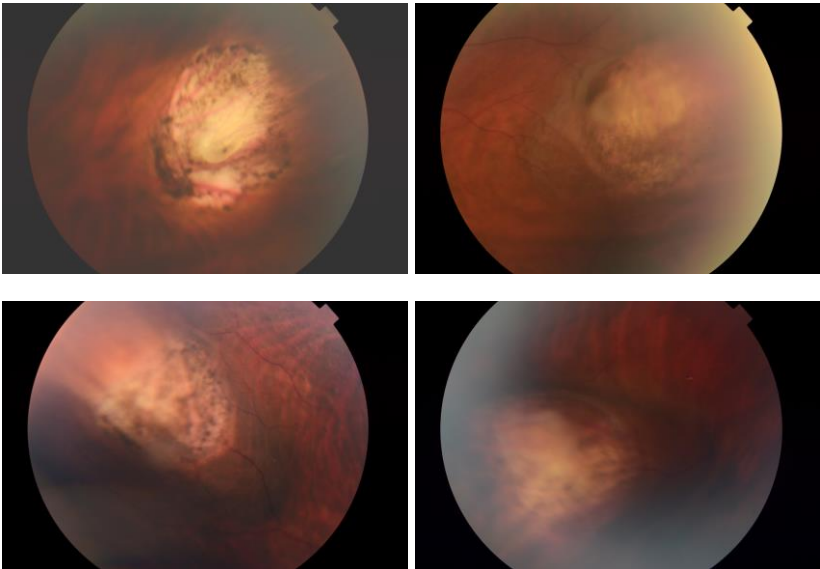
## Zahvala

Zahvaljujemo se Tomislavu Šarencu, dr. med., za pomoč pri obdelavi podatkov.

## Slikovna priloga



*Slika 1: Subretinalna tekočina v fovei, resorpcija po 1 letu*



*Slika 2-5: Raztrganine mrežnice, podložene z radiarnimi silikonskimi plombami. Mrežnica povsod leži.*

## Literatura

1. Custodis E. Bedeutet die plombenaufnahme auf die sclera einen fortschritt in der operativen behandlung der netzhautablosung. *Ber Dtsch Ophthalmol Ges* 1953;58:102
2. D'Amico DJ. Primary Retinal Detachment. *N Engl J Med* 2008; 359:2346-2354.
3. Schwartz SG, Kuhl DP, McPherson AR, et al. Twenty-year follow-up for scleral buckling. *Arch Ophthalmol* 2002;120:325-9.
4. Thompson JA, Snead MP, Billington BM, Barrie T, Thompson JR, Sparrow JM. National audit of the outcome of primary surgery for rhegmatogenous retinal detachment. II. Clinical outcomes. *Eye* 2002;16:771-7.
5. Pastor JC, Fernández I, Rodríguez de la Rúa E, Coco R, Sanabria-Ruiz Colmenares MR, Sánchez-Chicharro D, et al. Surgical outcomes for primary rhegmatogenous retinal detachments in phakic and pseudophakic patients: The Retina 1 Project – Report 2. *Br J Ophthalmol.* 2008;92:378–82.
6. Heimann H, Bartz-Schmidt KU, Bornfeld N, Weiss C, Hilgers RD, Foerster MH. Scleral Buckling versus Primary Vitrectomy in Rhegmatogenous Retinal Detachment A Prospective Randomized Multicenter Clinical Study. *Ophthalmology* 2007;114:1242-54.
7. Ho SF, Fitt A, Frimpong-Ansah K, Benson MT. The management of primary rhegmatogenous retinal detachment not involving the fovea. *Eye*;2006;20:1049-53.
8. Adelman RA, Parnes AJ, Michalewska Z, Ducournau D; European Vitreo-Retinal Society (EVRS) Retinal Detachment Study Group. Clinical variables associated with failure of retinal detachment repair: the European vitreo-retinal society retinal detachment study report number 4. *Ophthalmology* 2014;121:1715-9.
9. Hassan TS, Sarrafzadeh R, Ruby AJ, Garretson BR, Kuczynski B, Williams GA. The effect of duration of macular detachment on results after the scleral buckle repair of primary, macula-off retinal detachments. *Ophthalmology* 2002;109:146-52.
10. Ross WH, Kozy DW. Visual recovery in macula-off rhegmatogenous retinal detachments. *Ophthalmology* 1998;105:2149–53.

11. Ross W, Lavina A, Russell M, Maberley D. The correlation between height of macular detachment and visual outcome in macula-off retinal detachments of  $\leq 7$  days' duration. *Ophthalmology* 2005;112:1213-7.
12. Diederer RM, La Heij EC, Kessels AG, Goezinne F, Liem AT, Hendrikse F. Scleral buckling surgery after macula-off retinal detachment: worse visual outcome after more than 6 days. *Ophthalmology* 2007;114:705-709.
13. Ross WH. Visual recovery after macula-off retinal detachment. *Eye*. 2002;16:440-446.
14. Ross WH, Stockl FA. Visual recovery after retinal detachment. *Curr Opin Ophthalmol* 2000;11:191-4.
15. T H Williamson,<sup>1</sup> M Shunmugam,<sup>1</sup> I Rodrigues,<sup>2</sup> M Dogramaci,<sup>1</sup> and E Lee. Characteristics of rhegmatogenous retinal detachment and their relationship to visual outcome. *Eye* 2013;27:1063-9.
16. Benson SE, Schlottmann PG, Bunce C, Xing W, Charteris DG. Optical coherence tomography analysis of the macula after scleral buckle surgery for retinal detachment. *Ophthalmology* 2007;114:108-12.
17. Woo SJ, Lee KM, Chung H, Park KH. Photoreceptor disruption related to persistent submacular fluid after successful scleral buckle surgery. *Korean J Ophthalmol* 2011;25:380-6.
18. Feltgen N, Heimann H, Hoerauf H, et al; Writing Group for the SPR Study Investigators. Scleral buckling versus primary vitrectomy in rhegmatogenous retinal detachment study (SPR study): risk assessment of anatomical outcome. SPR study report No7. *Acta Ophthalmologica* 2013;91:282-7.
19. Adelman RA, Parnes AJ, Ducournau D; European VitreoRetinal Society (EVRS) Retinal Detachment Study Group. Strategy for the management of uncomplicated retinal detachments: the European Vitreo-Retinal Society Retinal Detachment Study report 1. *Ophthalmology* 2013;120: 1804-8.
20. Adelman RA, Parnes AJ, Ducournau D; The European Vitreo-Retinal Society (EVRS) Retinal Detachment Study Group. Strategy for the Management of Uncomplicated Retinal Detachments: the European Vitreo-Retinal Society Retinal Detachment Study Report 1. *Ophthalmology* 2013;120:1804-8.
21. Sun Q, Sun T, Xu Y, Yang XL, Xu X, Wang BS, Nishimura T, Heimann H. Primary vitrectomy versus scleral buckling for the treatment

of rhegmatogenous retinal detachment: a meta analysis of randomized controlled clinical trials. *Curr Eye Res* 2012;37:492-9.

## ZDRAVLJENJE REGMATOGENEGA ODSTOPA MREŽNICE Z VITREKTOMIJO

---

*Xhevat Lumi<sup>1</sup>, Helena Skačej Friedrich<sup>2</sup>*

*<sup>1</sup>Očesna klinika, Univerzitetni klinični center Ljubljana*

*<sup>2</sup>Zdravstveni dom dr. Adolfa Drolca Maribor*

### **Uvod**

Odstop mrežnice je ena najpogostejših bolezní, zaradi katerih bolniki izgubljajo vid. Pomeni ločitev nevrosenzorne mrežnice od retinalnega pigmentnega epitelija (RPE) zaradi nabiranja subretinalne tekočine. Ta ločitev povzroči moteno delovanje fotoreceptorjev. Presnova fotoreceptorjev je namreč odvisna od celic RPE, od katerih pridobivajo kisik in ostale hranljive snovi, nujno potrebne za njihovo normalno delovanje. Moteno prehranjevanje nato vodi preko apoptoze, avtofagije in nekroze do celične smrti. Študije na živalih in ljudeh so pokazale, da se odmrtje fotoreceptorjev pojavi 12 ur po odstopu in doseže vrhunec po 2-3 dneh.<sup>1</sup>

Poznamo 3 oblike odstopa mrežnice: regmatogeni, trakcijski in eksudativni (serozni). Zdravljenje odstopa mrežnice je odvisno od etiologije.

Po definiciji je pri regmatogenem odstopu mrežnice vedno prisotna raztrganina, tudi, če je pri pregledu ne moremo najti. Izraz »regmatogeni« izhaja iz grške besede »*rhegma*«, ki označuje raztrganino, rupturo. V splošni



evropski populaciji je incidenca regmatogenega odstopa 1 na 10 tisoč prebivalcev.<sup>2</sup>

V literaturi so omenjeni številni dejavniki tveganja za nastanek odstopa mrežnice, kot npr. operacija katarakte, visoka kratkovidnost, poškodbe oči, intraokularna vnetja, palisadne degeneracije, glavkom itn.<sup>3</sup> Za razvoj regmatogenega odstopa so ključni 3 faktorji: prisotnost raztrganine, trakcija na robovih raztrganine in utekočinjenje steklovine, ki preide pod mrežnico.<sup>4</sup>

Bolniki z odstopom mrežnice v anamnezi navajajo nenaden pojav motnjav pred očesom in bliskanje, ki ga spremlja izpad na vidnem polju. Pri pregledu pri večini bolnikov ugotovimo prisotnost pigmentih celic v steklovini (redkeje tudi v sprednjem prekatu). Odstopla mrežnica je motna in neprozorna ter nagubana, pri premiku zrkla pa na začetku valovi.

Zdravljenje regmatogenega odstopa je kirurško in zahteva zaprtje raztrganine. V nasprotnem primeru to stanje vodi do izgube vida.<sup>5</sup>

### ***Zgodovina zdravljenja regmatogenega odstopa mrežnice***

Mehanizem nastanka odstopa mrežnice je bil dolgo časa za oftalmologe neznanka. Tudi zdravljenje je bilo povsem neuspešno. Leta 1904 je bil na mednarodnem kongresu v Parizu odstop mrežnice proglašen za neozdravljivo bolezen. Analiza, ki jo je naredil Vail leta 1912, je pokazala, da je uspešnost zdravljenja bila manjša od 1 na 1000 bolnikov.<sup>6</sup> Razmerja so se bistveno spremenila potem ko je Jules Gonin ugotovil vzročno povezanost med raztrganino na

mrežnici in odstopom. Uvedel je kirurški postopek “*ignipuncturo*”, kar je izboljšalo uspeh zdravljenja na 50%.<sup>7</sup> Od takrat se je uspešnost zdravljenja še bistveno povečala in se danes giblje nad 90%.

### ***Zdravljenje regmatogenega odstopa mrežnice***

Klinično je odstop mrežnice različne stopnje. Lahko je enostaven, z eno raztrganino in lokaliziranim odstopom ali kompleksen totalen odstop s številnimi raztrganinami in proliferativno vitreoretinopatijo (PVR). Kirurški pristop se izbere glede na stopnjo kompleksnosti, starost bolnika in usposobljenost kirurga. Standardne metode pri zdravljenju so: laserska fotokoagulacija, pnevmatska retinopeksija, skleralna plomba in vitrektomija. Namen zdravljenja je identifikacija in lokalizacija raztrganin, zapiranje raztrganin in odstranitev trakcije, ki povzroči trganje mrežnice.

Operacija s skleralno plombo je leta bila metoda izbire za nekomplcirane odstopne mrežnice. V preteklosti so se z vitrektomijo rešili primeri s kompliciranim odstopom mrežnice, hematovitruesosom, raztrganinami na zadnjem polu in odstopi mrežnice s PVR. Zadnje čase postaja vitrektomija zaradi visoke stopnje uspešnosti in nizke pojavnosti zapletov ter prednosti pri ugotavljanju in lokalizaciji raztrganin na mrežnici, možnosti trajne odstranitve trakcije in motnjav v steklovini, metoda izbora v številnih državah in predvsem pri mlajših kirurgih.

### ***Vitrektomija pri regmatogenem odstopu mrežnice***

Na splošno obstaja konsenz za uporabo vitrektomije pri kompliciranih oblikah odstopa mrežnice kot npr. za odstop mrežnice po penetrantni poškodbi, odstop z gigantsko raztrganino, z raztrganino na zadnjem polu, s hematovitreusom in odstopom s PVR. Mnenja so razdeljena glede bolnikov s srednje mehurjastim odstopom mrežnice, odstopom pri psevdofakih in odstopom pri otrocih ter mlajših bolnikih na splošno.

V študiji srednje kompleksnih odstopov mrežnice so Heimann in sodelavci primerjali skleralno plombo in vitrektomijo. Rezultati njihove študije so pokazali prednost skleralne plombe pri bolnikih, ki so imeli svojo lečo, zaradi pomembnega izboljšanja vidne ostrine. Pri psevdofakih so priporočili vitrektomijo kot metodo izbire zaradi boljšega anatomskega uspeha zdravljenja.<sup>8</sup>

V MUSTARD študiji, ki je vključila 4325 bolnikov z odstopom mrežnice, je bila uspešnost zdravljenja s skleralno plombo 83.98%. V tej študiji se prisotnost očesne leče ni pokazala kot pomemben dejavnik za uspešnost zdravljenja.<sup>9</sup>

Brazitikos in sodelavci so primerjali anatomske in funkcionalne rezultate zdravljenja bolnikov z odstopom mrežnice, ki so jih razdelili v skupino zdravljenih s skleralno plombo in z vitrektomijo. Primarna uspešnost je bila 83% v skupini, zdravljenih s skleralno plombo, ter 94% v skupini, zdravljeni z vitrektomijo. Povprečna vidna ostrina po operaciji v logMAR skali ni bila pomembno različna. Ugotovitve študije so bile, da vitrektomija ponuja številne prednosti v primerjavi s skleralno plombo pri psevdofakih, kot so: krajši čas posega, natančna ugotovitev raztrganin,

višja stopnja uspešnosti zdravljenja in nespremenjena aksialna dolžina očesa po operaciji.<sup>10</sup>

Poročila zadnja leta kažejo, da se uspešnost zdravljenja nekomplikiranih odstopov mrežnice z vitrektomijo giblje okrog 95%. V poročilu Yanayali in sodelavcev je bila uspešnost zdravljenja z eno operacijo (23 gauge vitrektomijo) 95.9%.<sup>11</sup> V naši skupini bolnikov, ki so bili operirani s 23 gauge vitrektomijo zaradi nekomplikiranega odstopa mrežnice od septembra 2011 do septembra 2013, je bila uspešnost zdravljenja z eno operacijo 95.2% (122 od 133 bolnikov).<sup>12</sup>

Pri kompliciranih odstopih mrežnice je uspešnost nižja. V poročilu od Tan in sodelavcev je bil primarni anatomski uspeh vitrektomije pri 123 bolnikih s kompliciranim odstopom 77.2%. Končni uspeh je znašal 95.9% po 1 reoperaciji pri 21 bolnikih in 2 reoperacijah pri 4 bolnikih.<sup>13</sup> V naši skupini 71 bolnikov s kompliciranim odstopom mrežnice je bila primarna anatomska uspešnost zdravljenja z vitrektomijo 88.7%. Pri 7 bolnikih (9.9%) je bila potrebna 1 reoperacija. Pri 1 bolniku (1.4%) sta bili potrebni 2 reoperaciji.<sup>14</sup>

Pomembno vprašanje pri obravnavi bolnikov z odstopom mrežnice je, kdaj je najbolj primeren čas za operativni poseg. Čas je zelo pomemben, ker čim dlje kot so fotoreceptorji ločeni od RPE, tem več je strukturnih sprememb na mrežnici in tem slabši so funkcionalni rezultati zdravljenja. V publikaciji od Diederer in sodelavcev je povprečna vidna ostrina po operaciji pri bolnikih z ležečo makulo bila skladna z vidno ostrino pred operacijo. Bolniki z odstoplo makulo so v povprečju imeli vidno ostrino 0.1-0.2.<sup>15</sup> Le 2/5 bolnikov z odstoplo rumeno pego deseže vidno ostrino 0.5 ali boljše.<sup>16,17</sup> V kolikor je makula že odstopila, se

operativni poseg lahko načrtuje v naslednjih nekaj dneh.<sup>18</sup> Tudi takojšnja operacija pri takšnem bolniku namreč ne spremeni prognoze za vid.<sup>19</sup>

Klinična opazovanja so pokazala, da se odstopi mrežnice v zgornjih kvadrantih in podkvaste raztrganine hitreje širijo proti centru kot odstopi mrežnice brez odstopa steklovine v spodnjih kvadrantih in z raztrganino s poklopцем.

Operativni poseg je treba načrtovati tudi glede na splošno stanje bolnika. Nujni operativni posegi imajo bistveno višjo stopnjo zapletov.<sup>15,17,18</sup> V nekaterih primerih lahko odstop splashni, če bolnik leži na strani raztrganine, ki je povzročila odstop.<sup>17</sup>

Slabe strani vitrektomije so: potreba po pozicioniranju glave po operaciji, izogib letenju in potovanju v kraje z višjo nadmorsko višino dokler je prisotna plinska tamponada, daljši čas okrevanja, ki je odvisen od vrste plina, vstavljenega v oko, ponovna operacija za odstranitev silikonskega olja, v kolikor je bil uporabljen za tamponado, in višja stopnja nastanka katarakte.

### *Potek vitrektomije*

Viteroretinalni poseg se prične z odstranitvijo steklovine, ki je povzročila odstop mrežnice, nadaljuje s spodrinjanjem subretinalne tekočine in s fotokoagulacijo ali kriokoagulacijo mrežnice okrog raztrganin. Steklovina se začasno nadomesti s tamponado, ki drži mrežnico v stiku z RPE, dokler ne nastanejo vezi med mrežnico okrog raztrganin in RPE.

V procesu vleganja (pripenjanja) mrežnice sta ključna dva dejavnika. Prvi je RPE, ki črpa subretinalno tekočino preko

horiokapilarne plasti žilnice.<sup>20</sup> Pri visoko kratkovidnih bolnikih je moč črpanja RPE plasti zmanjšana, kar pogosto pripelje do odstopa mrežnice nad stafilomom. Pomembnost funkcije RPE je bila opazovana tudi post mortem. Ugotovljeno je bilo, da mrežnice post mortem odstopijo.<sup>21</sup> Drugi pomemben dejavnik je interfotoreceptorni matriks, ki ga sestavljajo proteoglikani in delujejo kot lepilo, ki povečuje adhesivnost celic na mrežnicah primatov.<sup>22</sup>

Umetne snovi, ki se uporabijo za tamponado, so lahko plinaste (zrak, plini iz skupin perfluorokarbonov) ali tekočinske (silikonsko olje, perfluorokarbon tekočine).<sup>23</sup> Zrak in mešanice zraka ter plinov se uporabljajo pri nekomplíciranem odstopu mrežnice. Prednost je, da se zrak in plini absorbirajo spontano in jih ni potrebno odstraniti z operativnim posegom. Plini lahko ekspandirajo zaradi gretja in tudi mešanja z dušikom iz krvi. Zato se morajo bolniki izogniti letenju in vzpenjanju na višje nadmorske višine, ker bi to povzročilo nevarno povišanje intraokularnega tlaka. Zrak in plini povzročijo začasno močno refrakcijsko spremembo očesa za približno -50 dptr.<sup>24</sup> Najpogosteje uporabljeni plini so žveplov heksafluorid ( $\text{SF}_6$ ), perfluoroetan ( $\text{C}_2\text{F}_6$ ) in perfluoropropan ( $\text{C}_3\text{F}_8$ ). Čas resorpcije plina iz očesa se giblje med 14 dnevi za  $\text{SF}_6$  in 2 mesecema za  $\text{C}_3\text{F}_8$ . Odvisen je od vrste plina, volumna, ki je vbrizgan, in od intraokularnega tlaka. Pri teh bolnik je kontraindicirana uporaba  $\text{N}_2\text{O}$  (dušikovega oksida) kot sredstva za anestezijo, dokler je prisotna tamponada. V literaturi so namreč opisani primeri slepote po uporabi tega anestetika.<sup>25,26</sup>

Pri bolnikih s kompliciranim odstopom mrežnice se kot sredstvo za tamponado uporablja silikonsko olje. Prednost silikona je, da ima stabilen volumen in ne ekspandira.

Slabosti so, da ga je potrebno odstraniti z operativnim posegom, in da povzroča refraktivno spremembo za + 6 dptr.<sup>27,28,29</sup>

Zapleti po vitrektomiji se najpogosteje pojavijo v prvih 6 tednih. Najpogostejši zaplet vitrektomije je nastanek katarakte. V literaturi je podatek, da se katarakta pojavi pri 77% bolnikov v prvem letu po posegu.<sup>8</sup> V 17% primerov so opisane iatrogene luknje na mrežnici.<sup>30</sup> Redki zapleti so krvavitev v vitrealni prostor in intraokularno vnetje. Endoftalmitis je zelo redek in opisan v manj kot 0.01% primerov.<sup>31</sup>

Tehnični napredek s 23, 25 in 27 gauge brezšivno vitrektomijo predstavlja korak naprej k zmanjšanju zapletov in skrajšanju časa okrevanja. S tem napredkom se je za štirikrat zmanjšala stopnja iatrogeno nastalih raztrganin na mrežnici.<sup>30</sup>

Eden najhujših zapletov je PVR, ki se razvije pri 5.1-11.7% primerov po operativnem posegu. PVR povzroči nastanek membran, ki skrčijo mrežnico, povzročijo pojav novih raztrganin in ponovnega odstopa mrežnice, kar ima za posledico izgubo vida.<sup>32</sup> Slednja je lahko trajna. Dosedaj namreč ni bilo ugotovljeno zdravilo ali metoda, ki bi kakorkoli prispevala k izboljšanju vidne funkcije. Apoptoza in ostali mehanizmi celične smrti se lahko nadaljujejo kljub uspešno izvedeni operaciji.<sup>33</sup>

### *Spremljanje bolnikov po vitrektomiji*

Bolniki potrebujejo po vitrektomiji zaradi odstopa mrežnice nekaj tednov do nekaj mesecev za okrevanje. Kljub visoki stopnji uspešnosti operacije se lahko postoperativno pojavijo številne težave, kot npr.: slaba vidna funkcija,

motena gibljivost očesa, diplopija, podaljšan čas rehabilitacije, katarakta, anizometrija, bolečina in različne stopnje nelagodnosti. Redkeje pride po uspešni operaciji do reablacije. Bolnike moramo seznaniti tudi z omejitvami njihovih aktivnosti.

Po operativnem posegu so potrebne pogoste kontrole v prvem mesecu in dokler se plinska tamponada ne resorbira v celoti. Največji del procesa celjenja se dogaja v prvem mesecu. Vidna funkcija se rehabilitira bolj počasi in traja nekaj mesecev do enega leta. V primeru nastanka katarakte se ta čas še bistveno podaljšuje in je treba bolnike na to pripraviti.

### ***Zaključek***

Vitrektomija je zaradi visoke stopnje uspešnosti in nizkega deleža zapletov postala metoda izbora za zdravljenje regmatogenega odstopa mrežnice v mnogih primerih. Trenutno potekajo številne raziskave, ki skušajo ugotoviti, kateri kirurški postopek je kdaj primernejši. Vsekakor pa je vitrektomija edini kirurški pristop pri kompliciranih odstopih mrežnice.



## Literatura

1. Arroyo JG, Yang L, Bula D, Chen DF. Photoreceptor apoptosis in human retinal detachment. *Am J Ophthalmol.* 2005; 139(4): 605-10.
2. Feltgen N, Walter P. Rhegmatogenous retinal detachment-an ophthalmologic emergency. *Dtsch Arztebl Int.* 2014; 111(1-2): 12-21.
3. Banker AS, Freeman WR. Retinal detachment. *Ophthalmol Clin North Am.* 2001; 14(4): 695-704.
4. Ghazi NG, Green WR. Pathology and pathogenesis of retinal detachment. *Eye.* 2002; 16: 411-21.
5. Ross WH, Stockl FA. Visual recovery after retinal detachment. *Curr Opin Ophthalmol.* 2000; 11: 191-4.
6. Vail DT. An inquiry into results of the established treatment of detachment of the retina and a new theory. *Trans Am Acad Ophthalmol Otolaryngol.* 1912; 17: 29-38.
7. Wolfensberger TJ. Jules Gonin. Pioneer of retinal detachment surgery. *Indian J Ophthalmol.* 2003; 51(4): 303-8.
8. Heimann H, Bartz-Schmidt KU, Bornfeld N, Weiss C, Hilgers RD, Foerster MH. Scleral buckling versus primary vitrectomy in rhegmatogenous retinal detachment: a prospective randomized multicenter clinical study. *Ophthalmology.* 2007; 114 (12): 2142-54.
9. Thelen U, Amler S, Osada N, Gerding H. Success rates of retinal buckling surgery: relationship to refractive error and lens status: results from a large German case series. *Ophthalmology.* 2010; 117(4): 785-90.
10. Brazitikos PD, Androudi S, Christen WG, Stangos NT. Primary pars plana vitrectomy versus scleral buckle surgery for the treatment of pseudophakic retinal detachment: a randomized clinical trial. *Retina.* 2005; 25: 957-64.
11. Yanyali A, Celik G, Dinciyildiz A, Horozoglu F, Nohutcu AF. Primary 23-gauge vitreoretinal surgery for rhegmatogenous retinal detachment. *Int J Ophthalmol.* 2012; 5(2): 226-30.
12. Lumi X, Kotnik T. Vitrectomy as the primary treatment for rhegmatogenous retinal detachment. In: Pahor D, Hawlina M, eds. Program in zbornik povzetkov. 10. slovenski oftalmološki kongres z mednarodno udeležbo in Simpozij ob 70-letnici Oddelka za očne

- bolezni Univerzitetnega kliničnega centra Maribor; 2014 oktober 9.-11.; Maribor, Slovenija. Ljubljana: Združenje oftalmologov Slovenije; 2014.
13. Tan HS, Mura M, Oberstein SY, de Smet MD. Primary retinectomy in proliferative vitreoretinopathy. *Am J Ophthalmol.* 2010; 149(3): 447-52.
14. Lumi X, Irman-Grčar I. Rhegmatogenous retinal detachment repair with primary vitrectomy. In: Hawlina M, Stirn-Kranjc B, eds. Končni program in zbornik povzetkov. 8. slovenski oftalmološki kongres z mednarodno udeležbo in Simpozij ob 120-letnici Očesne klinike Univerzitetnega kliničnega centra Ljubljana; 2010 december 9.-11.; Ljubljana, Slovenija. Ljubljana: Združenje oftalmologov Slovenije; 2010.
15. Diederer RMH, La Heij EC, Kessels AGH, Goezinne F, Liem ATA, Hendrikse F. Scleral buckling surgery after macula-off retinal detachment: worse visual outcome after more than 6 days. *Ophthalmology.* 2007; 114: 705-9.
16. Wykoff CC, Smiddy WE, Mathen T, Schwartz SG, Flynn HW, Shi W. Fovea-sparing retinal detachments: time to surgery and visual outcomes. *Am J Ophthalmol.* 2010; 150: 205-10.e2.
17. Ho SF, Fitt A, Frimpong-Ansah K, Benson MT. The management of primary rhegmatogenous retinal detachment not involving the fovea. *Eye Lond Engl.* 2006; 20: 1049-53.
18. Henrich PB, Priglinger S, Klaessen D, Kono-Kono JO, Maier M, Schötzau A, Meyer P, Josifova T, Schneider U, Flammer J, Haritoglou C. Macula-off Ablatio Retinae-eine Zeitfrage? *Klin Monatsbl Augenheilkd.* 2009; 226: 289-93.
19. Polkinghorne PJ, Craig JP. Analysis of symptoms associated with rhegmatogenous retinal detachments. *Clin Experiment Ophthalmol.* 2004; 32(6): 603-6.
20. Cantrill HL, Pederson JE. Experimental retinal detachment. VI. The permeability of the blood-retinal barrier. *Arch Ophthalmol.* 1984; 102: 747-51.
21. Kim R, Yao X, Marmor M. Oxygen dependency of retinal adhesion. *Invest Ophthalmol Vis Sci.* 1993; 34: 2074-8.
22. Marmor MF. Retinal adhesiveness is weakened by enzymatic modification of the interphotoreceptor matrix in vivo. *Invest Ophthalmol Vis Sci.* 1990; 31: 2051-8.

23. Soman N, Banerjee R. Artificial vitreous replacements. *Biomed Mater Eng.* 2003; 13: 59-74.
24. Whitacre MM. Principles and applications of intraocular gas. Butterworth-Heinemann Ltd. 1998.
25. Silvanus MT, Moldzio P, Bornfeld N, Peters J. Visual loss following intraocular gas injection. *Dtsch Arztebl Int.* 2008; 105(6): 108-12.
26. Gedde SJ. Management of glaucoma after retinal detachment surgery. *Curr Opin Ophthalmol.* 2002; 13: 103-9.
27. Feltgen N, Weiss C, Wolf S, Ottenberg D, Heimann H. Scleral buckling versus primary vitrectomy in rhegmatogenous retinal detachment study (SPR Study): recruitment list evaluation. Study report no. 2. *Graefes Arch Clin Exp Ophthalmol.* 2007; 245: 803-9.
28. D'Amico DJ. Clinical practice. Primary retinal detachment. *N Engl J Med.* 2008; 359: 2346-54.
29. Heimann H, Zou X, Jandek C, Kellner U, Bechrakis NE, Kreusel KM, Helbig H, Krause L, Schüler A, Bornfeld N, Foerster MH. Primary vitrectomy for rhegmatogenous retinal detachment: an analysis of 512 cases. *Graefes Arch Clin Exp Ophthalmol.* 2006; 244: 69-78.
30. Jalil A, Ho WO, Charles S, Dhawahir-Scala F, Patton N. Iatrogenic retinal breaks in 20-G versus 23-G pars plana vitrectomy. *Graefes Arch Clin Exp Ophthalmol.* 2013; 251: 1463-7.
31. Heussen N, Hilgers RD, Heimann H, Collins L, Grisanti S. Scleral buckling versus primary vitrectomy in rhegmatogenous retinal detachment study (SPR study): multiple-event analysis of risk factors for reoperations. SPR Study report no. 4. *Acta Ophthalmol (Copenh).* 2011; 89: 622-8.
32. Asaria RHY, Charteris DG. Proliferative vitreoretinopathy: developments in pathogenesis and treatment. *Compr Ophthalmol Update.* 2006; 7: 179-85.
33. Brazitikos PD. The expanding role of primary pars plana vitrectomy in the treatment of rhegmatogenous noncomplicated retinal detachment. *Semin Ophthalmol.* 2000 Jun; 15(2):65-77.

## ODSTOP MREŽNICE PRI OTROCIH IN DEDNE VITREORETINOPATIJE

---

*Branka Stirn Kranjc*

*Očesna klinika, Univerzitetni klinični center Ljubljana*

Opisane so osnovne značilnosti odstopa mrežnice pri otrocih po klasični klasifikaciji kot regmatogeni, trakcijski in eksudativni odstop mrežnice. Posebej so predstavljene najbolj poznane dedne bolezni: Sticklerjev sindrom, juvenilna X vezana retinoshiza, bolezen Goldmann-Favre, inkontinenca pigmenti, Norriejeva bolezen, Wagnerjev in Warburgov sindrom, dominantna eksudativna vitreoretinopatija.

### ***Uvod***

Odstop mrežnice je v otroštvu redek, vendar lahko povezan s kompleksno znotraj očesno patologijo. Incidenca odstopa mrežnice pri otrocih je 0,38 - 2,9/100.000 prebivalcev, z deležem 0,5 do 8 % odstopov glede na odrasle. Med spoloma ne opisujejo statistično značilne razlike, čeprav so številke pri fantih višje.<sup>1,2,3</sup> Najpogostejši dejavniki tveganja za odstop mrežnice pri otrocih so poškodbe, visoka kratkovidnost, predhodne očne operacije (v 3-7% po operaciji kongenitalne katarakte po 20 letih spremljanja) in prirojene ter razvojne strukturne abnormnosti.<sup>4, 5, 6, 7</sup> Le te so večinoma povezane s poznano pozitivno družinsko

anamnezo, ali posledica retinopatije nedonošenčka, očesnih bolezni kot CHARGE sindrom, Coatsova bolezen, morning glory anomalija vidnega živca idr.<sup>8</sup> Možen je tudi idiopatski odstop mrežnice.

Diagnostični in terapevtski pristop pri odstopu mrežnice otrok je načelno kot pri odraslih, s prilagoditvijo otroku, zlasti eventualno potrebni pregledi v splošni anesteziji, upoštevanje systemskega stanja. Odstopi mrežnice v otroštvu so največkrat diagnosticirani pozno, napredujejo počasneje kot pri odraslih z akutnim odstopom steklovine, medtem ko sta dvig makule in proliferativna vitreoretinopatija (PVR) pri otrocih pogostejša, prav tako obojestranska prisotnost odstopa.

Tabela 1. prikazuje vrste in vzroke mrežničnih odstopov pri otrocih.<sup>9</sup>

Regmatogeni odstop mrežnice	Trakcijski odstop mrežnice	Eksudativni odstop mrežnice
Poškodbe	Poškodbe	Poškodbe
<b>Razvojne anomalije</b>	Toksokariaza	Hemangiomi horioretine
Miopija	Retinopatija nedonošenčka	Coatsova bolezen
Kongenitalna katarakta, glavkom	Eksudativna vitreoretinopatija	Posteriorni skleritis
Očesni kolobomi	Inkontinenca pigmenti	Haradova bolezen
Perzistentni hiperplastični primarni vitreus	Norriejeva bolezen	Retinopatija nedonošenčka
Anomalije vidnega živca	Hemangiomi (v.Hippel Lindau)	
Retinopatija nedonošenčka (ROP)		
<b>Dedne spremembe</b>		
X vezana retinoshiza		
Sticklerjev sindrom		
Dominanten regmatogeni odstop mrežnice		
Dominantna eksudativna vitreoretinopatija		
Inkontinenca pigmenti		
Sindromi		
Ehlers-Danlos sindrom		
Marfanov sindrom		

Primer možnega **solidnega odstopa mrežnice** pri otrocih je retinoblastom

*Tabela 1: Odstop mrežnice pri otrocih (povzeto po Moore A., 1990)<sup>9</sup>*

## ***Regmatogeni odstop mrežnice***

Po literaturi je večina regmatogenih odstopov mrežnice pri otrocih obravnavanih okrog 10 leta starosti, več pri dečkih, ker so zlasti tope poškodbe pomemben vzrok odstopa v več kot tretjini primerov. Čeprav raztrganine – podkvaste, ali gigantske niso pogosto vidne, pa dialize, tako v zgornjem kot v spodnjih meridianih mrežnice, niso redkost. Spremlja jih lahko značilen venec nepigmentiranega pars plana epitelija. Pri neodstopli steklovini je vreden poskus reparacije s klasično operacijo odstopa mrežnice pred vitrektomijo. Penetrantne poškodbe z ali brez znotrajočesnega tujka in z njimi povezani odstopi mrežnice so redkejši, operativni izidi pa zaradi PVR slabši.<sup>10, 11, 12, 13</sup> Žal so poznani primeri zlorabe otroka s posledičnimi poškodbenimi odstopi mrežnice.<sup>14</sup>

Razvojne abnormnosti, zlasti visoka kratkovidnost odstop mrežnice predisponirajo, lahko še v povezavi s kongenitalno katarakto, glavkomom, prav tako pa lečni, žilnični kolobomi, kolobom in morning glory anomalija vidnega živca, perzistentni hiperplastični primarni vitreus (PHPV), retinopatija nedonošenčka. Histopatološke preiskave so pokazale, da je na robu žilničnega koloboma duplikatura zunanjega nevroblastnega sloja z adhezijami na spremenjen pigmentni epitel, preostali notranji sloji mrežnice pa so hipoplastični z možnim razvojem regmatogenega odstopa mrežnice. Dodaten vpogled v patologijo žilničnih kolobomov da optična koherentna tomografija (OCT) z možno oceno abnormnega roba koloboma, prisotnosti odstopa mrežnice.<sup>15</sup> Terapevtska retinopeksija v takih primerih večinoma ni možna, uspešni

kirurški posegi pa so možni pri raztrganinah izven koloboma.<sup>16</sup>

Profilaksa regmatogenega odstopa mrežnice pri otrocih in preprečitev slepote je potencialno možno, čeprav poznani dejavniki tveganja kot pozitivna družinska anamneza, sistemske spremembe, visoka kratkovidnost, periferna palisadna degeneracija mrežnice lahko niso vedno prisotni. Pri tem gigantska raztrganina mrežnice predstavlja visoko tveganje za slepoto, saj je pogosto obojestranska, zato je priporočena terapijska omejitev njenega napredovanja, a po študijah ne vedno dokazano dovolj učinkovita, preventivna mera za ohranitev vida.<sup>11, 13, 17</sup>

Najpogostejše dedne spremembe z možnim regmatogenim odstopom mrežnice so predstavljene posebej.

### ***Trakcijski odstop mrežnice***

V otroštvu ta oblika odstopa mrežnice ni pogosta, je pa poleg penetrantnih poškodb v povezavi z vnetji kot očesna toksokariaza, z retinovaskularno boleznijo kot retinopatija nedonošenčka (ROP). Le ta je zgodnja – že prve mesece kot napredovala retinopatija nedonošenčka, ali pozna, po več kot letu starosti otroka. Po obsežni švedski študiji (Bonamy in sod., 2013) se po 32. tednu gestacijske starosti tveganje za odstop mrežnice izgubi. Trakcijski odstop mrežnice je lahko izoliran, ali pa posredno po tvorbi raztrganine tudi regmatogeni. Po neuspešnem operativnem posegu odstopa mrežnice je pričakovana proliferativna vitreoretinopatija z obsežno vitreoretinalno fibrozo.<sup>18, 19</sup>

### ***Eksudativni odstop mrežnice***

Čeprav je v otroštvu redek, je lahko v povezavi s številnimi očesnimi boleznimi: Coatsova bolezen, retinopatija nedonošenčka, žilnični in mrežnični hemangiomi, posteriorni skleritis, Haradova bolezen, retinoblastom idr. sistemske, predvsem krvne bolezni. Težava je lahko diferencialna diagnoza in prepoznavna stanja za ustrezno zdravljenje.<sup>9,11</sup> Večinoma gre za žilne abnormnosti in posledično prepustnost.

### ***Dedne vitreoretinopatije in odstop mrežnice***

Gre za genetsko heterogene bolezni s podobnimi očesnimi spremembami, ki se ločijo predvsem molekularno genetsko, ali po prisotnih sistemskih spremembah. Zaradi na novo prisotnih primerov družinska anamneza ni vedno povedna.

V otroštvu so najbolj poznani:

#### **Sticklerjev sindrom**

Gre za večinoma dominantno dedne kolagenopatije tipa II z mutacijo gena COL2A1 na 12q kromosomu (Stickler tip 1) in tipa XI z mutacijo gena COL11A1 na 1p kromosomu (Stickler tip 2) z zelo različno ekspresijo. Sticklerjev sindrom tip 1 z mutacijo v eksonu 2 ima predvsem prisotne očesne spremembe z membranozno steklovino, ki daje tipičen izgled prazne steklovine, sistemska hondrodisplazija ni posebej izražena. Ob retinalnih žilah je lahko mrežasta degeneracija. Katarakta, glavkom odprtega zakotja niso redkost. Prisotnost je preko 25%, zdravljenje je zapleteno



zaradi tanke sklere, velikega zrkla.<sup>18</sup> Zaradi možnih maksilofacialnih sprememb so lahko prisotne motnje sluha, sklepi so lahko hiper mobilni. Obrazne spremembe so zelo različne, možen je tip Pierre Robin s hipoplastičnimi čeljustmi, in diagnostično tako netipične, še posebej v odraščanju, ko postanejo potlačen nosni koren in majhna čeljust manj izraziti. Značilna je še kongenitalno prisotna visoka kratkovidnost, ki ni napredujoča, jo pa lahko kljub dolgemu zrklu zakrije kornea plana.

Zgodnja razpoznavna sindroma z genetskim svetovanjem, zavedanjem o verjetnosti regmatogenega odstopa mrežnice in vitreoretinalnim kirurškim pristopom bi lahko izboljšala izid za otrokovo vidno funkcijo.<sup>21</sup>

Prospektivna analiza profilaktične 360 ° krioterapije po Cambridge protokolu pri Sticklerjevem sindromu pa kaže na varnost tovrstne terapije z jasno manjšim tveganjem za odstop mrežnice.<sup>22</sup>

Spremembe s steklovino zgoščeno v kroglice so vidne pri Sticklerjevem sindromu tipa 2, ki je redkejši od tipa 1, prav tako s tveganjem za odstop mrežnice z gigantsko raztrganino.<sup>11,17,18, 21</sup> Opisujejo še druge posamezne primere spremenjenega veziva, spondiloepifezalne displazije s podobnimi očesnimi spremembami (Strudwick tip) in pritlikavostjo. Fenotip brez očesnih sprememb, normalno steklovino in mutacijo COL11A2 gena na 6p kromosomu je bil poznan kot Sticklerjev sindrom tip 3, oziroma sedaj kot otospondilomegalopifezalna displazija (*OSMED*) ali Weissenbacher-Zweymullerjev sindrom, z recesivnim dedovanjem.<sup>22, 23</sup>

Sistemske spremembe so izrazitejše pri Kniest displaziji, prav tako kolagenopatiji tipa II, klinično s pritlikavostjo,

veliko glavo, ploskim obrazom, zadebeljenimi prsti, poznane so tudi ušesne spremembe, gluhost in druge artropatije.

Knoblochov sindrom je kolagenopatija ne II/XI tipa, a prav tako s tanko sklero, velikim zrkлом, a normalno zgradbo steklovine.<sup>22</sup>

Ehlers Danlos sindrom predstavlja heterogeno skupino boleznih vezivnega tkiva, ki poleg kože, sklepov prizadene lahko še arterielni sistem in prebavila. Deduje se avtosomno recesivno, opisovanih je vsaj XI tipov. Tip VI z insuficienco lizil hidroksilaze je v povezavi z odstopom mrežnice. Druge očesne spremembe so: dermatohalaza, miopija, keratokonus, mikro, megalokornea.

Wagner vitreoretinopatija z mutacijo na 5q kromosomu je kot fenotipska variacija Sticklerjevega sindroma z utekočinjeno steklovino, nizko miopijo, kortikalno katarakto, različnimi motnjami adaptacije na temo.<sup>11</sup>

Marfanov sindrom z mutacijo v fibrilin genu na 15 kromosomu in dominantno dednostjo se kaže z ektopično lečo. Odstop mrežnice se pojavi v 8-50% primerov, veliko v otroštvu. Miopija tu ni kongenitalna kot pri Sticklerjevem sindromu, temveč razvojna. Fibrilin je prisoten tudi v iris, ciljarniku, zato je slabše širjenje zenic pričakovano.<sup>24</sup>

Pri X-vezani retinoshizi so odstopi mrežnice manj verjetni, po literaturi v do 16% primerov periferne retinoshize. Možna je raztrganina v celotni debelini mrežnice, ali pa povezava med zunanjim in notranjim listom defekta v shizi. Več je krvavitev v steklovino in cističnih formacij, ki lahko počasi spontano regredirajo, včasih pa s svojo velikostjo obstruirajo vidno os in je priporočen operativni poseg. Značilen je t.i. negativni ERG z nižjim ali odsotnim valom b in normalnim valom a. Razslojitev je v živčno vlaknatem sloju, defekti v Muellerjevih celicah. Mutacija je v XLR1 (RS1) genu na

Xp22.2 kromosomu. Prevalenca je 1/15.000 do 1/30.000, kar je za fante vodilni vzrok makularne degeneracije in razcepljenja notranjih slojev mrežnice. Cistoidne spremembe niso hiperfluorescentne pri fluoresceinski angiografiji kot pri cistoidnem makularnem edemu, vidne pa so pri indocianin zeleni angiografiji. Obstajajo poročila o izboljšanju stanja s sistemskimi inhibitorji karboanhidraze, čeprav poznanega učinkovitega zdravljenja zaenkrat ni. RS1 gen – kodira retinoshizin, ki sodeluje pri celični adheziji. Funkcija retinoshizina se izgubi z motnjo sekrecije tega proteina, z redukcijo njegove funkcije ali pa s preprečevanjem njegove pravilne sinteze. Nadaljnja spoznanja o RS1 genu in razvoj mišjega modela vodijo v možnost genskega zdravljenja v bodočnosti.<sup>25</sup>

*Inkontinenca pigmenti (Bloch Sulzberger sindrom)* je dominantno Xq28 vezana dedna bolezen, z mutacijo NEMO gena, običajno letalna za dečke zaradi TNF $\alpha$  inducirane celične apoptoze. Pri deklicah pa gre za kongenitalno prizadetost kože v obliki bul predvsem po okončinah, za katerimi ostajajo hipo ali hiperpigmentne lise, pričakovane so spremembe kosti, zob, osrednejga živčevja, tudi z atrofijo očesnega živca. Očesne abnormnosti so opisane pri tretjini primerov. Možna je keratopatija, katarakta, strabizem, nistagmus, na mrežnici pa gre za periferno prizadetost prekrvavitve mrežnice z zaporami žilja, defekti retinalnega pigmentnega epitela, lahko s hipolazijo fovee. Odstop mrežnice je največkrat trakcijski s slabo terapevtsko prognozo, oko je mnogokrat mikroftalmično, možni so tudi regmatogeni in eksudativni odstop mrežnice. Fenotip je zelo variabilen glede na izraženost sprememb.<sup>26, 27</sup>

*Walker Warburg sindrom (HARD)*: sindrom je avtosomno recesivno deden, s hidrocefalusom, agirijo, retinalno

displazijo, z ali brez encefalokele. Pri tipu II gre še za mišično distrofijo. Preživeli so hudo duševno prizadeti, od očesnih sprememb je poleg mrežnične displazije možna še pridruženost motne roženice v smislu Petersove anomalije, mikroftalmusa, katarakte.<sup>11</sup>

Avtosomna recesivna vitreoretinalna displazija je lahko vidna izolirano pri sicer popolnoma zdravem otroku že zelo zgodaj, obojestransko s plitvima prekatoma ter retrolentalno maso.

Družinska eksudativna vitreoretinopatija (FEVR): gre za abnormno mrežnično vaskularizacijo – dilatacijo žilja, šanti, zaporami, neovaskularizacijo, lahko z eksudacijo in trakcijami podobnimi ROP, sekundarnimi regmatogenimi odstopi mrežnice. Možno je avtosomno dominantno vezano na 11 q kromosom, recesivno in X vezano dedovanje. Progresija se od otroštva do konca rasti običajno ustavi, kriokoagulacija periferne ishemične retine je lahko uspešna, ali vitreoretinalni poseg.

Sistemske spremembe niso poznane. Očesne spremembe pri dominantno dedni obliki so po izraženosti od blage do zelo napredovale razdeljene v 3 stopnje: pri blagi s perifernimi mrežničnimi spremembami s steklovinsko trakcijo, pri stopnji 2 so vidne že dilatirane, zvijugane žile med ekvatorjem in oro serato, vlek centralnega žilja s subretinalno eksudacijo in lokaliziranim mrežničnim odstopom, pri 3. stopnji pa gre za popoln mrežnični odstop s steklovinsko trakcijo in fibrozo.<sup>28, 29</sup>

Goldmann-Favre bolezen: je avtosomno recesivna s postopno izgubo vida, nočno slepoto, utekočinjenjem steklovine, makularno retinoshizo, perifernim kopičenjem ali atrofijo retinalnega pigmentnega epitela. EOG je

subnormen, ERG pa ugasel ali močno abnormen. Sekundarna katarakta je pri stanju poznana.<sup>11</sup>

Norriejeva bolezen: je X vezana recesivno dedna bolezen, lahko vidna pri dečkih, slepih že od rojstva ali zgodnjega otroštva. Četrtnina jih je tudi umsko zaostalih, tretjina z napredujočo kohlearno okvaro sluha. Prisotne so mrežnične gube, običajno obojestransko, odstop mrežnice, vitreoretinalne krvavitve, retrolentalne mase – displazija (poznano kot psevdogliom). Sekundarne spremembe sprednjega segmenta – katarakta, glavkom z motno roženico, so pogoste, sledi lahko atrofija zrkel. Ženske prenašalke so brez očesnih sprememb. ND gen je recesiven, lokaliziran na Xp11.2-11.3, njegovi produkti – protein norin regulirajo diferenciacijo mrežnice. Pri mutaciji cisteina nastane huda mrežnična disgeneza, medtem ko je pri necisteinskih mutacijah izražena različna stopnja avaskularne mrežnice in novega žilja, eksudacija. Molekularno genetska analiza in prenatalna diagnostika je možna z L1.28 sondo.<sup>30</sup> Degeneracija fotoreceptorjev je verjetno sekundarna in se razlaga z redukcijo trofične funkcije retinalnega pigmentnega epitela v predelih odstople mrežnice.<sup>31</sup>

Kromosomopatije – trisomija 13 (Patau sindrom): očesne spremembe so hude, obojestranske z mikroftalmusi, roženičnimi motnjavami, katarakto, kolobomi uvee, PHPV, retinalno displazijo, displastičnimi očesnimi živci. Običajno zaradi letalnih sistemskih sprememb pride do zgodnje smrti, pri več let preživelih otrocih pa se najdejo poleg srčnih anomalij mikrocefalija z anomalijami osrednjega živčevja, razcepljeno nebo, polidaktilija, hemangiomi.<sup>32</sup>

## **Zaključek**

Čeprav odstopi mrežnice pri otrocih niso pogosti, so lahko pomemben vzrok izgube vida, zlasti pri obojestranski patologiji. Kljub možnemu idiopatskemu nastanku je znano, da so poškodbe, miopija, predhodni očesni posegi, razvojne abnormnosti bistveni dejavniki pri nastanku odstopa mrežnice v otroštvu. Za ohranitev vidne funkcije je zato potrebno poznavanje otroških posebnosti, s pravočasnim odkrivanjem in zdravljenjem mrežničnih sprememb. Po literaturi je z današnjimi mikrokirurškimi intraokularnimi posegi z večkratnimi intervencijami tudi pri otrocih možno doseči, da mrežnica naleže, v preko 80% kljub pričakovanim pooperativnim zapletom v preko 15% (predvsem katarakta, glavkom, PVR).<sup>33</sup> Kombinirani posegi uspešnost zdravljenja lahko še izboljšajo, tudi pri otrocih se z več poznavanja patologije odstopov mrežnice uveljavlja uporaba inravitrealnih zdravil, predvsem bioloških, npr. zaviralci žilnega endoteljalnega rastnega faktorja (VEGF), na živalskih modelih pa tudi že poskusi genskega zdravljenja.<sup>25, 34</sup>

## Literatura

1. Rosner M, Treister G, Belkin M. Epidemiology of retinal detachment in childhood and adolescence. *J Pediatr Ophthalmol Strabismus* 1987; 24: 42-44.
2. Haimann MH, Burton TC, Brown CK. Epidemiology of retinal detachment. *Arch Ophthalmol* 1982; 100: 289-92.
3. Meier P. Retina detachment in children: differential diagnosis and current therapy. *Klin Monbl Augenheilk* 2008; 225: 779-90.
4. Weinberg DV, Lyon AT, GreenWald MJ, Mets MB. Rhegmatogenous retinal detachments in children: risk factors and surgical outcomes. *Ophthalmology* 2003; 110: 1708-13.
5. Fivgas GD, Capone A. Paediatric rhegmatogenous retinal detachment. *Retina* 2001; 21: 101-6.
6. Soheilian M, Ramezani A, Malihi M, Yaseri M, Ahmadiak H, Dekghan MH, Azarmina M, Moradian S, Peyman GA. Clinical features and surgical outcomes of pediatric rhegmatogenous retinal detachment. *Retina* 2009; 29: 545-51.
7. Haargaard B, Andersen EW, Oudin A, Poulsen G, Wohlfahrt J, La Cour M, Melbye M. Risk of retinal detachment after pediatric cataract surgery. *Invest Ophthalmol Vis Sci* 2014; 55: 2947-51.
8. Lee RW, Mayer EJ, Markham RH. The etiology of paediatric rhegmatogenous retinal detachment: 15 years experience. *Eye (Lond)* 2008; 22: 636-40.
9. Moore A. Retinal detachment in childhood. V. Taylor D ed. *Paediatric ophthalmology*. 1st ed. Oxford: Blackwell, 1990; 426-30.
10. Wenick AS, Baranano DE. Evaluation and management of pediatric rhegmatogenous retinal detachment. *Saudi J Ophthalmol* 2012; 26: 255-63.
11. Snead MP. Retinal detachment in childhood. V: Taylor D, Hoyt GS eds. *Pediatric ophthalmology and strabismus*. 3rd ed. Edinburgh: Elsevier, 2005: 595-605.
12. Johnson PB. Traumatic retinal detachment. *Br J Ophthalmol* 1991; 75: 18-21.
13. Ang GS, Townend J, Lois N. Interventions for prevention of giant retinal tear in the fellow eye. *Cochrane Database Syst Rev* 2012; 15:

14. Levin AV. Ocular manifestations of child abuse. *Ophthalmol Clin North Am* 1990; 3: 249-64.
15. Gopal L, Khan B, Jain S, Prakash VS. A clinical and optical coherence tomography study of the margins of choroidal colobomas. *Ophthalmology* 2007; 114: 571-80.
16. Schubert HD. Schisis like the rhegmatogenous retinal detachment associate with choroidal colobomas. *Graefes Arch Clin Exp Ophthalmol* 1995; 233: 74-9.
17. Snead MP, McNinch AM, Poulson AV, Bearcroft P, Silverman B, Gomersall P, Parfect V, Richs rds AJ. Stickler syndrom, ocular-only variants and a key diagnostic role for ophthalmologist. *Eye* 2011; 25: 1389-1400.
18. Richards AJ, Scott JD, Snead MP. Molecular genetics of rhegmatogenous retinal detachment. *Eye* 2002; 16: 88-92.
19. Bonamy AK, Holmström G, Stephansson O, Ludvigsson JF, Cnattingius S. Preterm birth and later retinal detachment: a population based study of more than 3 million children and young adults. *Ophthalmology* 2013; 120: 2278-85.
20. Shenay BH, Mandal AK. Stickler syndrome associated with congenital glaucoma. *Lancet* 2013; 381: 422.
21. De Keyzer TH, De Veuster I, Smets RM. Stickler syndrome: an underdiagnosed disease. *Bull Soc Belge Ophthalmol* 2011; 318: 45-9.
22. Fincham GS, Pasea L, Carroll C, McNinch AM, Poulson AV, Richards AJ, Scott JD, Snead MP. Prevention of retinal detachment in Stickler syndrome: the Cambridge prophylactic cryotherapy protocol. *Ophthalmology* 2014; 121: 1588- 97.
23. Vuoristo MM, Pappas JG, Jansen V, Ala Kkko L. A stop codon mutation in COL11A2 induces skipping and leads to non-ocular Stickler syndrome. *Am J Genet* 2004; 1301A:33-5.
24. Konradsen TR, Zetterström C. A descriptive study of ocular characteristics in Marfan syndrome. *Acta Ophthalmol* 2013; 91: 751-5.
25. Sikkink K, Biswas S, Parry NRA, Stanga PE, Trump D. X linked retinoschis: an update. *J Med Genet* 2007; 44: 225-32.
26. Stirn Kranjc B. Očesne spremembe pri nevrokutanih sindromih. V: Kržišnik C, Battelino T. eds. *Nevrokutani sindromi*. Ljubljana; Planprint, 1996: 104-9.



27. Holmström G, Thoren K. Ocular manifestations in incontinentia pigmenti. *Acta Ophthalmol Scand* 2000; 78: 348-53.
28. Jousseaume AM, Gordes RS, Heussen FA, Müller B. Retinal exudative disease in childhood: Coat's disease and familial exudative vitreoretinopathy (FEVR). *Klin Monbl Augeneheilk* 2013; 230: 902-13.
29. Chen SN, Hwang JF, Lin CJ. Clinical characteristics and surgical management of familial exudative vitreoretinopathy-associated thegmatogenous retinal detachment. *Retina* 2012; 32: 220-5.
30. WU WC, Drenser K, Trese M, Capone A, Dailey W. Retinal phenotype-genotype correlation of pediatric patients expressing mutations in the Norrie disease gene. *Arch Ophthalmol* 2007; 125: 225-30.
31. Stirn Kranjc B, Canki Klajn N, Kaplan J. Norriejeva bolezen. V: Stirn Kranjc B. ed. XXIV. Mednarodni simpozij oftalmologov Slovenije in Hrvaške, Zbornik referatov. Otočec; Pleško, 1999: 117-22.
32. Stirn Kranjc B. Nystagmus in syndromes. V: Harris C, Gottlob I, Sanders J. eds. The challenge of nystagmus. Cardiff; Nystagmus Network, 2012: 169-90.
33. AL-Zaaidi S, AL-Rashaed S, AL-Harhi E, AL-Kahtani E, Abu El-Asrar AM. Rhegmatogenous retinal detachment in children 16 years of age or younger. *Clin Ophthalmol* 2013; 7: 1001-14.
34. Lin KL, Hirose T, Kroll AJ, Lou PL, Ryan EA. Prospects for treatment of pediatric vitreoretinal diseases with vascular endothelial growth factor inhibition. *Semin Ophthalmol* 2009; 24: 70-6.

## TRAKCIJSKI ODSTOP MREŽNICE

---

*Mojca Globočnik Petrovič*

*Očesna klinika, Univerzitetni klinični center Ljubljana*

V prispevku so opredeljeni vzroki trakcijskega odstopa mrežnice. Poseben poudarek je namenjen diabetični proliferativni retinopatiji s trakcijskim odstopom mrežnice, pogostost, dejavniki tveganja, patogeneza, pristopi in uspehi zdravljenja.

### ***Uvod***

Trakcijski odstop mrežnice je posledica kontrakcije fibroznih ali fibrovaskularnih membran na površini mrežnice, v mrežnici ali pod njo, ki povzročijo odstop nevrosenzorične mrežnice. Trakcijski odstop mrežnice srečamo pri proliferativni diabetični retinopatiji ali pri drugih ishemičnih retinopatijah za katere je značilno nastajanje epiretinalnih fibrovaskularnih membran, kot npr. ishemična oblika okluzije centralne mrežnične vene, retinopatija nedonošenčkov, pri proliferativni vitreoretinopatiji po regmatogenem odstopu mrežnice ali po poškodbi očesa.

### ***Proliferativna diabetična retinopatija in trakcijski odstop mrežnice***

Globalno gledano, povzeto po meta-analizi, ki zajema 35 študij s 22.896 bolnikov s sladkorno boleznijo, ima okoli 30 % bolnikov s sladkorno boleznijo diabetično retinopatijo (DR), 7 % bolnikov z DR ima proliferativno diabetično retinopatijo (PDR) in pri okoli 7 % bolnikov obstaja možnost poslabšanja vida. Prevalenca DR je večja pri bolnikih, ki imajo daljši čas sladkorno bolezen, večjo raven glikoziranega hemoglobina (HbA1c) in hipertenzijo in je pogostejša pri bolnikih s sladkorno boleznijo tipa 1, kot tipa 2.<sup>1</sup>

Po nedavno objavljeni študiji iz Wales-a, kjer so zajeli 91.393 bolnikov s sladkorno boleznijo, od tega 5003 s sladkorno boleznijo tip 1, je bila pogostost DR pri bolnikih s sladkorno boleznijo tip1 56 % in 31 % pri bolnikih s sladkorno boleznijo tip 2, pogostost PDR pri bolnikih s sladkorno boleznijo tip 1 je bila 2,6 % in 0,3 % pri bolnikih s SB tip 2.<sup>2</sup>

PDR je za vid ogrožujoča, saj vemo, da kar 50 % oči s PDR oslepi po 5 letih, če jih ne zdravimo.<sup>3</sup>

### ***Dejavniki tveganja za PDR in trakcijski odstop***

Napredovanje PDR, ki se kaže s trakcijskim odstopom ali hematovitreusom je posledica slabe glikemične in antihipertenzivne kontrole in nezadostnega presejanja, ki sicer lahko zagotovi ustrezno učinkovito in pravočasno laseriranje mrežnice<sup>4</sup> Pri 5 % bolnikov s PDR z visokim tveganjem je bolezen napredovala kljub laserski terapiji in

dobri glikemični in hipertenzivni kontroli. Ti bolniki so v petih letih potrebovali vitrektomijo.<sup>5</sup> Realno gledano je teh bolnikov več, saj niso vsi dobro glikemično in hipertenzivno vodeni in pravočasno in zadostno lasersko zdravljeni.

Do podobnih rezultatov so prišli tudi v novejši študiji, Vaideanu s soavtorji je v analizi večje populacije bolnikov s sladkorno boleznijo ugotovil, da je bila vitrektomija narejena pri 5,7 % bolnikov s PDR, pri četrtini zaradi trakcijskega odstopa.<sup>6</sup>

### ***Patogeneza***

V ishemični mrežnici nastajajo različni rastni dejavniki in citokini, ki povzročijo vznik proliferacije endotelijskih celic iz venul mrežnice. Nove žile za ogrodje rasti uporabijo hialoidno membrano, rastejo na steklovinski ovojnici in tako s svojim origom v žilah mrežnice predstavljajo močno povezavo med steklovino in mrežnico.<sup>7</sup>

V različnih celicah ishemične mrežnice se tvorijo citokini in rastni dejavniki, najpomembnejši med njimi je VEGF (vaskularni endotelni rastni dejavnik). Celice mrežnice, ki tvorijo VEGF so celice retinalnega pigmentnega epitelija, glija, endotelijske celice, periciti, ganglijske celice, Müllerjeve celice. VEGF preko številnih znotrajceličnih poti vpliva na angiogenezo, tako da povzroči razmnoževanje, invazijo, migracijo in povečano preživetje endotelijskih celic in neovaskularizacijo mrežnice in šarenice.<sup>8,9</sup>

Hipoksija je pomemben regulator ekspresije VEGF<sup>10</sup>, vendar ne edini. Hipoksija sproži povečano ekspresijo VEGF, kar so dokazali na celičnih kulturah mrežnice in v kliničnih študijah.<sup>11</sup> V človeškem očesu z ishemijo povzročena neovaskularizacija pri PDR, pri okluziji centralne mrežnične

vene in retinopatiji nedonošenčkov korelira z ravni VEGF v steklovini in v prekatni vodki.<sup>12,13</sup> Pri sladkorni bolezni višja raven glukoze, tako direktno, kot preko različnih metabolitov razgradnje (protein kinaza C, intermedii reaktivnih kisikovih spojin, končni produkti glikacije) in vnetnih dejavnikov (interlevkinov) dodatno povečajo ekspresijo VEGF.<sup>14,15</sup>

### ***Mehanizem nastanka trakcijskega odstopa***

V procesu neoangiogeneze mrežnice nove žile na površini mrežnice pridobivajo poleg vaskularne še fibrozno komponento. V tej stopnji so fibrovaskularne membrane običajno asimptomatske. Simptomatske postanejo ob posteriornem odstopu steklovine ali ob kontrakciji fibrovaskularnih membran. Ker fibrovaskularne membrane zraščajo iz površine mrežnice na steklovinsko ovojnico, lahko ob odstopu steklovine nastopi trakcijski ali trakcijsko regmatogeni odstop mrežnice ali krvavitev. Samo krčenje zrele fibrovaskularne membrane na površini mrežnice lahko prav tako povzroči trakcijski odstop mrežnice. Velikokrat ne gre za pravi odstop mrežnice, večkrat je prisotna retinoshiza, ki je sicer klinično navadno ne moremo ločiti od pravega odstopa.<sup>16</sup>

### ***Zdravljenje trakcijskega odstopa***

#### ***Indikacije za zdravljenje***

1. Trakcijski odstop mrežnice, ki ne zajema makule ni indikacija za vitrektomijo. Pri aktivni neovaskularizaciji ob

trakcijskem odstopu, ki ne sega v makulo, svetujemo lasersko fotokoagulacijo mrežnice, če le-ta še ni narejena ali ni narejena v zadostni meri in samo opazovanje pri že narejeni popolni panretinalni fotokoagulaciji ali pri neaktivni neovaskularizaciji, saj se le pri 14% trakcijski odstop iz perifernih predelov mrežnice razširi v makulo.<sup>17</sup>

2. Periferni trakcijski odstop, pri katerem aktivna neovaskularizacija napreduje, kljub popolni panretinalni fotokoagulaciji je indikacija za vitrektomijo.<sup>18</sup>

3. Trakcijski odstop mrežnice ki zajame makulo je klasična indikacija za vitrektomijo. Trakcijo je potrebno sprostiti čimprej, saj lahko dalj časa trajajoči odstop mrežnice v makuli povzroči ireverzibilne spremembe makule in zmanjša možnost in obseg izboljšanja vida.<sup>19</sup>

4. Če ekstramakularni odstop mrežnice dokumentirano napreduje proti makuli in grozi odstop makule, je tako stanje prav tako indikacija za vitrektomijo.

5. Pri ekstramakularnem odstopu je indikacija za vitrektomijo tudi, če ni mogoče narediti laserske fotokoagulacije v večjem obsegu mrežnice, bodisi zaradi krvavitve ali če fibrovaskularna membrana prekriva makulo.<sup>20</sup>

### ***Vitrektomija pri trakcijskem odstopu mrežnice***

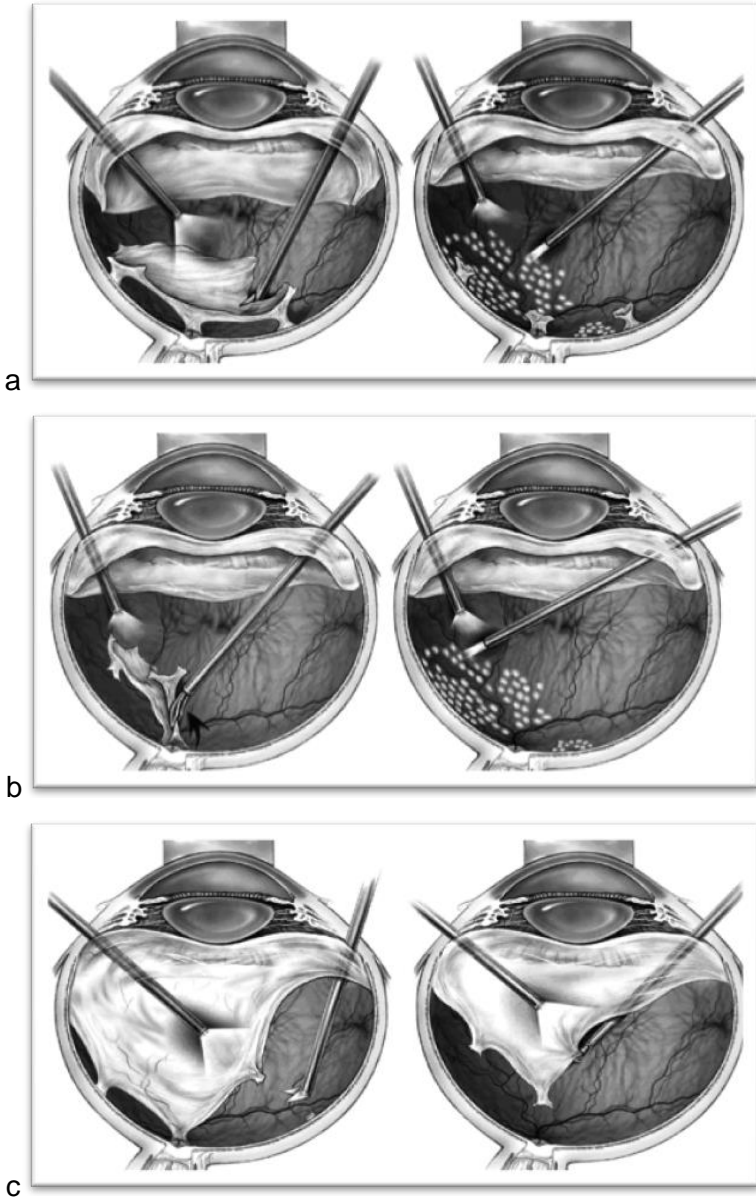
Pri trakcijskem odstopu mrežnice želimo z vitrektomijo:

1. odstraniti steklovino 2. odstraniti fibrovaskularne membrane in sprostiti vitreoretinalno trakcijo 3. naleči odstoplo mrežnico 4. preprečiti ponovno neovaskularizacijo z lasersko fotokoagulacijo ishemične mrežnice.

Kirurški pristop je različen in je odvisen od zelo variabilne slike trakcijskega odstopa pri bolnikih s sladkorno boleznijo.

Med vitrektomijo opravimo popolno odstranitev fibrovaskularne membrane skupaj s steklovinsko ovojnico- t.i. delaminacija ali z rezanjem fibrovaskularne membrane sprostimo trakcijo- t. i. segmentacija. Če v enem kosu opravimo delaminacijo govorimo o t.i. en bloque delaminaciji (Slika 1).

Med samim potekom operacije lahko na istem očesu uporabimo več pristopov, odvisno od adhezije in velikosti stika membrane in mrežnice. Stik med fibrovaskularno membrano in mrežnico je lahko bolj ali manj močen- adheziven, lahko je zelo omejen – točkast ali prisoten na večji površini- plakoiden.



Slika 1: a. segmentacija    b. delaminacija    c. en bloque delaminacija<sup>21</sup>



Ob sami vitrektomiji lahko operiramo tudi katarakto. Pri bolnikih s klinično pomembno katarakto ali pri starejših vedno naredimo kombiniran poseg -fako-vitrektomijo (operacija katarakte s fakoemulzifikacijo in pars plana vitrektomija). Vendar je pri bolnikih z napreduvalo PDR večja verjetnost pooperativnih zapletov po kombinirani operaciji.<sup>22</sup> Napredovanje diabetične katarakte po vitrektomiji je počasnejše v primerjavi z napredovanjem katarakte po vitrektomiji zaradi drugih indikacij za vitrektomijo.<sup>23</sup> Zaradi počasnejšega napredovanja diabetične katarakte po vitrektomiji z operacijo katarakte pri diabetikih, še posebej mlajših, ne gre hiteti.

Z intravitrealno aplikacijo bevacizumaba v petih dneh pred vitrektomijo skrajšamo čas operacije, zmanjšamo verjetnost intraoperativne in pooperativne zgodnje krvavitve.<sup>24</sup> Na pogostost poznega pooperativnega hematovitreusa s preoperativno aplikacijo bevacizumaba ne vplivamo.<sup>24</sup>

### ***Komplikacije***

Pri očeh z napreduvalo proliferativno diabetično retinopatijo je možno veliko zapletov, najpogostejši so: povišan očesni pritisk, katarakta, hematovitreus (neposredno po vitrektomiji ali z zakasnitvijo), odstop mrežnice, neovaskularni glavkom.<sup>25</sup>

Višji očesni pritisk lahko nastane zaradi plinske tamponade ali zaradi obstrukcije trabekula z eritrociti, običajno medikamentozno dosežemo dobro kontrolo.<sup>26</sup>

Zgodnji hematovitreus je v enem tednu po vitrektomiji prisoten v 30% - 75%.<sup>27</sup> Nastane zaradi krvavitve iz resecirane fibrovaskularne membrane in/ali zaradi prerazporeditve eritrocitov iz perifernega steklovinskega

korteksa že predhodno prisotnega hematovitreusa. Zgodnji pooperativni hematovitreus se običajno spontano resorbira v 2-6 tednih.

Pozni hematovitreus, ki nastane tri ali več mesecev po vitrektomiji je prisoten pri 10-20% bolnikov.<sup>27</sup> Najpogostejši vzroki so: krvavitev iz ostankov fibrovaskularne membrane, ponovna repropiliferacija ali neovaskularizacija periferno na mrežnici ali na sklerotomiji.<sup>28,29</sup>

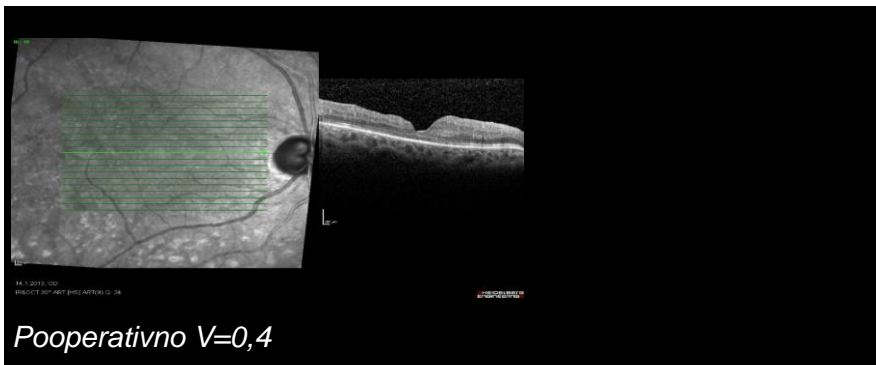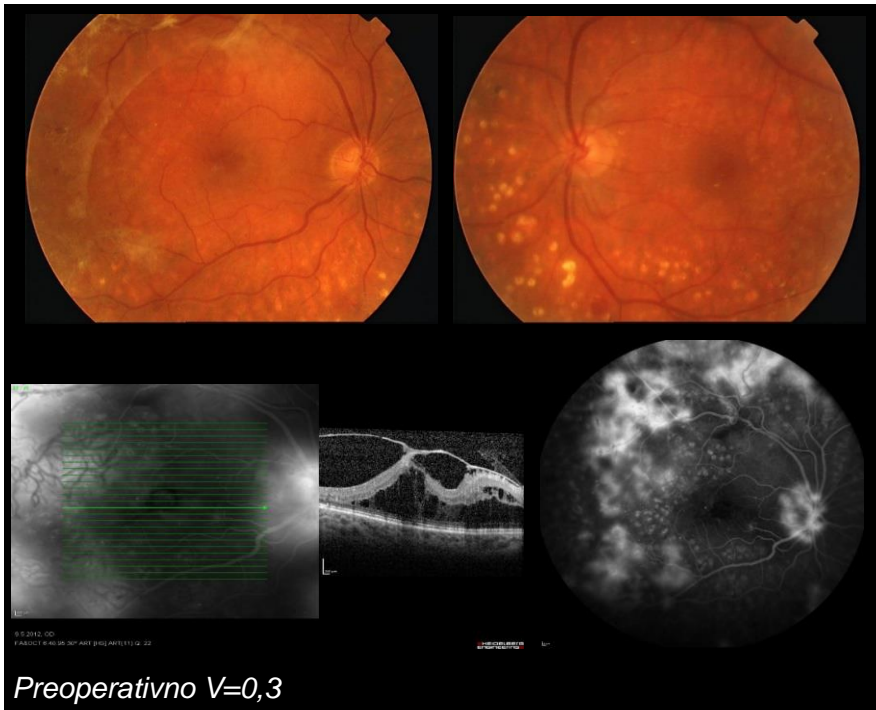
Pogostost regmatogenega odstopa mrežnice kot komplikacija vitrektomije pri diabetični retinopatiji je okoli 5%.<sup>30</sup>

Pogostost neovaskularnega glavkoma po diabetični vitrektomiji je okoli 3 %, običajno pri bolnikih z obsežno ishemijo in pomanjklivo lasersko fotokoagulacijo.<sup>30</sup>

### ***Pričakovano izboljšanje vida***

Prognoza za vid je odvisna od številnih dejavnikov, ki pri bolnikih s sladkorno boleznijo vplivajo na ireverzibilnost makularne disfunkcije. Pričakovano izboljšanje vida je slabše pri bolnikih s trakcijskim odstopom makule, kot pri bolnikih s sladkorno boleznijo, pri katerih je bila vitrektomija narejena zaradi drugih indikacij. Samo dobra polovica bolnikov s trakcijskim odstopom mrežnice vidi po operaciji 0,1 ali bolje, medtem ko je enaka pooperativna vidna ostrina dosežena pri skoraj 85% bolnikov s sladkorno boleznijo, ki nimajo trakcijskega odstopa mrežnice, oziroma je bil vzrok za vitrektomijo drugačen.<sup>30</sup>

Slabša pooperativna vidna ostrina pri bolnikih s trakcijskim odstopom makule je posledica ireverzibilnih sprememb v makuli, ki nastanejo zaradi dalj časa trajajočega odstopa makule in predhodne ishemije makule (Slika 2).



*Slika 2: PDR s traksijskim odstopom makule; preoperativno traksijski odstop makule, (foto mrežnice, FAG, OCT) preoperativna vidna ostrina 0,3, pooperativna vidna ostrina 0,3 z naleglo mrežnico.*

Ni nobene randomizirane klinične študije, ki bi ugotavljala dejavnike tveganja za pooperativno vidno ostrino pri bolnikih s trakcijskim odstopom makule, le nekaj manjših nerandomiziranih študij. Preoperativni dejavniki, ki vplivajo na boljšo prognozo za vid so: odsotnost neovaskularizacije šarenice, odsotnost hematovitreusa, panretinalna fotokoagulacija, odsotnost PDR z visokim tveganjem in krajši čas trajanja odstopa mrežnice, kot tudi sistemske komplikacije sladkorne bolezni, kot so hipertenzija in nefropatija kot tudi višja raven glukoze v krvi.<sup>31,32</sup>

### **Zaključek**

Odstop mrežnice pri trakcijskem odstopu je različne etiologije. Ločimo med vzroki nastanka fibrovaskularnih ali fibroznih membran mrežnice, medtem ko je sam odstop mrežnice posledica krčenja le teh membran ali posteriornega odstopa steklovine. Najboljša terapija je preventiva, s poznavanjem dejavnikov tveganja lahko preventivno ukrepamo. Da pa lahko preventivno ukrepamo je nujno potrebno bolnike pravočasno usmeriti v zdravljenje, kar je možno s preventivnim presejanjem za diabetično retinopatijo, s pregledovanjem po smernicah bolnikov z znanimi ishemičnimi obolenji mrežnice in z retinopatijo nedonošenčkov. Kadar pa je trakcijski odstop mrežnice, oziroma trakcijski odstop makule pri ishemičnih obolenjih mrežnice že prisoten, je potrebno hitro zdravljenje - vitrektomija, saj le tako lahko pridobimo najboljšo pričakovano vidno ostrino.

## Literatura

1. Yau JW, Rogers SL, Kawasaki R, Lamoureux EL, Kowalski JW, Bek T, et al. Meta-Analysis for Eye Disease (META-EYE) Study Group. Global prevalence and major risk factors of diabetic retinopathy. *Diabetes Care*. 2012;35:556–64.
2. Thomas RL, Dunstan FD, Luzio SD, Chowdhury SR, North RV, Hale SL, Gibbins RL, Owens DR. Prevalence of diabetic retinopathy with a national diabetic retinopathy screening center. *Br J Ophthalmol*. 2015; 99:64-8.
3. Davis MD1, Fisher MR, Gangnon RE, Barton F, Aiello LM, Chew EY, Ferris FL 3rd, Knatterud GL. Risk factors for high-risk proliferative diabetic retinopathy and severe visual loss: Early Treatment Diabetic Retinopathy Study Report #18. *Invest Ophthalmol Vis Sci*. 1998; 39: 233-52.
4. Scanlon PH. Why do patients still require surgery for the late complications of Proliferative Diabetic Retinopathy? *Eye (Lond)*. 2010; 24: 435-40.
5. Flynn HW Jr., Chew EY, Simons BD, Barton FB, et al. Pars plana vitrectomy in the Early Treatment Diabetic Retinopathy Study. ETDRS report number 17. The Early Treatment Diabetic Retinopathy Study Research Group. *Ophthalmology* 1992;99:1351-1357.
6. Vaideanu D, Sandhu SS, Ling J, Richardson J, Steel DH. Rate of diabetic vitrectomy in a defined geographical part of North East England. *Ophthalmic Epidemiol*. 2014; 21: 178-83.
7. Davis MD, Blodi BA. Proliferative diabetic retinopathy. In: Ryan SJ, Hinton DR, Schachat AP, Wilkinson CP (eds). *Retina*. 4th ed. Elsevier Mosby: Philadelphia, 2006. pp 1285–1322.
8. Tolentino MJ, Miller JW, Gragoudas ES, Jakobiec FA, Flynn E, Chatzistefanou K, Ferrara N, Adamis AP. Intravitreal injections of vascular endothelial growth factor produce retinal ischemia and microangiopathy in an adult primate. *Ophthalmology* 1996; 103: 1820-8.
9. Terman BI, Dougher-Vermazen M, Carrion ME, et al. Identification of the KDR tyrosine kinase as a receptor for vascular endothelial cell growth factor. *Biochem Biophys Res Commun* 1992; 187: 1579-86.

10. Shweiki D, Itin A, Soffer D, Keshet E. Vascular endothelial growth factor induced by hypoxia may mediate hypoxia-initiated angiogenesis. *Nature* 1992; 359: 843-5.
11. Aiello LP, Avery RL, Arrigg PG, Keyt BA, Jampel HD, Shah ST, Pasquale LR, Thieme H, Iwamoto MA, Park JE, et al. Vascular endothelial growth factor in ocular fluid of patients with diabetic retinopathy and other retinal disorders. *N Engl J Med* 1994; 331: 1480-7.
12. Adamis AP, Miller JW, Bernal MT, D'Amico DJ, Folkman J, Yeo TK, Yeo KT. Increased vascular endothelial growth factor levels in the vitreous of eyes with proliferative diabetic retinopathy. *Am J Ophthalmol* 1994; 118: 445-50.
13. Malecaze F, Clamens S, Simorre-Pinatel V, Mathis A, Chollet P, Favard C, et al. Detection of vascular endothelial growth factor messenger RNA and vascular endothelial growth factor-like activity in proliferative diabetic retinopathy. *Arch Ophthalmol* 1994; 112: 1476-82.
14. Tsurumi Y, Murohara T, Krasinski K, Chen D, Witzensbichler B, Kearney M, et al. Reciprocal relation between VEGF and NO in the regulation of endothelial integrity. *Nat Med* 1997; 3: 879-86.
15. Williams B, Gallacher B, Patel H, Orme C. Glucose-induced protein kinase C activation regulates vascular permeability factor mRNA expression and peptide production by human vascular smooth muscle cells in vitro. *Diabetes* 1997; 46: 1497-503.
16. Imai M, Iijima H, Hanada N. Optical coherence tomography of tractional macular elevations in eyes with proliferative diabetic retinopathy. *Am J Ophthalmol* 2001; 132: 458-461.
17. Charles S, Flinn CE. The natural history of diabetic extramacular traction retinal detachment. *Arch Ophthalmol* 1981; 99: 66-68.
18. Diabetic Retinopathy Vitrectomy Research Group: Two year course of visual acuity in severe PDR with conventional management. *Ophthalmology* 92:492, 1985.
19. Blankenship GW: Preoperative prognostic factors in diabetic pars plana vitrectomy. *Ophthalmology* 89:1246, 1982
20. Rice TA, Michels RG, Rice EF. Vitrectomy for diabetic traction retinal detachment involving the macula. *Am J Ophthalmol* 1983; 95: 22-33.

21. Elliott D, Lee MS, Abrams GW. Proliferative diabetic retinopathy: principles and techniques of surgical treatment. In: Ryan SJ, Hinton DR, Schachat AP, Wilkinson CP (eds). *Retina*, 4th ed. Elsevier Mosby: Philadelphia, 2006. pp 2413–2449
22. Treumer F, Bunse A, Rudolf M, Roeder J. Pars plana vitrectomy, phacoemulsification and intraocular lens implantation. Comparison of clinical complications in a combined versus two-step surgical approach. *Graefes Arch Clin Exp Ophthalmol* 2006; 244: 808–815.
23. Smiddy WE, Feuer W. Incidence of cataract extraction after diabetic vitrectomy. *Retina* 2004; 24: 574–581.
24. Zhang ZH, Liu HY, Hernandez-Da Mota SE, Romano MR, Falavarjani KG, Ahmadieh H, Xu X, Liu K. Vitrectomy with or without preoperative intravitreal bevacizumab for proliferative diabetic retinopathy: a meta-analysis of randomized controlled trials. *Am J Ophthalmol*. 2013 ; 156: 106-115.
25. Yorston D, Wickham L, Benson S, Bunce C, Sheard R, Charteris D. Predictive clinical features and outcomes of vitrectomy for proliferative diabetic retinopathy. *Br J Ophthalmol* 2008; 92: 365–368.
26. Han DP, Lewis H, Lambrou Jr FH, Mieler WF, Hartz A. Mechanisms of intraocular pressure elevation after pars plana vitrectomy. *Ophthalmology* 1989; 96: 1357–1362.
27. Elliott D, Lee MS, Abrams GW. Proliferative diabetic retinopathy: principles and techniques of surgical treatment. In: Ryan SJ, Hinton DR, Schachat AP, Wilkinson CP (eds). *Retina*, 4th ed. Elsevier Mosby: Philadelphia, 2006. pp 2413–2449.
28. West JF, Gregor ZJ. Fibrovascular ingrowth and recurrent haemorrhage following diabetic vitrectomy. *Br J Ophthalmol* 2000; 84: 822–825.
29. Kim DY, Kim JG, Kim YJ, Joe SG, Lee JY.. Ultra-Widefield Fluorescein Angiographic Findings in Patients With Recurrent Vitreous Hemorrhage After Diabetic Vitrectomy. *IOVS* 2014;55:11 7040-7046.
30. Yorston D, Wickham L, Benson S, Bunce C, Sheard R, Charteris D. Predictive clinical features and outcomes of vitrectomy for proliferative diabetic retinopathy. *Br J Ophthalmol* 2008; 92: 365–368.
31. Thompson JT, DeBustros S, Michels RG, Rice TA: Results and prognostic factors in vitrectomy for diabetic traction retinal detachment of the macula. *Arch Ophthalmol* 1987; 105: 497-504.

32. La Heij EC, Tecim S, Kessels AG, Liem AT, Japing WJ, Hendrikse F. Clinical variables and their relation to visual outcome after vitrectomy in eyes with diabetic retinal traction detachment. *Graefes Arch Clin Exp Ophthalmol* 2004; 242: 210-7.





## EKSUDATIVNI (SEROZNI) ODSTOP MREŽNICE

---

*Polona Jaki Mekjavić*

*Očesna klinika, Univerzitetni klinični center Ljubljana*

Eksudativni odstop mrežnice nastane zaradi tekočine, ki se nakopiči pod nevrosenzorno mrežnico. Tekočina izhaja iz spremenjenih žil žilnice ali mrežnice, kadar je kompenzatorna črpalna sposobnost retinalnega pigmentnega epitelija presežena. Če zajame centralni del, se vidna funkcija poslabša. Kadar vztraja nekaj mesecev ali več, nastanejo ireverzibilne morfološke in lahko tudi funkcionalne okvare mrežnice. Našteti so vzroki, razdeljeni po podobnih patogenetskih mehanizmi. Podrobneje je razložena tudi najpogostejša oblika, idiopatska centralna serozna horioretinopatija.

### **1. Uvod**

Eksudativni odstop mrežnice imenujemo kopičenje tekočine pod nevrosenzorno mrežnico, pri čemer pa mrežnica ni niti zatrgana niti ni na njo vleka (trakcije). Lahko nastane pri različnih žilnih, vnetnih in neoplastičnih boleznih nevrosenzorne mrežnice, retinalnega pigmentnega epitelija (RPE) in žilnice, pri katerih tekočina prehaja iz žil žilnice ali mrežnice in se nabira pod mrežnico. Poleg serozne

tekočine lahko eksudativni odstop povzroči tudi nakopičenje krvi ali eksudatov (beljakovine, maščobe, fibrin) v prostoru med nevrosenzorno mrežnico in pod njo ležečim pigmentnim epitelijem.

## *2. Patogeneza*

V normalnih pogojih je tok vode iz vitrealnega prostora z aktivnim transportom preko RPE v žilnico. Kadar pa je tako povečan dotok tekočine v vitrealni prostor ali zmanjšan odtok tekočine iz vitrealnega prostora, da je kompenzatorna črpalna sposobnost RPE presežena ali pa kadar je aktivnost RPE zmanjšana, se tekočina začne nabirati pod mrežnico v t.i. subretinalnem prostoru.<sup>1</sup> V patofiziologiji eksudativnega odstopa mrežnice ima pomembno vlogo sestava tekočine med žilami v žilnici, ki pa je odvisna od propustnosti žilne stene žilničnih žil. Tako lahko patološki proces, ki poveča njihovo prepustnost, privede tudi do eksudativnega odstopa mrežnice. Kopičenje tekočine v subretinalnem prostoru pa lahko nastane tudi, če je zaradi okvare RPE oslabiljen ali onemogočen transport tekočin v žilnico.

## *3. Vzroki*

Vzrok za eksudativni odstop mrežnice so različna vnetna, infekcijska, žilna, degenerativna, maligna ali gensko pogojena patološka stanja.

Vzroki za eksudativni odstop mrežnice po podobnih patogenskih mehanizmih so:

1. Idiopatski:
  - Centralna serozna horioretinopatija
  - Coatsova bolezen
  - Efuzijski sindrom žilnice
2. Vnetni – znotraj očesna avtoimuna vnetja:
  - Skleritis
  - Vogt-Koyanagi-Harada sindrom
  - Simpatetična oftalmija
  - Kolagenske žilne bolezni
  - Wegenerjeva granulomatoza
  - Sarkoidoza
  - Vnetne bolezni črevesa (ulcerativni kolitis, crohnova bolezen)
  - Idiopatsko vnetje orbite
3. Neoplastični:
  - Melanom žilnice
  - Metastaze v žilnici
  - Nevus žilnice
  - Hemangiom žilnice
  - Retinoblastom
  - Primarni intraokularni limfom
4. Žilnična neovaskularizacija
5. Infekcijski:
  - Toksoplazma
  - Sifilis
  - Citomegalovirus

Tuberkuloza

6. Bolezni mrežničnih žil:
  - Mrežnična makroanevrizma
  - Zapora mrežničnih ven
  - Diabetična retinopatija
7. Kongenitalni:
  - Kolobom vidnega živca, jamica vidnega živca
  - Nanoftalmus
  - Družinska eksudativna vitreoretinopatija
8. Bolezni ledvic, zdravljenje s hemodializo
9. Iatrogeni:
  - Klasična operacija odstopa mrežnice
  - Močna panretinalna fotokoagulacija
10. Sistemske bolezni, ki povzročijo zaporo žilničnih žil:
  - Hipertenzija zaradi nosečnosti (eklampsija/  
preeklampsija)
  - Maligna hipertenzija
  - Žilne bolezni veziva
  - Hipoproteinemija

#### **4. Klinična slika**

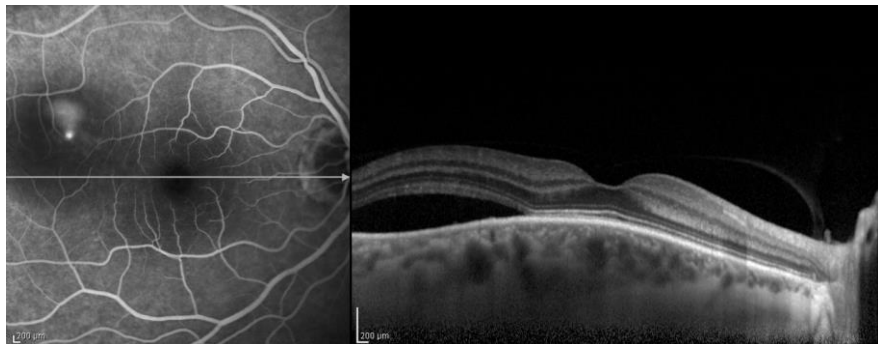
Eksudativni odstop mrežnice se lahko pojavi v vseh starostnih obdobjih, odvisno od patološkega procesa – pri otrocih je najpogosteje vzrok coatsova bolezen, v srednjih letih idiopatska serozna horioretinopatija (CSR), pri starejših neovaskularna starostna degeneracija makule (nSDM).

Tudi simptomi so lahko zelo različni, eksudativni odstop mrežnice lahko spremlja zmanjšana vidna ostrina, mikropsija ali makropsija (CSR), izpadi v vidnem polju (nSDM), bolečina (skleritis), rdečina očesa (uveitična patogeneza). Fotopsij pri eksudativnem odstopu običajno ni. Pri eksudativnem odstopu mrežnice je le-ta kupulasto dvignjena, je gladka, brez gub. Če je vzrok vnetje, so lahko v sprednjem delu očesa znaki iridociklitis, lahko je prisotna episkleralna injekcija. Pri velikem eksudativnem odstopu mrežnice lahko vidimo preusmerjanje tekočine zaradi vpliva gravitacije – ko bolnik sedi, je odstopla mrežnica v spodnjem delu, ko se uleže, pa se tekočina lahko v nekaj minutah pomakne pod zadajšnji pol in pride do odstopa makule. Pri kroničnem seroznem odstopu so lahko prisotni depoziti trdih eksudatov. Včasih je mrežnica tako močno dvignjena, da jo vidimo takoj za lečo (npr. pri coatsovi bolezni).<sup>2</sup>

## 5. Diagnostika

Poleg kliničnega pregleda je za postavitvev diagnoze postala nujna optična koherentna tomografija (OCT). S to neinvazivno preiskovalno metodo dokažemo tekočino pod nevrosenzorno mrežnico in lahko spremljamo napredovanje bolezni oz. učinek zdravljenja. Lahko ločimo tudi vrsto eksudacije (serozna tekočina, kri, lipidi), včasih lahko pojasnimo tudi vzrok kot npr. pri centralni serozni horioretinopatiji, pri kateri je pogosto žilnica zadebeljena. (Slika 1) Za dokončno pojasnitev vzroka je nemalokrat potrebna angiografija, s fluoresceinom in z indocianin zelenim barvilom, s čimer morfološko opredelimo vnetno etiologijo, žilne vzroke, tumorje. Za dokaz posteriornega

skleritisa in tumorjev nam je pogosto v pomoč tudi ultrazvok zrkla.

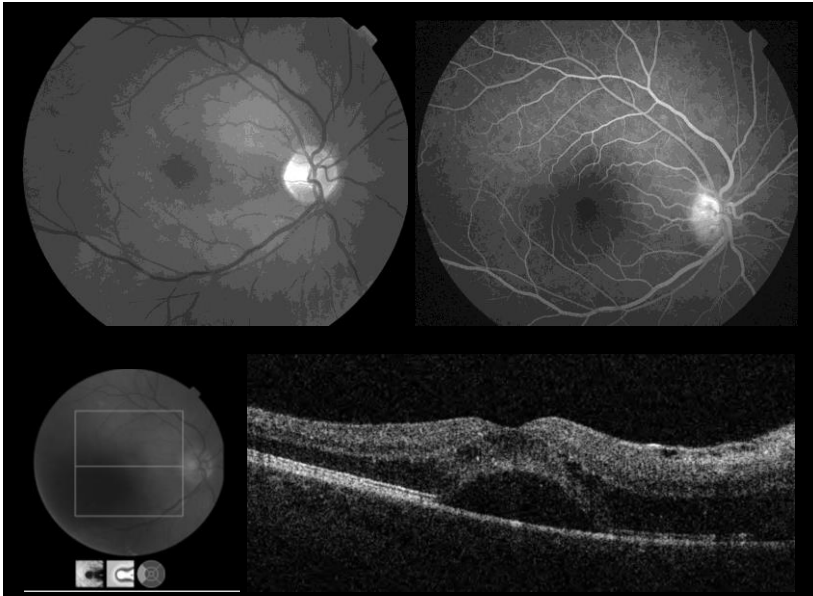

*Slika 1: Centralna serozna horioretinopatija (CSR). Fluoresceinska angiografija in optična koherentna tomografija (OCT) posneta s tehniko EDI (enhance depth image) pri bolniku s centralno serozno horioretinopatijo. Z EDI tehniko, ki prikaže tudi žilnico, vidimo, da je žilnica pri CSR izrazito zadebeljena.*

## 6. Zdravljenje

Zdravljenje eksudativnega odstopa mrežnice je najuspešnejše, če je vzročno. Pri žilnični neovaskularizaciji uporabljamo zdravljenje z anti-VEGF zdravili. Pri vnetnih vzrokih, kot so skleritis in VKH sindrom, je potrebno protivnetno zdravljenje. Pri tumorjih za zdravljenje malignega melanoma uporabljamo brahiterapijo, za hemangiom fotodinamično terapijo (PDT) z verteporfinom, za metastaze kemoterapijo. Pri infekcijskih vzrokih uporabljamo antibiotike, pri coatsovi bolezni lasersko zdravljenje, anti-VEGF zdravila in po potrebi vitrektomijo, ki je potrebna tudi pri kongenitalnih vzrokih, kot so jamica in kolobom papile vidnega živca. (Slika 2) Pri CSR

uporabljamo laser, bodisi fokalni, mikropulzni ali PDT. Zdravljenje seroznega odstopa mrežnice je pogosto kompleksno in zahteva sodelovanje z infektologi, revmatologi, imunologi.



*Slika 2: Jamica v vidnem živcu ("optic disc pit") in serozni dvig makule. Slikanje z zelenim filtrom (levo zgoraj). Anfiografija s fluoresceinom pokaže kopičenje barvila v papili (desno zgoraj), OCT serozni dvig od papile proti makuli in pod njo (spodaj) .*

Prognoza je odvisna od vzroka nastanka eksudativnega odstopa. CSR je oblika seroznega eksudativnega odstopa, s katero se pogosto srečujemo. Poudariti velja, da prognoza ni tako dobra, saj pri 15% bolnikov lahko ostane dokončno polabšanje vida na 0,1 ali manj.<sup>3</sup>



## **7. Najpogostejši vzroki**

V nadaljevanju je nekaj najpogostejših vzrokov za eksudativni odstop mrežnice opisanih podrobneje.

### **Centralna serozna horioretinopatija**

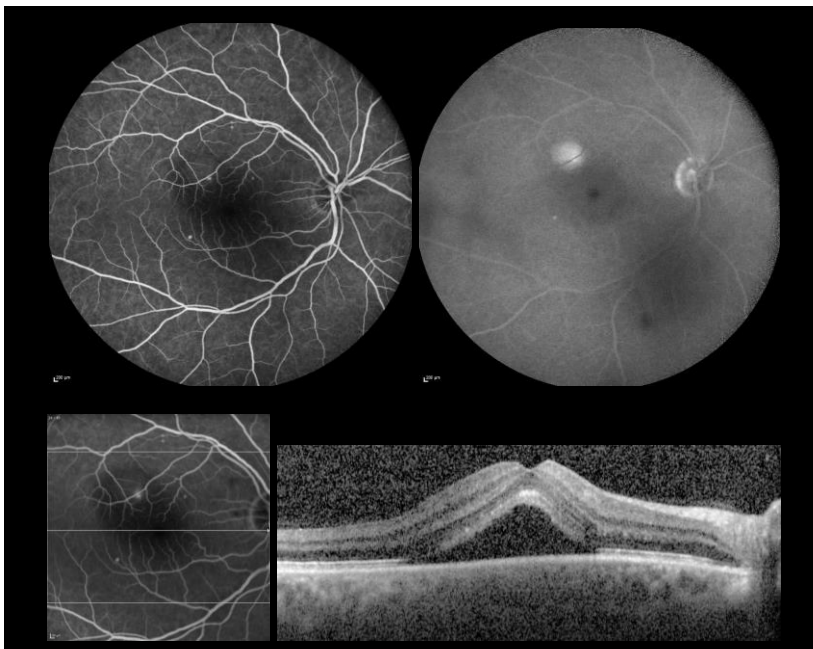
Najpogostejši idiopatski vzrok za eksudativni odstop mrežnice je centralna serozna horioretinopatija (CSR). Seroznemu odstopu nevrosenzorne mrežnice je lahko pridružen tudi odstop pigmentnega epitelija (PED) in dekompenzacija mrežničnega pigmentnega epitelija (RPE).

#### *Etiologija*

Etiologija CSR ni poznana, obstajajo različne teorije. Najverjetneje je primarno moten pretok v žilah horiokapilarisa, ki se na določenih mestih močno poveča in žile na teh predelih postanejo preveč propustne, bodisi zaradi vnetja ali zaradi ishemije, to okvari nad njimi ležeč RPE, pride do odstopa le-tega oz. do PED in še seroznega odstopa mrežnice. Z indocianinsko videoangiografijo so namreč ugotovili difuzno hiperpermeabilnost okrog mest aktivnega spuščanja.<sup>4</sup> Če je regulatorni sistem za pretok v žilnici trajno oslavljen, nastane kronična CSR. Zaradi dekompenzacije RPE pride torej do odstopa nevrosenzorne mrežnice, seroznega PED in atrofije RPE.

## Pojavljanje

Najpogosteje CSR vidimo pri moških srednjih let, ki so po obnašanju osebnost tipa A (kompetitivni, razdražljivi in vodilni) in pri ljudeh, ki uporabljajo steroide (preprečevanje zavrnitve po transplantaciji, zdravljenje očesnih ali sistemskih bolezni) ali imajo endogeno vsoko raven glukokortikoidov (kušingov sindrom, nosečnost, stres). CSR se pojavi na obeh očeh, kar so pokazali z OCT<sup>5</sup> in z multifokalnim ERG.<sup>6</sup> Najpogosteje se pojavi v srednjem življenjskem obdobju, pogosteje pri moških kot pri ženskah.



*Slika 3: Centralna serozna hiororetinopatija. Na angiografiji s fluoresceinom se v zgodnjih fazah vidi mesto defekta v RPE (levo zgoraj) in v poznih fazah obarvana serozna rekočina pod*

*mrežnico (desno zgoraj), na OCT serozno dvignjema makula (desno spodaj).*

### *Klinična slika*

Bolniki opazijo zamegljen vid, temnejšo liso v centralnem delu vidnega polja, mikropsijo, metamorfopsijo. Pri akutni CSR je slabši vid pogosto zaradi novonastale hiperopije, ki je posledica pomika makule naprej zaradi pod njo ležeče tekočine ("hyperopic shift").

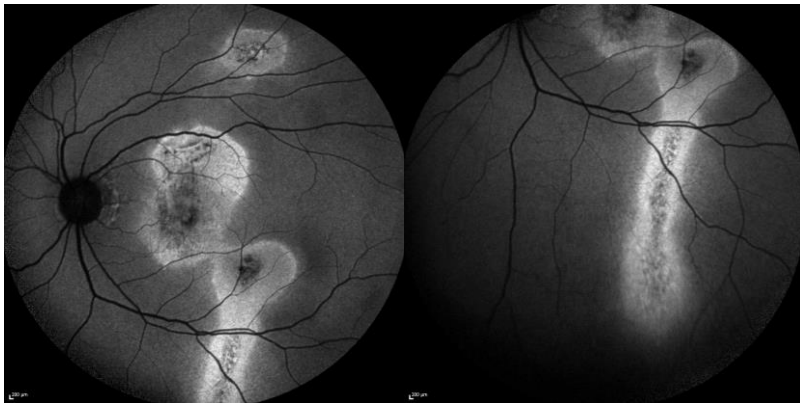
Pri pregledu očesnega ozadja vidimo dobro omejen serozen dvig mrežnice, včasih tudi PED in fokalno pregrupacijo pigmenta. Na angiografiji vidimo v zgodnjih fazah eno ali več mest aktivnega spuščanja na nivoju RPE, kar se pokaže kot hiperfluorescenca na mestu PED, ki ostaja tudi v poznih fazah, ko se postopno barva tudi tekočina pod odstoplo mrežnico. (Slika 3) Z OCT prikažemo dvig nevrosenzorne mrežnice in serozno – čisto tekočino pod njo; žilnica je pogosto zadebeljena. (Slika 1)

### *Prognoza*

Pri 50% bolnikov pride do spontane resorpcije tekočine v treh mesecih in s tem do izboljšanja vidne ostrine.<sup>3</sup> Kljub resorpciji tekočine in izboljšanju vidne ostrine je kvaliteta vida lahko dalj časa okvarjena, ostane metamorfopsija, slabša zaznava barv, kontrastov in svetlobe. Tudi na očesnem ozadju ostanejo trajne spremembe v obliki fokalne pregrupacije pigmenta. Pri približno 15% bolnikov s CSR se vid lahko trajno polabša na 0,1 ali manj.<sup>3</sup>

## Zdravljenje

Če ostane mrežnica odstopla dlje časa, približno 4 mesece, pa pride do atrofije fotoreceptorjev v fovei.<sup>7</sup> Slabljenje fotoreceptorjev v fovei vodi v trajno okvaro vida. Ta je najpogostejša pri t.i. kronični CSR, pri kateri je serozni dvig mrežnice povezan z predeli atrofije RPE in subtilnim spuščanjem ali slabo definiranim barvanjem na FA. Pri kronični CSR je RPE difuzno spremenjen, pogosto niti ne vidimo jasnega odstopa, lahko pa je RPE spremenjen v obliki jezikov tudi preko žilnih lokov in na periferijo. (Slika 4)



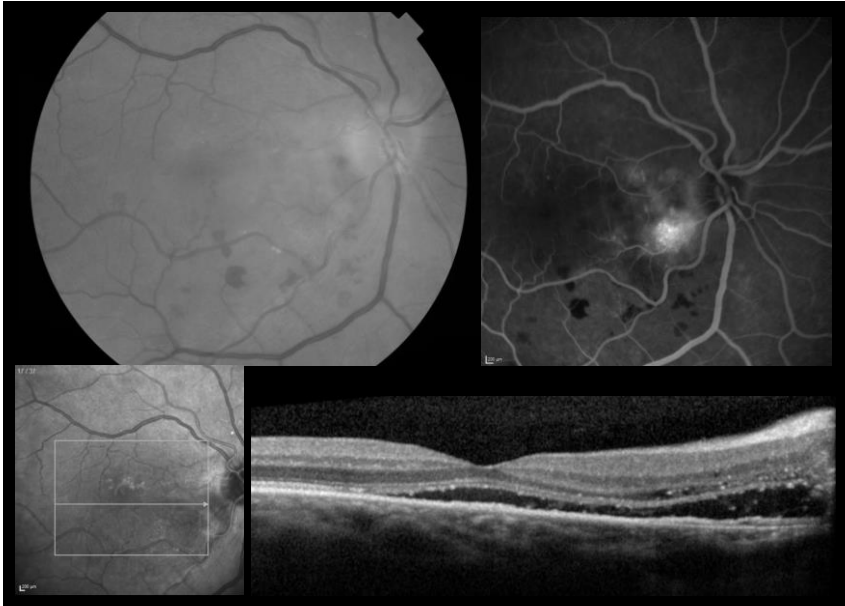
*Slika 4: Kronična serozna horioretinopatija; avtofluorescenčno slikanje. Po kroničnem seroznem odstopu ostanejo trajne spremembe retinalnega pigmentnega epitelijskega (RPE), ki segajo tudi navzdol, čez žilni lok. Na mestih spremenjenega RPE je signal avtofluorescence ojačan, na mestih propadlega RPE je signal znižan.*

Vsem bolnikom s CSR razložimo možen vpliv stresa na nastanek očesnih težav in izključitev ev. vnosa kortikosteroidov. Zaradi napredujoče okvare fotoreceptorjev nad dvignjeno mrežnico je pri bolnikih, ki imajo ponavljajočo CSR, nekaj mesecev trajajočo CSR ali že trajno okvarjen vid na drugem očesu, potrebno zdravljenje. Uporablja se več načinov zdravljenja, vendar do sedaj ni narejenih večjih primerjalnih raiskav, ki bi jasno opredelile prednost določene terapije. Fotodinamično zdravljenje (PDT) z Verteporfinom na podlagi sprememb prikazanih z ICGA se je pokazalo za učinkovito, tudi pri kronični CSR.<sup>8</sup> PDT verjetno zmanjša hiperpermeabilnost žilničnih žil in ojača hemato-retinalno prepreko na nivoju RPE.<sup>9</sup> Za zdravljenje CSR se uporablja zmanjšana, t.i. "half-dose PDT" ali "half-fluence PDT", da je kolateralna škoda zdravljenja, kot so atrofija RPE in prehodno zmanjšana funkcija makule, čimmanjša.<sup>10,11</sup> Vse pogosteje se za zdravljenje CSR uporablja podpražni mikropulzni diodni laser (810 nm), zlasti pri očeh z dobro definiranim mestom spuščanja.<sup>12</sup>

## **Žilnična neovaskularizacija**

Eksudativni odstop mrežnice pri žilnični neovaskularizaciji (CNV), ki se razraste pod nevrosenzorno mrežnico, je običajo v sklopu neovaskularne starostne degeneracije makule, miopne degeneracije ali postvnetno. Prvi simptomi so metamorfopsija, slabša vidna ostrina in centralni skotom. Pri CNV je seroznemu odstopu pogosto pridružena krvavitev; če je CNV ob papili, je lahko v makuli le serozni dvig. (Slika 5) Dokončna diagnoza je v primeru seroznega dviga mrežnice zaradi CNV angiografska. Zdravimo z anti-

VEGF zdravili, v primeru masivne krvavitve pa kombiniramo s pnevmo-translokacijo krvavitve ali s PDT z vertepofinom pri polipoidni obliki SDM.



*Slika 5: Horoidalna neovaskularizacija (CNV) ob papili in serozni dvig centralnega dela mrežnice. Slikanje brez filtra (levo zgoraj), angiografija s fluoresceinom (desno zgoraj), OCT (spodaj).*

## Posteriozni skleritis

Posteriozni skleritis se lahko kaže z različnimi očesnimi stanji, kot so gube žilnice, edem papile vidnega živca, odstop žilnice in tudi kot eksudativni odstop mrežnice. Pogosto ga spremlja bolečina, anteriorni skleritis ali anamneza o sočasnih boleznih veziva, žil, kot sta

revmatoidni artritis in Wegenerjeva granulomatoza, kar je v pomoč pri diagnozi. Pri posteriornem skleritisu je eksudativni odstop mrežnice pogosto omejen na zadajšnji pol, subretinalna tekočina pa je pogosto motna.<sup>13</sup> Na FA vidimo številna drobna okrogla področja spuščanja barvila, z UZ pa zadebeljene vse plasti zadnjega dela očesa in pogosto tudi edematozen oz. razširjen Tenonijev prostor. Eksudativni odstop mrežnice Pri Vogt-Koyanagi-Harada sindromu (VKH) je pogosto sprva nekaj manjših seroznih odstopov, ki lahko napredujejo v bulozni odstop mrežnice s pomično subretinalno tekočino. Ponavadi je odstop bilateralno, spremlja ga vnetje sprednjih delov očesa (celice v sprednjem prekatu in v steklovini), pogosto tudi glavobol, vročina, lahko tudi meningealni znaki in edem papile vidnega živca. Z UZ vidimo, da je zadebeljena le žilnica.<sup>14</sup>

### **Simpatetična oftalmija**

Simpatetična oftalmija nastane po naključni ali po kirurški poškodbi žilnice enega očesa, najpogosteje v prvem letu po dogodku, lahko pa tudi že po enem tednu ali šele po več letih. Prizadene obe oči. Prvi klinični znaki so edem optičnega živca in eksudativni odstop mrežnice na zadajšnjem polu. Pri težjih oblikah ali pri kroničnem poteku se razvije še granulomatozno vnetje sprednjega segmenta s slanimimi precipitati na roženici, na očesnem ozadju so rumeno-beli Dalen-Fuchsovi vozlički, vaskulitis retinalnih žil, granulomatozni infiltrati v žilnici in celice v steklovini.<sup>15</sup> Zdravljenje je dolgotrajno, najpogosteje uporabljamo kortikosteroide, lokalno in sistemsko, če ni pravega odziva

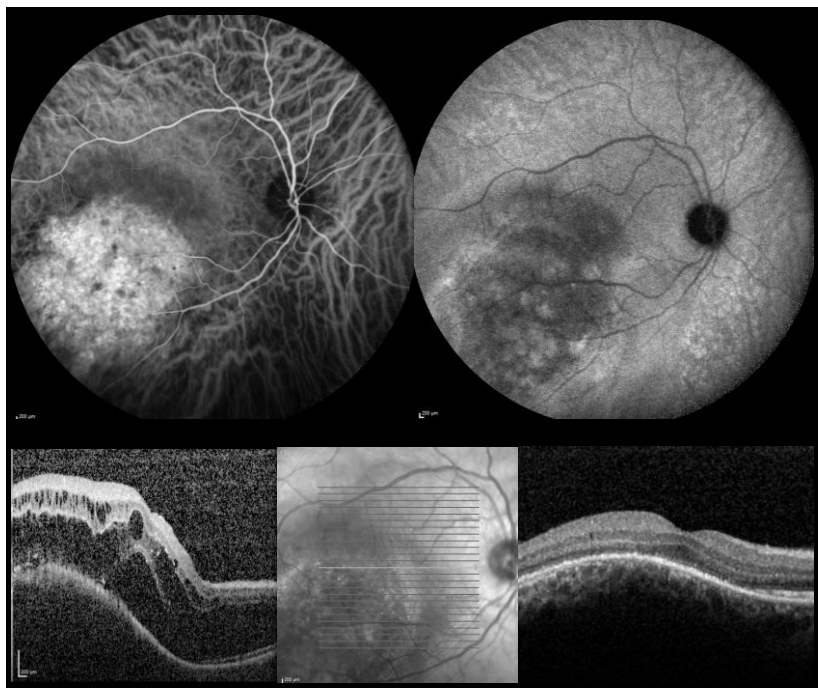
ali je preveč stranskih učinkov, tudi druge vrste imunosupresive, kot so ciklosporin in azatioprin.<sup>16</sup>

## Hemangiom žilnice

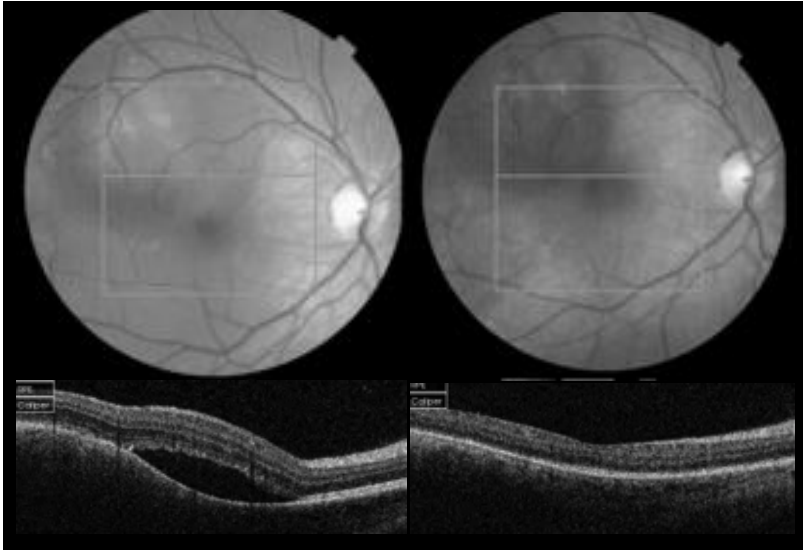Hemangiom žilnice je benigni hamartom, ponavadi se pojavi med dvajsetim in štiridesetim letom starosti, brez pridruženih bolezni. Je asimptomatski, dokler zaradi eksudativnega odstopa mrežnice ne pride do poslabšanja vida. Pri oftalmoskopskem pregledu najdemo slabše omejeno rumenkasto lezijo, ki običajno ni visoka, ni pigmentirana in če je obdana s seroznim odstopom, je lahko spregledana. Dokažemo jo z angiografijo, saj se z indocianin zelenim barvilom že po 30 sekundah močno obarva, v poznih fazah pa se barvilo izpere iz tumorja in se začetno obarvanje močno zmanjša. (Slika 6) Z UZ prikažemo kupulasto horoidalno maso gladkih kontur (B-scan) in visoke notranje reflektivnosti (A-scan), s čimer tudi ločimo benigni hemangiom žilnice od malignega melanoma, ki ima nizko do srednjevisoko notranjo reflektivnost. Diferencialno diagnostično je potrebno izključiti tudi metastaze, ki v žilnico najpogosteje zasevajo pri ženskah s karcinomom dojke in pri moških s karcinomom prostate; tudi metastaze namreč lahko privedejo do seroznega odstopa mrežnice.

Kadar je zaradi eksudacije hemangioma žilnice slabši vid, je indicirano zdravljenje. Najpogosteje je uspešno zdravljenje s PDT z Verteporfinom.<sup>17</sup>





*Slika 6: Hemangiomom žilnice. Angiografija z indocianin zelenim barvilom: izrazito barvanje lezije v zgodnjih fazah (levo zgoraj) in razbarvanje v poznih fazah (desno zgoraj). Spodaj OCT: izrazito serozno dvignjena mrežnica v makuli pred zdravljenjem (spodaj levo) in nalegla mrežnica po zdravljenju (spodaj desno).*



*Slika 7: Malignni melanomom žilnice. Prvi znak bolezni je bila zmanjšana vidna ostrina zaradi seroznega odstopa makule (levo). Po zdravljenju je mrežnica nalegla (desno).*

## **8. Zaključek**

Za eksudativni odstop mrežnice (EOM) je značilno kopičenje subretinalne tekočine brez raztrganine mrežnice ali vleka (trakcije) mrežnice. Tekočina, ki se nakopiči pod mrežnico, lahko pride iz žil nevrosenzorne mrežnice ali iz žil v žilnici. Najpogostejši vzroki so idiopatska centralna serozna horioretinopatija, tumorji žilnice, žilnična neovaskularizacija in vnetja. Če je eksudativni odstop prisoten dlje časa, nastanejo ireverzibilne okvare mrežnice in vida. Zdravljenje in prognoza sta različna, odvisno od vzroka.

## **Literatura**

1. Spaide RF, Goldbaum M, Wong DWK, Tang KC, Iida T. Serous detachment of the retina. *Retina* 2003; 23(6): 820-48.
2. Regillo CD, Benson WE. *Retinal Detachment: Diagnosis and Management*. 3rd ed. Philadelphia: Lippincott Williams & Wilkins; 1998:60-66.
3. Wang M, Munch IC, Hasler PW, Prunte C, Larsen M. Central serous chorioretinopathy. *Acta Ophthalmol* 2008;86(2): 126-145.
4. Guyer DR, Yannuzzi LA, Slakter JS, Sorenson JA, Allen H, Orlock D. Digital indocyanine-green videoangiography of central serous chorioretinopathy. *Arch Ophthalmol* 1994; 112: 1057-1062.
5. Gupta P, Gupta V, Dogra MR, Singh R, Gupta A et al. Morphological changes in the retinal pigment epithelium on spectral-domain OCT in the unaffected eyes with idiopathic central serous chorioretinopathy. *Int Ophthalmol* 2010; 30(2): 175-181.
6. Marmor MF, Tan F. Central serous chorioretinopathy: bilateral multifocal electroretinographic abnormalities. *Arch Ophthalmol* 1999; 117: 184-188.
7. Wang MS, Sander B, Larsen M. Retinal atrophy in idiopathic central serous chorioretinopathy. *Am J Ophthalmol* 2002; 133: 787-793.
8. Chan WM, Lai TYY, Lai RY, Tang EW, Liu DT, Lam DS. Safety enhanced photodynamic therapy for chronic central serous chorioretinopathy. *Retina* 2008; 28: 85-93
9. Tarantola RM, Law JC, Recchia FM, Sternberg Jr P, Agarwal A. Photodynamic therapy as treatment of chronic idiopathic central serous chorioretinopathy. *Lasers Surg Med* 2008; 40: 671-675.
10. Lai TYY, Chan W-M, Li H, Lai RY, Liu DT, Lam DS. Safety enhanced photodynamic therapy with half dose verteporfin for chronic central serous chorioretinopathy: a short-term pilot study. *Br J Ophthalmol* 2006; 90:869-874.
11. Reibaldi M, Cardascia N, Longo A, Furino C, Avitabile T, Faro S et al. Standard-fluence versus low-fluence photodynamic therapy in chronic central serous chorioretinopathy: a nonrandomized clinical trial. *Am J Ophthalmol* 2010; 149: 307-315.
12. Verma L, Sinha R, Venkatesh P, Tewari HK. Comparative evaluation of diode laser versus argon laser photocoagulation in

patients with central serous retinopathy: a pilot, randomized controlled trial [ISRCTN84128484]. *BMC Ophthalmol.* 2004; 4:15.

13. Benson WE. Posterior scleritis. *Surv Ophthalmol* 1988; 32(5):297-316.

14. Rao NA. pathology of Vogot-Koyanagi-Harada disesa. *Int Ophthalmol* 2007; 27(2-3):81-5.

15. Gupta V, Gupta A, Dogra MR. Posterior sympathetic ophthalmia: a single centre long-term study of 40 patients from North India. *Eye* 2008; 22(12):1459-64.

16. Chu XK, Chan CC. Sympathetic ophthalmia: to the twenty-first century and beyond. *J Ophtal Inflam Infect* 2013; 3:49.

17. Jurklies B, Anastassiou G, Ortman S, Schüler A, Schilling H, Schmidt-Erfurth U, et al. Photodynamic therapy using verteporfin in circumscribed choroidal haemangioma. *Br J Ophthalmol.* 2003;87:84–9.



## ZAPLETI PRI ZDRAVLJENJU BOLNIKOV Z REGMATOGENIM ODSTOPOM MREŽNICE

---

*Mojca Urbančič*

*Očesna klinika, Univerzitetni klinični center Ljubljana*

### **Uvod**

Cilj zdravljenja odstopa mrežnice je naleči odstoplo mrežnico in ohraniti ali ponovno vzpostaviti čim boljšo vidno funkcijo. Za optimalen funkcionalni in anatomski uspeh zdravljenja je pomembno, da se izognemo morebitnim zapletom zdravljenja, ki bi lahko poslabšali prognozo. Včasih se zapletu ne moremo izogniti. V kolikor do zapleta pride, je pomembno ustrezno in pravočasno ukrepanje.

Zapleti pri zdravljenju bolnikov z regmatogenim odstopom se lahko pojavijo intraoperativno ali postoperativno. Postoperativni zapleti so lahko zgodnji (v prvih dneh po operaciji) ali pozni (več kot tri dni po operaciji).<sup>1</sup>

Možni zapleti pri zdravljenju bolnikov z regmatogenim odstopom so v precejšnji meri odvisni od operativne tehnike. Zaradi večje preglednosti najpogostejše zaplete v prispevku opisujemo v dveh skupinah, glede na operativno tehniko:

1. zapleti pri zdravljenju regmatogenega odstopa s pomočjo cerklažnega paščka ali skleralne plombe
2. zapleti pri zdravljenju regmatogenega odstopa z vitreoretinalnim posegom

## ***Zapleti pri zdravljenju regmatogenega odstopa s pomočjo cerklažnega paščka ali skleralne plombe***

### **1. Intraoperativni zapleti:**

#### **1.1. Penetracija s skleralnim šivom<sup>1</sup>**

Tveganje za penetracijo s skleralnim šivom je manjše, če uporabljamo iglo v obliki spatule. Če penetriramo zrklo na mestu, kjer je mrežnica dvignjena, bo iz rane iztekala subretinalna tekočina, zrklo pa bo postalo hipotono. Če mrežnica na mestu penetracije leži, lahko pride do majhnega prolapsa steklovine, včasih pa ni evidentne spremembe, ki bi opozorila na penetracijo. V obeh primerih, v kolikor se pojavi krvavitev iz rane, iglo takoj, a previdno odstranimo, preverimo stanje z indirektno oftalmoskopijo in naredimo kriopeksijo, če vidimo raztrganino mrežnice. Če z indirektnim oftalmoskopom opazimo subretinalno krvavitev, vzdržujemo višji očesni tlak in pozicioniramo glavo tako, da preprečimo širjenje krvavitve v makulo. Če ni zunanje ali notranje krvavitve, nadaljujemo s šivanjem in fiksiranjem cerklažnega paščka ali skleralne plombe. Zaželeno je, da cerklažni pašček ali skleralna plomba prekrije mesto penetracije.

#### **1.2. Zapleti zunanje drenaže subretinalne tekočine<sup>1,2,3</sup>**

Glede zunanje drenaže subretinalne tekočine ni enotnega mnenja, odločitev je odvisna od presoje kirurga. Najpogostejši zapleti zunanje drenaže subretinalne tekočine

so: nepopolna drenaža subretinalne tekočine, inkarceracija mrežnice na mestu drenaže ter subretinalna krvavitev.

### 1.3. Akutno zvišanje očesnega tlaka

Akutno zvišanje očesnega tlaka je posledica pritiska cerklažnega paščka oziroma skleralne plombe na zrklo ali dodatka plina v oko in je običajno prehodno.

### 1.4. Nastanek radialnih gub mrežnice<sup>1</sup>

Pri namestitvi cerklažnega paščka lahko nastanejo radialne gube, ki se običajno pojavijo v meridianih, kjer so raztrganine mrežnice. Gube niso zaželjene, saj lahko sežejo v makulo, poleg tega pa predstavljajo mesto, kjer tekočina preko raztrganine zateka pod mrežnico. Nastanku gub se lahko izognemo s prilagoditvijo tesnosti cerklažnega paščka in z injiciranjem zraka ali plina v vitrealni prostor po evakuaciji pretežnega dela subretinalne tekočine. Razprte raztrganine na mrežnični gubi (t.i. fishmouthing) lahko zapremo tudi z dodatno radialno skleralno plombo.

## 2. Zgodnji postoperativni zapleti:

### 2.1. Vztrajanje subretinalne tekočine<sup>1</sup>

Če je tekočina prvi postoperativni dan enako ali manj kot ob koncu operacije in so raztrganine dobro pozicionirane na grebenu cerklažnega paščka oziroma skleralne plombe, lahko bolnika opazujemo, saj se v večini primerov subretinalna tekočina v nekaj dneh resorbira. Indikacija za



zgodnjo reoperacijo so vidne odprte raztrganine in večanje obsega subretinalne tekočine.

## 2.2. Eksudativni odstop mrežnice<sup>1</sup>

Zdravljenje odstopa mrežnice s cerklažnim paščkom in obsežno kriopeksijo lahko privede do eksudativnega odstopa mrežnice. Subretinalna tekočina je kalna, nabere se posteriorno od grebena cerklažnega paščka. Eksudativni odstop mrežnice zdravimo s kortikosteroidi, ki jih dajemo sistemsko.

## 2.3. Glavkom<sup>4</sup>

Najpogosteje je očesni tlak po operaciji višji, ker je bolnik steroidni responder in prejema lokalno kortikosteroidno terapijo. Pogosto je po operaciji s cerklažnim paščkom očesni tlak višji, očesno zakotje pa odprto. Očesni tlak nad 35 mm Hg prvi ali drugi dan po operaciji je največkrat posledica odstopa žilnice. V večini primerov zakotje ostane odprto, čeprav se sprednji prekat nekoliko splitvi. Redko se po operaciji s cerklažnim paščkom razvije pravi glavkom zaprtega zakotja. Večinoma očesni tlak lahko znižamo z antiglavkoma zdravili, pri ozkem zakotju tudi z iridotomijo. Če so vsi postopki znižanja očesnega tlaka neuspešni, je smiselno sprostiti cerklažni pašček ali narediti vitrektomijo. Včasih je višji očesni tlak posledica izrazitejšega vnetja v sprednjem prekatu z nastankom seklužije zenice.

## 2.4. Odstop žilnice<sup>1</sup>

Poleg blage očesne hipertenzije je odstop žilnice verjetno najpogostejši zaplet operacije s cerklažnim paščkom. Pojavlja se v približno 25% primerov. Verjetnost zapleta poleg operacije s cerklažnim paščkom povečuje višja starost bolnika, posteriorna namestitvev cerklažnega paščka, ki ovira drenažo krvi preko vortikoznih ven, ter drenaža subretinalne tekočine. Odstop žilnice je lahko anularen ali lobularen in različnega obsega. Manjši odstop žilnice zdravimo s cikloplegiki in kortikosteroidi. Večji odstop žilnice rešujemo z vitreoretinalnim posegom.

## 2.5. Fibrinska reakcija v sprednjem prekatu ter ishemija sprednjega segmenta<sup>1</sup>

Če je prvi dan po operaciji s cerklažnim paščkom prisotna izrazita vnetna reakcija v sprednjem prekatu in ne gre za oko, kjer je bil prej prisoten uveitis, je to običajno znak ishemije sprednjega segmenta. Pogosto sta istočasno prisotna odstop žilnice in višji očesni tlak. Poleg fibrinske reakcije v sprednjem prekatu so znaki ishemije sprednjega segmenta še: edem roženice, ki ni skladen z višino očesnega tlaka, pigmentirani precipitati na endotelu roženice, atrofija šarenice in raztros pigmenta v sprednji prekat, akutna katarakta, včasih tudi ekscentrična zenica. K sreči je ishemija sprednjega segmenta danes z uporabo sodobnejših tehnik operacije redka. Ob znakih ishemije sprednjega segmenta znižujemo očesni tlak ter dajemo kortikosteroide topično ali sistemsko. Ob znakih hude ishemije je smiselno odstraniti cerklažni pašček.

## 2.6. Katarakta

V zgodnjem postoperativnem obdobju se pojavi zelo redko, običajno v povezavi z uporabo intraokularnega plina ali z ishemijo sprednjega segmenta.

## 2.7. Neravnovesje zunanjih očesnih mišic in diplopija<sup>5</sup>

V prvih dneh po operaciji je možna blaga pareza zunanjih očesnih mišic, če je bila uporabljena velika skleralna plomba. Običajno diplopija izgine v dveh tednih.

## 3. Pozni postoperativni zapleti:

### 3.1. Infekcija ali ekstruzija skleralne plombe<sup>1</sup>

Običajno se pojavi več tednov ali mesecev po operaciji, oko je rdeče s purulentnim izcedkom, viden je z veznico nepokrit del skleralne plombe. Če ekspozicija skleralne plombe ni vidna, pogosto lahko iztisnemo purulentno vsebino iz spremljajoče dehiscence veznice. Edino primerno zdravljenje je odstranitev skleralne plombe.

### 3.2. Migracija cerklažnega paščka navznoter ali anteriorno<sup>1</sup>

Pomik cerklažnega paščka navznoter je običajno slučajno odkrit, lahko pa povzroči krvavitev v steklovino, manj pogosteje pa ponovni odstop mrežnice. Krvavitev v

steklovino in odstop mrežnice zdravimo z vitrektomijo brez odstranitve cerklažnega paščka.

Pomik cerklažnega paščka naprej lahko vpliva na funkcijo zunanjih premih očesnih mišic. Redko cerklažni pašček ekstrudira preko limbalne veznice.

### 3.3. Proliferativna vitreoretinopatija (PVR), epiretinalna membrana (ERM)<sup>6,7</sup>

PVR je najpogostejši vzrok za neuspešno zdravljenje odstopa mrežnice. ERM je najpogostejši vzrok za poslabšanje vida po uspešni operaciji s cerklažnim paščkom ali skleralno plombo. Oba zapleta rešujemo z vitreoretinalnim posegom.

## *Zapleti pri zdravljenju regmatogenega odstopa z vitreoretinalnim posegom*

### **1. Intraoperativni zapleti:**

#### 1.1. Iatrogene raztrganine mrežnice<sup>1,8,9</sup>

Iatrogene raztrganine sodijo med najpogostejše intraoperativne zaplete, pojavljajo se v 0,78-24%. Periferne raztrganine nastanejo najpogosteje med indukcijo posteriornega odstopa steklovine. V makuli nastane lahko luknja med operacijo vitreomakularne trakcije. Prav tako niso redke raztrganine mrežnice med delaminacijo pri diabetičnem traksijskem odstopu.

Ob koncu vitrektomije moramo preveriti periferno mrežnico, da ne bi spregledali morebitne raztrganine. V kolikor najdemo raztrganino, sledi običajen postopek: popolna periferna vitrektomija s katero odstranimo rezidualno trakcijo, endolaseriranje ali kriokoagulacija okrog raztrganine ter tamponada.

## 1.2. Zapleti v zvezi s sklerotomijo<sup>10</sup>

Pri inciziji sklere oziroma vstavitvi trokarja, pa tudi pri manipulaciji z drugimi inštrumenti, ki jih vstavljamo in odstranjujemo iz očesa skozi sklerotomije oziroma trokarje, lahko poškodujemo lečo, poškodujemo ciliarnik, povzročimo odstop ciliarnika, dializo baze steklovine ali naredimo raztrganino mrežnico.

Zapleti so v večini primerov povezani z nepravo lokacijo sklerotomije. Mesto sklerotomije določimo z merilcem in jo naredimo oziroma vstavimo trokar 3,5-4 mm za limbusom, odvisno od tega ali je oko fakično ali afakično oziroma pseudofakično. Pomembno je, da je sklerotomija zares v področju pars plane. Če je narejena preveč anteriorno, lahko poškodujemo ciliarnik ali lečo, lahko dislociramo IOL. Preveč posteriorni vstop v oko lahko povzroči raztrganino in odstop mrežnice.

V sklerotomijo se ob manipulaciji z inštrumenti lahko inkarcerira steklovina ali mrežnica. Inkarcerirano steklovino odstranimo, mrežnico reponiramo, po izmenjavi tekočine z zrakom naredimo kriopeksijo.

Suprahoroidalna infuzija je resen intraoperativni zaplet, ki je z uvedbo trokarjev postal pogostejši. Vedno moramo preveriti položaj infuzijske kanile preden odpremo dotok

intraokularne tekočine v oko. Dobro konstruirana sklerotomija prepreči dislokacijo infuzijske kanile med operacijo. Če pride do dislokacije, moramo takoj zapreti dotok intraokularne tekočine. Večinoma je potrebno ponovno vstaviti infuzijsko kanilo na drugo mesto, skozi drugi trokar. Če prvotni trokar nekoliko potegnemo nazaj oziroma navzven, tako da konica sega v suprahoroidalni prostor, včasih s tem olajšamo drenažo tekočine iz suprahoroidalnega prostora. Večinoma suprahoroidalno tekočino lahko pustimo, da se sama resorbira.

### 1.3. Edem epitela roženice

Včasih intraoperativno nastane edem roženice, zaradi česar je potrebna abrazija epitela, da izboljšamo vidljivost očesnega ozadja.

### 1.4. Poškodba leče

Če se med operacijo z inštrumentom dotaknemo leče, se leča skali.

### 1.5. Subretinalna težka voda<sup>10-12</sup>

Injiciranje katerekoli tekočine v vitrealni prostor mora biti kontrolirano, počasno in usmerjeno stran od makule, da preprečimo morebitno poškodbo, raztrganino mrežnice in vstop tekočine v subretinalni prostor. Če se to zgodi, moramo odstraniti vso oziroma čim več tekočine iz

subretinalnega prostora zaradi morebitnih toksičnih učinkov tekočine (težka voda, barvila).

Ko injiciramo težko vodo, se izogibamo tvorbi manjših kapljic težke vode, ki se prosto premikajo ob meniskusu glavne kaplje. Pozorni smo na nivo glavne kaplje. Če izvajamo postopke na periferni mrežnici, se izogibamo temu, da bi nivo glavne kaplje segal preko perifernih raztrganin,. Posteriorne raztrganine naj bodo vedno v celoti prekrите s težko vodo. Trakcija ob raztrganini in velike raztrganine povečujejo tveganje za vstop težke vode pod mrežnico. Subretinalno težko vodo moramo odstraniti.

#### 1.6. Suprahoroidalna krvavitev<sup>10</sup>

Suprahoroidalna krvavitev je hud, včasih usoden zaplet vitreoretinalnega posega. Pojavi se lahko intraoperativno ali v postoperativnem obdobju, incidenca je do 0,1%. Dejavniki tveganja za suprahoroidalno krvavitev so višja starost bolnika, visoka kratkovidnost, afakija ali pseudofakija, odstop mrežnice in cerklažni pašček. Postoperativna suprahoroidalna krvavitev ima boljšo prognozo kot intraoperativna. Kadar nastane intraoperativno, injiciramo težko vodo, da premaknemo krvavitev in jo dreniramo preko anteriorne drenažne sklerotomije. Po delni drenaži, ko dosežemo boljšo vizualizacijo, nadaljujemo z vitrektomijo. Za tamponado uporabimo silikonsko olje.

## 1.7. Krvavitev v vitrealni prostor

Krvavitev v vitrealni prostor zaradi krvavitve iz poškodovane žile ali iz neovaskularizacije zaustavimo s prehodnim zvišanjem očesnega tlaka in endodiatermijo.

## 1.8. Intraoperativni zapleti povezani s silikonskim oljem<sup>10</sup>

Prenapolnjenje steklovinskega prostora s silikonskim oljem povzroči pretrganje zonul in vstop silikonskega olja v sprednji prekat. Zaplet preprečimo tako, da tik pred pričetkom injiciranja silikonskega olja znižamo tlak infuzije in prenehamo s polnjenjem silikonskega olja takoj, ko se silikonsko olje dotakne zadnje površine leče ali vidimo refluks v infuzijski cevki.

V redkih primerih silikonsko olje zaide pod mrežnico preko raztrganine. Zapletu se izognemo, če prej naredimo izmenjavo tekočina-zrak in dreniramo subretinalno tekočino. Če do zapleta pride, zrak nadomestimo s tekočino in silikonsko olje aspiriramo preko raztrganine ali anteriorne retinotomije. Pri direktni izmenjavi težka voda-silikonsko olje je tak zaplet izjemno redek.

## 2. Postoperativni zapleti

### 2.1. Ponovni odstop mrežnice<sup>1,10</sup>

Ponovni odstop mrežnice nastane zaradi iatrogenih raztrganin, ki jih intraoperativno nismo prepoznali ter ustrezno tretirali, ali pa zaradi razvoja PVR. Potreben je ponovni vitreoretinalni poseg.



## 2.2. Katarakta<sup>9,10,13,14</sup>

Katarakta je po vitreoretinalnem posegu zelo pogosta. Pri starejših od 50 let nastane nuklearna katarakta v 21-86%. Pomemben dejavnik, ki vpliva na pojavnost katarakte, je uporaba tamponade. Tamponada s plinom povzroči nastanek prehodne subkapsularne posteriorne katarakte. Tamponada s silikonskim oljem sprva povzroči nastanek subkapsularne posteriorne katarakte, ki s časom pri vseh bolnikih z dolgo trajajočo tamponado progredira v nuklearno sklerozo in hipermaturno belo katarakto.

## 2.3. Prehodno ali trajno zvišanje očesnega tlaka<sup>9,10,14</sup>

Prehodno ali trajno zvišanje očesnega tlaka se pojavi v 15-24% primerov in je lahko posledica prehodnega vnetja, reakcije na kortikosteroidno terapijo ali posledica tamponade. Višji očesni tlak je lahko tudi posledica emulzifikacije silikonskega olja.

## 2.4. Hipotonija<sup>10, 15</sup>

Prehodna hipotonija je precej običajna po vitreoretinalnem posegu, pogosteje pri brezšivni tehniki. Kronična hipotonija je izjemno redka.

## 2.5. Endoftalmitis<sup>10, 15</sup>

Endoftalmitis je redek zaplet po vitrektomiji, tveganje za endoftalmitis pri brezšivni tehniki ni večje kot bi pričakovali. Zdravljenje zajema intravitrealno aplikacijo antibiotikov brez ali s ponovno vitrekomijo.

## 2.6. Zapleti v makuli<sup>10,16,17</sup>

Odstranitev steklovine lahko sproži nastanek cistoidnega makularnega edem (CME) ali pripomore k njegovi resorpciji. Patogenetski mehanizmi nastanka ali resorpcije niso v celoti znani. Postoperativno lahko nastane v makuli epiretinalna membrana ali luknja.

Guba mrežnice v makuli je zaplet, ki pomembno vpliva na končni funkcionalni izid operacije. Potrebna je reoperacija z izravnanjem gube in ponovno tamponado ter pozicioniranjem.

## 2.7. Postoperativni zapleti povezani s silikonsko tamponado<sup>10</sup>

Keratopatija, migracija silikonskega olja subkonjunktivalno ali v sprednji prekat, emulzifikacija silikonskega olja, glavkom, kronična hipotonija, katarakta, ponovni odstop mrežnice zaradi razvoja PVR, nepojasnjena izguba vida.

## 2.8. Drugi zapleti<sup>10</sup>

Možni postoperativni zapleti so tudi krvavitev v sprednji prekat, subluksacija IOL ali ujetje IOL v zenico, ukinitev prekata ob plinski tamponadi, fibroza zadnje lečne ovojnice, posterioorne sinehije, neovaskularizacija šarenice in zakotja, defekti epitela roženice, svetlobna poškodba mrežnice, izpadi v vidnem polju.

### ***Zaključek***

Zapleti pri zdravljenju bolnikov z regmatogenim odstopom so številni. Nekateri zapleti poslabšajo končni funkcionalni uspeh zdravljenja, zato je pomembno, da z ustreznim načrtovanjem zdravljenja, primerno in pravilno tehniko operacije čim več zapletov preprečimo in da takrat, ko zapleti nastanejo, pravilno ukrepamo.

***Literatura:***

1. Blumenkranz MS. Complications and postoperative management. In: Packer AJ, ed. *Manual of retinal surgery*. New York: Churchill Livingstone Inc.; 1989. p.107-116.
2. Burton RL, Cairns JD, Campbell WG, Heriot WJ, Heinze JB. Needle drainage of subretinal fluid. A randomized clinical trial. *Retina* 1993; 13:13-16.
3. Aylward GW, Orr G, Schwartz SD, Leaver PK. Prospective, randomised, controlled trial comparing suture needle drainage and argon laser drainage of subretinal fluid. *Br J Ophthalmol* 1995; 79:724-727.
4. Phelps CD, Burton TC. Glaucoma and retinal detachment. *Arch Ophthalmol* 1997; 95: 418-422.
5. Farr AK, Guyton DL. Strabismus after retinal detachment surgery. *Curr Opin Ophthalmol* 2000; 11: 207-210.
6. Wilkinson CP. Visual results following scleral buckling for retinal detachments sparing the macula. *Retina* 1981; 1: 113-116.
7. Heimann H, Bartz-Schmidt KU, Bornfeld N, Weiss C, Hilgers RD, Foerster MH. Scleral buckling versus primary vitrectomy in rhegmatogenous retinal detachment: a prospective randomized multicenter clinical study. *Ophthalmology* 2007; 114: 2142-2154.
8. Brazitikos PD, Androudi S, Christen WG, Stangos NT. Primary pars plana vitrectomy versus scleral buckle surgery for the treatment of pseudophakic retinal detachment: a randomized clinical trial. *Retina* 2005; 25: 957-964.
9. Azad RV, Chanana B, Sharma YR, Vohra R. Primary vitrectomy versus conventional retinal detachment surgery in phakic rhegmatogenous retinal detachment. *Acta Ophthalmol Scand* 2007; 85: 540-545.
10. Nagpal M, Wartikar S. Complications in vitreoretinal surgery. In: Agarwal A, Jacob S, eds. *Complications in ocular surgery*. Thorofare: SLACK Inc.; 2013. p.287-296.
11. Garcia-Valenzuela E, Ito Y, Abrams GW. Risk factors for retention of subretinal perfluorocarbon liquid in vitreoretinal surgery. *Retina* 2004; 24: 746-752.

12. Garcia-Arumi J, Castillo P, Lopez M, Boixadera A, Martínez-Castillo V, Pimentel L. Removal of retained subretinal perfluorocarbon liquid. *Br J Ophthalmol* 2008; 92: 1693-1694.
13. Day S, Grossman DS, Mruthyunjaya P, Sloan FA, Lee PP. One-year outcomes after retinal detachment surgery among medicare beneficiaries. *Am J Ophthalmol* 2010; 150: 338-345.
14. Thompson JA, Snead MP, Billington BM, Barrie T, Thompson JR, Sparrow JM. National audit of the outcome of primary surgery for rhegmatogenous retinal detachment. II. Clinical outcomes. *Eye* 2002; 16: 771-777.
15. Von Fricken MA, Kunjukunju N, Weber C, Ko G. 25-Gauge sutureless vitrectomy versus 20-Gauge vitrectomy for the repair of primary rhegmatogenous retinal detachment. *Retina* 2009; 29: 444-450.
16. Saatci AO, Barut Selver O, Parlak M. Long-term follow-up of the postoperative macular fold following the vitreoretinal surgery with air tamponade. *Case Rep Ophthalmol Med* 2013; 2013:408351.doi:10.1155/2013/408351 Epub 2013 Sep 25.
17. El-Amir AN, Every S, Patel CK. Repair of macular fold following retinal reattachment surgery. *Clin Experiment Ophthalmol* 2007; 35(9): 791-792.

## PROLIFERATIVNA VITREORETINOPATIJA

---

*Xhevat Lumi<sup>1</sup>, Helena Skačej Friedrich<sup>2</sup>*

<sup>1</sup>*Očesna klinika, Univerzitetni klinični center Ljubljana*

<sup>2</sup>*Zdravstveni dom dr. Adolfa Drolca Maribor*

### **Uvod**

Proliferativna vitreoretinopatija (PVR) je proces brazgotinjenja, ki se pojavlja pri bolnikih z odstopom mrežnice. Lahko je prisotna pred kirurškim posegom in se opisuje kot *primarna* ali *preoperativna PVR*. Njena incidenca se povečuje po kirurškem posegu in je lahko posledica vpliva operativnega posega. Imenujemo jo *postoperativna PVR*.<sup>1,2,3</sup>

PVR se pojavlja pri bolnikih z regmatogenim odstopom mrežnice in ima značilnosti, ki se razlikujejo od odstopa mrežnice, ki nastane pri proliferativni diabetični retinopatiji, retinopatiji nedonošenčkov in po penetrantni poškodbi očesa.<sup>3,4</sup> Pri teh stanjih so prisotni drugi dejavniki, ki vplivajo na patofiziološke procese proliferacij, kot so močno spremenjena hemato-okularna bariera, uveitis in krvavitve v steklovino.<sup>2</sup>

PVR je bila z različnimi imeni opisana že v začetku dvajsetega stoletja. Leta 1934 je Jules Gonin označil to stanje kot vdor membran na površino mrežnice in ga je imenoval »*preretinal organization*«. Pozneje so ta pojav

opisali kot »*massive vitreous retraction*« ali »*massive retinal retraction*«, ki se je sčasoma preimenoval v »*massive preretinal proliferation*«. <sup>5</sup> Izraz proliferativna vitreoretinopatija je leta 1983 predlagal »*Retina Society Terminology Committee*«. Prva beseda je bila izbrana kot dokaz njene patogeneze; izraz vitreoretinopatija pa je bil določen, ker se s tem jasno prikaže lokalizacija bolezenskega stanja. <sup>3</sup>

### **Klasifikacija PVR**

PVR nastane na treh lokacijah: epiretinalno, subretinalno in intraretinalno, kar predstavlja različne oblike iste bolezni. Dejavniki tveganja za nastanek raznolikih oblik PVR so nejasni. Do sedaj je bila pozornost raziskovalcev večinoma usmerjena k epiretinalni obliki PVR, saj ima pri kirurškem zdravljenju kirurg največkrat težave prav s to vrsto. Membrane lahko nastanejo tudi pod mrežnico v obliki šten. Subretinalna oblika PVR dostikrat ne potrebuje posebne pozornosti in le v določenih primerih je treba subretinalne membrane odstraniti. <sup>6,7</sup> O intraretinalni PVR je še manj znanega. Slednja oblika PVR ne predstavlja (pravih) membran v pravem pomenu besede.

PVR se torej pojavi v nizu različnih kliničnih oblik. Vse tri oblike PVR imajo enako patološko osnovo in se razlikujejo glede na lokalizacijo procesa in stopnjo proliferacije. Novonastale membrane izvajajo trakcijo na mrežnici, lahko povzročajo nastanek gub na rumeni pegi, trakcijski odstop mrežnice ali pojav novih raztrganin. Vse to ima za posledico ponovi odstop in neuspeh pri kirurškem zdravljenju odstopa mrežnice.

Tekom prejšnjega stoletja so se pojavili poskusi oblikovanja klasifikacije PVR, kar bi omogočalo kirurgom lažjo odločitev glede pristopa k zdravljenju in tudi možnost napovedovanja rezultatov zdravljenja. Prvo klasifikacijo je objavil »*Retina Society Terminology Committee*« leta 1983 (Tabela 1). Ta klasifikacija je še vedno v uporabi, čeprav ima številne slabosti. Leta 1991 je bila klasifikacija revidirana.

<b>Stopnja</b>	<b>Značilnosti</b>
A	Motnjave v steklovine, skupki pigmenta v steklovini, skupki pigmentna na spodnjem delu mrežnice
B	Gubanje notranje površine mrežnice, togost mrežnice, zvižuganost žilja, uvihan in nepravilen rob raztrganine mrežnice, zmanjšana gibljivost steklovine
CP 1–12*	Posteriorno od ekvatorja; fokalne, difuzne ali obodne gube celotne debeline; subretinalni trački
CA 1–12*	Anteriorno od ekvatorja; fokalne, difuzne ali obodne gube celotne debeline; subretinalni trački, anteriorni premik, zgoščeni trački steklovine

\* = število ur zajete mrežnice; P = posteriorna, A = anteriorna

*Tabela 1 : Posodobljena klasifikacija stopnje PVR (1991).<sup>8</sup>*

Obstaja tudi topografska klasifikacija, ki je nastala kot rezultat silikonske študije za obravnavo bolnikov s PVR (Tabela 2). V tej klasifikaciji se prisotnost PVR loči kot anteriorna ali posteriorna, sama proliferacija pa se opisuje kot fokalna, difuzna ali subretinalna.<sup>9</sup>



Št. Vrste	Vrsta kontrakcije	Lokacija PVR	Povzetek kliničnih znakov
1	Fokalna	Posteriorsna	Gube v obliki zvezde
2	Difuzna	Posteriorsna	Zlivajoče iregularne gube v posteriorsni mrežnici; preostanek mrežnice povlečen posteriorsno; papila vidnega živca ni nujno vidna
3	Subretinalna	Posteriorsna	“Obroček za prtič” okoli papile vidnega živca ali dvig mrežnice v obliki “vrvi za sušenje perila”
4	Cirkumferentna (obodna)	Anteriorna	Iregularne gube mrežnice v anteriorni mrežnici; niz radialnih gub bolj posteriorsno; periferna mrežnica znotraj baze steklovine napeta navznoter
5	Navpična	Anteriorna	Gladke obodne (cirkumferentne) gube mrežnice ob prirastišču posteriorsne hialoidee
6	Anteriorna	Anteriorna	Obodne/cirkumferentne gube mrežnice ob prirastišču posteriorsne hialoidee potegnjene naprej; brazda periferne mrežnice anteriorno; raztegnjeni grebeni z možno hipotonijo; iris skrčen

Tabela 2: Klasifikacija PVR, uporabljena v silikonski študiji.<sup>10</sup>

Obe klasifikaciji sta zgolj anatomski, kjer sta opisani lokalizacija odstopa mrežnice in PVR, vendar ne obravnavata biološke aktivnosti procesa in dejavnikov tveganja za njen nastanek. Kot takšni ne predstavljata praktičnega pripomočka kirurgu za odločitev glede izbire kirurškega pristopa kot tudi ne za napovedovanje rezultatov zdravljenja.<sup>5,11</sup> Zaradi tega si v večini primerov kirurgi za praktično uporabo pomagajo s splošno klasifikacijo PVR, kot je lažja, srednje težka in izrazita PVR, ki je prej vtis kirurga o stopnji razširjenosti PVR.<sup>4</sup>

### ***Regmatogeni odstop mrežnice***

Regmatogen (*rhegma* gr. raztrganina, ruptura) odstop mrežnice nastane zaradi raztrganin(e) na mrežnici, v kolikor sta prisotna še dva druga dejavnika: trakcija na robovih raztrganine in prosta tekočina v steklovini (utekočinjena steklovina). Etiološko se odstop mrežnice najpogosteje povezuje s kratkovidnostjo, operacijo katarakte in poškodbo oči.<sup>5</sup> Mityr in sodelavci so v svoji metaanalizi incidence regmatogenega odstopa mrežnice ugotovili širok razpon, ki se je gibal med 6.3 in 17.9 na 100 tisoč prebivalcev. Najvišjo incidenco (27 na 100 tisoč ljudi) so zaznali v starostni skupini med 60-69 let.<sup>12</sup> Obojestranski pojav odstopa mrežnice je bil različen v različno trajajočih študijah in se je gibal od 3 do 33 %.<sup>13</sup>

V splošni evropski populaciji je incidenca 1 na 10 tisoč prebivalcev.<sup>14</sup> V obdobju 4 let se je odstop mrežnice pojavil tudi na drugem očesu pri 9-10% ljudi.<sup>15</sup> Incidenca se povečuje s starostjo, je večja pri moških, po operaciji katarakte, pri kratkovidnosti z aksialno dolžino očesa nad 26

mm in po poškodbi.<sup>12,14</sup> Alqvere je v svoji analizi ugotovil, da je pri 30.8% bolnikov odstop mrežnice nastal po operaciji katarakte.<sup>15</sup> Tveganje za nastanek odstopa mrežnice po nekomplikirani operaciji katarakte je 1 na 1000 bolnikov.<sup>12</sup>

PVR se pojavi pri bolnikih z regmatogenim odstopom mrežnice in je najbolj pogost razlog za neuspešno zdravljenje odstopa mrežnice.<sup>1,2</sup> Nastane zaradi proliferacije celic na mrežnici, pod mrežnico, na membrani hialoidei in na bazi steklovine. Proliferacija celic vodi k razvoju celičnih membran, ki se skrčijo in povzročijo nastanek novih raztrganin in ponovni odstop mrežnice.<sup>4</sup> Incidenca PVR se giblje med 5.1-11.7%.<sup>2</sup> Višja je pri nekaterih vitreoretinalnih stanjih (okoliščinah), kot so odstop mrežnice z gigantsko raztrganino ali vitrektomija s translokacijo mrežnice, in se giblje med 10-45%.<sup>2</sup>

### ***Dejavniki tveganja za nastanek PVR***

Klinične raziskave nakazujejo, da se PVR pogosteje pojavi pri bolnikih z afakijo, gigantsko raztrganino, odstopom žilnice, hematovitreusom, prisotnostjo uveitisa ali odstopom mrežnice, ki zajame več kot le en kvadrant na mrežnici.

Pri bolnikih z odstopom mrežnice, pri katerih se je razvila PVR, je bila ugotovljena višja koncentracija beljakovin v steklovini.<sup>16</sup> Celice in beljakovine v steklovini so znak vnetja, okvare hemato-okularne pregrade in stopnje celjenja ran v samem tkivu.<sup>16</sup>

V številnih raziskavah so s pomočjo formul in algoritmov poskušali ugotoviti, kateri so ključni dejavniki tveganja za nastanek PVR, vendar te ugotovitve ne pojasnjujejo zanesljivo verjetnosti nastanka PVR. Specifičnost in

občutljivost uporabljenih formul za izračun verjetnosti nastanka PVR je pod 70%.<sup>17,18</sup> Pomanjkanje natančnosti je možno pojasniti z zapletenostjo mehanizmov, ki vplivajo na ta proces, ali pa s prisotnostjo drugih dejavnikov, ki do sedaj niso bili upoštevani, npr. genske razlike med ljudmi. Novejša spoznanja kažejo, da je PVR stanje, na katerega vplivajo številni dejavniki, in se razvija v interakciji med kliničnimi in genetskimi faktorji.<sup>19</sup>

### ***Postavitev diagnoze PVR***

Prisotnost PVR pri odstopu mrežnice ugotovimo z indirektno oftalmoskopijo ali indirektno biomikroskopijo. Drugih specifičnih metod za diagnosticiranje ni razen direktne vizualizacije. Oftalmoskopija nam omogoča natančno lokalizacijo raztrganin ter oceno obsežnosti in oblike odstopa, prisotnosti epiretinalnih in subretinalnih membran, trakcije ter rigidnosti mrežnice. B-sken ultrazvok je pomožna metoda v primerih z motnimi mediji zaradi motne roženice, goste katarakte in hematovitreusa.<sup>20</sup>

### ***Zdravljenje PVR***

Kirurški pristop z vitrektomijo je edini (standardni) pristop za zdravljenje bolnikov z odstopom mrežnice in PVR.

Anatomski uspeh zdravljenja se v literaturi giblje med 60-80% in je odvisen od stopnje bolezni.<sup>1,2</sup> Bolj je PVR napredovala, manjša je možnost za uspešnost posega. Rezultati so slabši pri bolnikih z anteriorno PVR. Blage in srednje oblike PVR se lahko zdravijo z manj zahtevnimi

postopki, ki se uporabljajo pri odstopu mrežnice, kot so skleralna plomba in cerklaža. Kljub temu pa je v večini primerov indicirana pars plana vitrektomija. Zdravljenje kompleksnih primerov zajema postopke, ki so tehnično zapleteni, kot npr. retinotomije in/ali retinektomije, ter uporabo snovi za nadomestitev steklovine, ki so še vedno kontroverzne, kot so perfluorokarbon in mešanice silikonskega olja ter perfluorokarbona.<sup>1</sup> Čeprav je vitrektomija izboljšala stopnjo uspešnosti zdravljenja odstopa mrežnice s PVR, pa anatomski uspeh ne zagotavlja izboljšanja vidne ostrine.

Funkcionalni uspeh zdravljenja je pri številnih bolnikih zelo slab. Pri 40-80% teh bolnikov (pri katerih je bil dosežen anatomski uspeh) je končna vidna ostrina slabša od 0.05 v decimalni skali.<sup>1,4,18</sup> Ni povsem jasno, kaj je glavni vzrok za slabe funkcionalne rezultate kirurškega zdravljenja bolnikov s PVR. Omenjeni so številni možni dejavniki kot npr.: apoptoza fotoreceptorjev, okvara ostalih nevronskih celic na mrežnici in njihova reorganizacija, prizadetost celic pigmentnega epitelijskega in subretinalne fibrozne spremembe, epiretinalne membrane, spremembe v rumeni pegi<sup>1</sup>, optična nevropatija, škodljiv vpliv številnih ponavljajočih operativnih posegov in toksični učinek snovi, ki se uporabljajo med samim posegom (silikonsko olje, perfluorokarbon itn.).<sup>3</sup>

Ne glede na to, kako temeljito se izvede vitrektomija, pa je večinoma nemogoče preprečiti določeno stopnjo celične adhezije in patoloških sprememb. V teku so prizadevanja za odkritje pomožnih zdravil, ki bi lahko preprečila razvoj PVR. Nadzor nad biološkimi procesi, ki sodelujejo pri proliferaciji in celjenju ran, bi lahko izboljšal uspeh kirurških posegov pri primarnem regmatogenem odstopu mrežnice in PVR. Daunorubicin je bil prvi pomožni agens, ki je bil

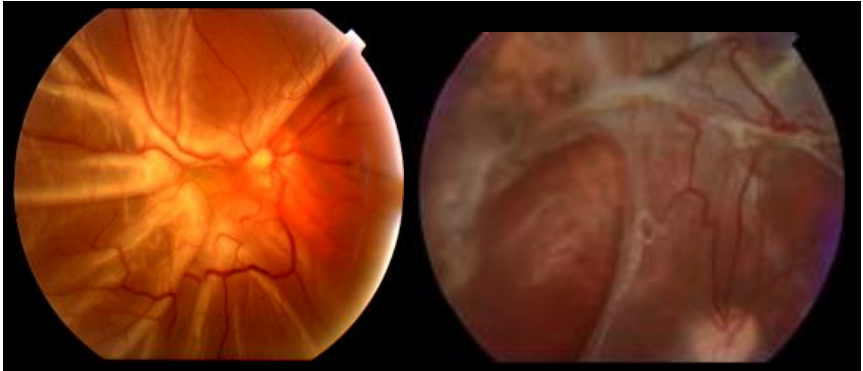
obravnavan v randomiziranem kontroliranem poskusu v zvezi s PVR. Odkrili so, da zmanjša število ponovnih operacij znotraj 1 leta.<sup>21</sup> Tudi v raziskavi Shinohare in sodelavcev je nepretrgano sproščanje daunorubicina, doseženo z eno intravitrealno aplikacijo inkapsuliranih liposomov, bilo obetajoče. Druge klinične študije pa žal niso dokazale prednosti tega zdravljenja.<sup>22,23</sup> Asaria in sodelavci so v randomiziranem kontroliranem poskusu poročali, da sta uporaba 5-fluorouracila in heparina vodila v signifikantno zmanjšanje stopnje razvoja postoperativne PVR.<sup>24</sup> Kakorkoli, nadaljnje študije niso uspeli dokazati prednosti te kombinacije zdravljenja. Po drugi strani pa so rezultati ene od raziskav prikazali slabše izhode pri bolnikih z odstopi mrežnice in PVR, pri katerih je primarno makula ležala.<sup>25,26</sup> Številne predklinične študije so razkrile koristi izotretinoina (13-cis-retinoične kisline) v preprečevanju ali ublažitvi eksperimentalne PVR.<sup>27,28,29</sup> Z namenom bolje ovrednotiti korist izotretinoina pri PVR je v teku prospektivni, randomiziran, placebo-kontroliran poskus.<sup>30</sup> Schiff in sodelavci v randomiziranem poskusu niso našli koristnega učinka *VIT100 ribocima* za preprečevanje PVR.<sup>31</sup> Bolniki z odstopom mrežnice, pri katerih se pojavi PVR, so dodatno ogroženi za izgubo vida zaradi pojava patoloških stanj še na sosednjem očesu. Shwartz in Kreiger sta v svoji raziskavi ugotovila, da se pri 53.2% bolnikov s PVR na enem očesu v povprečnem obdobju do 9.5 let razvija stanje, ki ogroža vid tudi na drugem očesu.<sup>32</sup> 74.3% teh stanj so regmatogeni dogodki na mrežnici.<sup>32</sup> Zaradi tega dejstva je pravočasno in uspešno zdravljenje takšnih bolnikov še toliko bolj pomembno.

## **Zaključek**

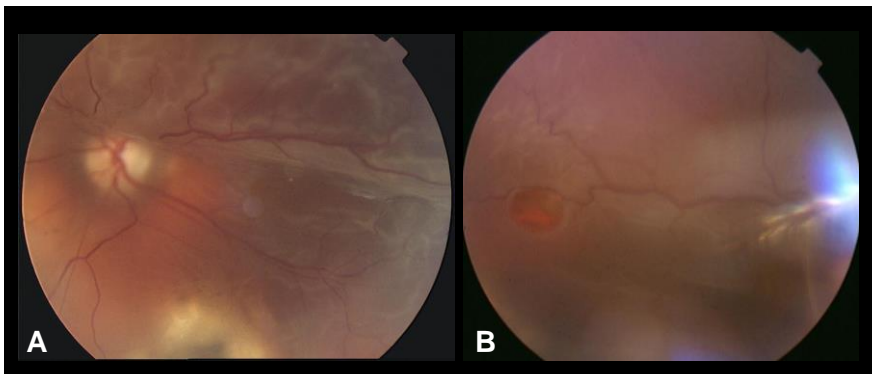
PVR je eden najtežjih zapletov, ki se pojavi pri bolnikih z regmatogenim odstopom mrežnice. Kljub tehnično brezhibno izvedeni operaciji bodisi s skleralno plombo, pnevmatsko retinopeksijo ali z vitrektomijo se pri nekaterih bolnikih pojavi proces brazgotinjenja, ki vodi do ponovega odstopa in izgube vida.

Bolj poglobljeno razumevanje patofizioloških mehanizmov, povezanih s PVR, bi lahko vodilo k razvoju učinkovitega preventivnega in/ali dodatnega zdravljenja. Zato so potrebne nadaljnje raziskave, ki bi odkrile optimalne dodatne ukrepe v obravnavi odstopa mrežnice in PVR.

Pozornost oftalmologa mora biti usmerjena v zgodnje odkrivanje bolnikov, ki so ogroženi za odstop mrežnice, in predvsem k pravočasnemu prepoznavanju regmatogenega odstopa mrežnice. To se doseže z dobrim izobraževanjem bolnikov in s primerno zdravstveno oskrbo. Pravočasna napotitev bolnika v ustanovo, kjer je možno kirurško zdravljenje, je zelo pomembna za ohranjanje kakovosti vidne funkcije. Po podatkih SZO je 80-90% slepote na svetu možno preprečiti. Eden od ključnih dejavnikov je dostopnost do kakovostne zdravstvene oskrbe. Izvajanje le-te pa je najvišja etična zaveza zdravnikov in osnova za zaupanje javnosti v njih (*AMA Board of Trustees, 1986*).<sup>33</sup>



*Slika 1: Posteriorna oblika stopnje C PVR.*



*Slika 2: A. Epiretinalna in subretinalna PVR; B. Novonastala raztrganina in odstop mrežnice.*



## Literatura

1. Sebag J. Shaken not stirred. Guest editorial. *Ophthalmology*. 2001; 108: 1177-8.
2. Charteris DG, Sethi CS, Lewis GP, Fisher SK. Proliferative vitreoretinopathy-developments in adjunctive treatment and retinal pathology. *Eye*. 2002; 16(4): 369-74.
3. Pastor JC. Proliferative vitreoretinopathy: an overview. *Surv Ophthalmol*. 1998; 43(1): 3-18.
4. Pastor JC, de la Rúa ER, Martín F. Proliferative vitreoretinopathy: risk factors and pathobiology. *Prog Retin Eye Res*. 2002; 21(1): 127-44.
5. Charteris DG. Proliferative vitreoretinopathy: pathobiology, surgical management, and adjunctive treatment. *Br J Ophthalmol*. 1995; 79(10): 953-60.
6. Machemer R. Surgical approaches to subretinal strands. *Am J Ophthalmol*. 1980; 90: 81-5.
7. Lewis H, Aaberg T, Abrams G, McDonald R, Williams G, Mieler W. Subretinal membranes in proliferative vitreoretinopathy. *Ophthalmology*. 1989; 96: 1403-15.
8. Machemer R, Aaberg TM, Freeman HM, Irvine AR, Lean JS, Michels RM. An updated classification of retinal detachment with proliferative vitreoretinopathy. *Am J Ophthalmol*. 1991; 112(2): 159-65.
9. Lean JS, Stern WH, Irvine AR, Azen SP. Classification of proliferative vitreo-retinopathy used in the silicone study. The Silicone Study Group. *Ophthalmology*. 1989; 96(6): 765-7.
10. Ryan SJ. *Retina*. Fifth Edition. Edinburgh: Elsevier Saunders; 2013. ISBN-13: 9781455707379
11. Cowley M, Conway BP, Campochiaro PA, Kaiser D, Gaskin H. Clinical risk factors for proliferative vitreoretinopathy. *Arch Ophthalmol*. 1989; 107(8): 1147-51.
12. Mitry D, Charteris DG, Fleck BW, Campbell H, Singh J. The epidemiology of rhegmatogenous retinal detachment: geographical variation and clinical associations. *Br J Ophthalmol*. 2010; 94: 678-84.
13. Gupta OP, Benson WE. The risk of fellow eyes in patients with rhegmatogenous retinal detachment. *Curr Opin Ophthalmol*. 2005; 16(3): 175-8.

14. Feltgen N, Walter P. Rhegmatogenous retinal detachment-an ophthalmologic emergency. *Dtsch Arztebl Int.* 2014; 111(1-2): 12-21.
15. Algvere PV, Jahnberg P, Textorius O. The Swedish Retinal Detachment Register. I.A database for epidemiological and clinical studies. *Graefes Arch Clin Exp Ophthalmol.* 1999; 237: 137e44.
16. Kon CH, Asaria RH, Occeleston NL, Khaw PT, Aylward GW. Risk factors for proliferative vitreoretinopathy after primary vitrectomy: a prospective study. *Br J Ophthalmol.* 2000; 84: 506-11.
17. Asaria RH, Kon CH, Bunce C, Charteris DG, Wong D, Luthert PJ, et al. How to predict proliferative vitreoretinopathy. A prospective study. *Ophthalmology.* 2001; 108: 1184-6.
18. Wickham L, Ho-Yen GO, Bunce C, Wong D, Charteris DG. Surgical failure following primary retinal detachment surgery by vitrectomy: risk factors and functional outcomes. *Br J Ophthalmol.* 2011; 95(9): 1234-8.
19. Sanabria Ruiz-Colmenares MR, Pastor Jimeno JC, Garrote Adrados JA, Telleria Orriols JJ, Yugueros Fernández MI. Cytokine gene polymorphisms in retinal detachment patients with and without proliferative vitreoretinopathy: a preliminary study. *Acta Ophthalmol Scand.* 2006; 84(3): 309-13.
20. Pennock S, Haddock LJ, Elliott D, Mukai S, Kazlauskas A. Is neutralizing vitreal growth factors a viable strategy to prevent proliferative vitreoretinopathy? *Prog Retin Eye Res.* 2014; 40: 16-34.
21. Wiedemann P, Hilgers RD, Bauer P, Heimann K. Adjunctive daunorubicin in the treatment of proliferative vitreoretinopathy: results of a multicenter clinical trial. *Daunomycin Study Group. Am J Ophthalmol.* 1998; 126: 550-9.
22. Shinohara K, Tanaka M, Sakuma T, Kobayashi Y. Efficacy of daunorubicin encapsulated in liposome for the treatment of proliferative vitreoretinopathy. *Ophthalmic Surg Lasers Imaging.* 2003; 34: 299-305.
23. Kumar A, Nainiwal S, Choudhary I, Tewari HK, Verma LK. Role of daunorubicin in inhibiting proliferative vitreoretinopathy after retinal detachment surgery. *Clin Exp Ophthalmol.* 2002; 30: 348-51.
24. Asaria RH, Kon CH, Bunce C, Charteris DG, Wong D, Khaw PT, Aylward GW. Adjuvant 5-fluorouracil and heparin prevents proliferative vitreoretinopathy: Results from a randomized, double-blind, controlled clinical trial. *Ophthalmology.* 2001; 108: 1179-83.

25. Wickham L, Bunce C, Wong D, McGurn D, Charteris DG. Randomized controlled trial of combined 5-fluorouracil and low-molecular-weight heparin in the management of unselected rhegmatogenous retinal detachments undergoing primary vitrectomy. *Ophthalmology*. 2007; 114: 698-704.
26. Garcia RA, Sanchez JG, Arevalo JF. Combined 5-fluorouracil, low-molecular-weight heparin, and silicone oil in the management of complicated retinal detachment with proliferative vitreoretinopathy grade C. *Ophthalmic Surg Lasers Imaging*. 2007; 38: 276-82.
27. Araiz JJ, Refojo MF, Arroyo MH, Leong FL, Albert DM, Tolentino FI. Antiproliferative effect of retinoic acid in intravitreal silicone oil in an animal model of proliferative vitreoretinopathy. *Invest Ophthalmol Vis Sci*. 1993; 34: 522-30.
28. Veloso AA Jr, Kadrmas EF, Larrosa JM, Sandberg MA, Tolentino FI, Refojo MF. 13-cis-retinoic acid in silicone-fluorosilicone copolymer oil in a rabbit model of proliferative vitreoretinopathy. *Exp Eye Res*. 1997; 65: 425-34.
29. Nakagawa M, Refojo MF, Marin JF, et al. Retinoic acid in silicone and silicone-fluorosilicone copolymer oils in a rabbit model of proliferative vitreoretinopathy. *Invest Ophthalmol Vis Sci*. 1995; 36: 2388-95.
30. Khan MA, Brady CJ, Kaiser RS. Clinical management of proliferative vitreoretinopathy: an update. *Retina*. 2015; 35(2): 165-75.
31. Schiff WM, Hwang JC, Ober MD, Olson JL, Dhrami-Gavazi E, Barile GR, Chang S, Mandava N. Safety and efficacy assessment of chimeric ribozyme to proliferating cell nuclear antigen to prevent recurrence of proliferative vitreoretinopathy. *Arch Ophthalmol*. 2007; 125: 1161-7.
32. Schwartz SD, Kreiger AE. Proliferative vitreoretinopathy: a natural history of the fellow eye. *Ophthalmology*. 1998; 105(5): 785-8.
33. American Academy of Ophthalmology. Appendix 1. Quality of ophthalmic care core criteria. In: American Academy of Ophthalmology Retina/Vitreous Panel. Preferred Practice Pattern Guidelines. Posterior vitreous detachment, retinal breaks, and lattice degeneration. San Francisco: American Academy of Ophthalmology; 2014. p. 13-4.

## GLAVKOM IN ZVIŠANJE OČESNEGA TLAKA PO OPERACIJAH ODSTOPA MREŽNICE

---

*Barbara Cvenkel*

*Očesna klinika, Univeritetni klinični center Ljubljana*

### **Izvleček**

V prispevku so opisani pogostnost, patogeneza in zdravljenje povišanega očesnega tlaka in sekundarnega glavkoma po operacijah odstopa mrežnice. Potrebno je skrbno spremljanje bolnikov z glavkomom in očesno hipertenzijo po operaciji odstopa mrežnice, saj pri eni tretjini bolnikov operacija sproži povišanje predhodno urejenega očesnega tlaka in zabrazgotinjenje trabekulektomije. Povišanje očesnega tlaka in glavkom lahko nastaneta zaradi dolgotrajne topične kortikosteroidne terapije. Predstavljeni so tudi vzroki za zvišanje očesnega tlaka in razvoj sekundarnega glavkoma pri odstopu mrežnice.

### **Uvod**

Zvišanje očesnega tlaka po operacijah odstopa mrežnice nastane zaradi različnih mehanizmov, ki zmanjšajo ali preprečijo odtekanje prekatne vodke iz očesa. Največkrat je zvišanje očesnega tlaka prehodno in kadar ga dovolj hitro znižamo ne nastane okvara vidnega živca, zato govorimo o postoperativem zvišanju očesnega tlaka. Če zvišanje očesnega tlaka, ki je povezano z operacijo, traja dalj časa in

se pojavijo značilne glavkomske spremembe na papili in/ali izpadi v vidnem polju, govorimo o sekundarnem glavkomu. S kliničnim pregledom, ki vključuje gonioskopijo, ugotovimo ali je zvišanje očesnega tlaka posledica zaprtja zakotja ali slabšega odtekanja prekatne vodke pri odprtem zakotju. Pomembno je, da razločimo že obstoječi glavkom in povišanje očesnega tlaka zaradi kortikosteroidne terapije od povišanja očesnega tlaka, ki je posledica operativnega posega.

V prispevku so opisani pogostnost, patofiziološki mehanizmi in terapija zvišanega očesnega tlaka ali glavkoma po klasičnih operacijah odstopa mrežnice in po vitreoretinalnih posegih (pars plana vitrektomijah) s plinsko ali silikonsko tamponado. Predstavljena je tudi redka oblika sekundarnega zvišanja očesna tlaka ali glavkoma (Schwartz-Matsuo sindrom), ki se pojavi pri nezdravljenem regmatogenem odstopu mrežnice.

### ***Operacija odstopa mrežnice pri obstoječem glavkomu***

Bolniki s primarnim glavkomom odprtega zakotja imajo pogosteje odstop mrežnice kot osebe brez glavkoma. Pri očeh z odstopom mrežnice je prevalenca primarnega glavkoma odprtega zakotja 4-krat do 12-krat večja kot pri ostali populaciji.<sup>1,2</sup> Večja ogroženost za odstop mrežnice med glavkomi bolniki je lahko posledica kratkovidnosti, ki je obema skupen dejavnik tveganja. Bolniki s pigmentnim disperzijskim sindromom in glavkomom so pogosto kratkovidni in imajo povečano incidenco odstopov mrežnice.<sup>3</sup>

Pri večini glavkopskih bolnikov je po operaciji očesni tlak urejen ob enaki medikamentni terapiji. Pri 20-28% pa operacija odstopa mrežnice brez tamponade povzroči kljub antiglavkopski terapiji povišanje očesnega tlaka.<sup>4</sup> Zato je pomembno, da po operaciji pogosto kontroliramo očesni tlak, še posebej pri bolniku z napredovalim glavkomom in/ali monokulusu, da preprečimo dodatno okvaro.

Po trabekulektomijah s funkcionalno filtracijsko blazinico, operacija sproži večje brazgotinjenje veznice in/ali intraokularno vnetje, kar ogrozi delovanje filtracijske blazinice. Zato je potrebno bolj pogosto spremljanje in zaviranje brazgotinjenja filtracijske blazinice s subkonjunktivalno aplikacijo 5-fluorouracila ali mitomicina C.

### ***Zvišanje očesnega tlaka zaradi topične in intravitrealne kortikosteroidne terapije***

Topični kortikosteroidi so pomembna antiinflamatorna terapija po vitreoretinalni operaciji. Zvišanje očesnega tlaka je odvisno od kemične zgradbe kortikosteroida, posameznikove občutljivosti (kortikosteroidni responderji) in trajanja terapije. Večji protivnetni učinek kortikosteroida je povezan z večjim povišanjem očesnega tlaka. Deksametazon povzroči bolj zgodaj večji hipertenzivni odgovor kot loteprednol ali fluorometolon. Enomesečno kapanje 0,1% deksametazona je zvišalo očesni tlak za več kot 15 mmHg pri 5% oseb, in med 6 do 15 mmHg pri 30% oseb.<sup>5</sup> Med glavkopskimi bolniki, osebami z očesno hipertenzijo, diabetiki in kratkovidnimi je več kortikosteroidnih responderjev, zato je priporočljivo

zamenjati deksametazon (odvisno od stopnje postoperativnega vnetja) z drugimi kortikosteroidi ali s topičnimi nesteroidnimi antirevmatiki.

Intravitrealne aplikacije kortikosteroidov (triamcinolon acetamid) povzročijo prehodno zvišanje očesnega tlaka pri do 50% bolnikov, a je le pri 1-2% potrebna filtracijska operacija za glavkom.<sup>6</sup> Bolniki, pri katerih se je očesni tlak zvišal po prvi intravitrealni aplikaciji kortikosteroida, imajo podoben ali večji odziv na ponovne intravitrealne injekcije.<sup>7</sup>

### ***Zvišanje očesnega tlaka /glavkom po klasični operaciji odstopa mrežnice (cerklažni pašček, skleralne plombe)***

*Patogeneza:* zaprtje zakotja zaradi ovirane venske drenaže, ki je posledica kompresije ven s cerklažnim paščkom ali skleralno plombo. Drenaža krvi iz ciliarnika poteka v vortikozne vene, njihovo mehanično stisnjenje povzroči kongestijo in edem ciliarnika. Edem in rotacija ciliarnika navzpred potisneta iridolentalno diafragmo naprej, zato se zakotje zapre. Incidenca zaprtja zakotja po operacijah odstopa mrežnice je 1,4% do 4,4%.<sup>8,9</sup> Pogostnost in obseg zaprtja zakotja sta povezana z različnimi dejavniki kot so: že pred operacijo ozko zakotje, postavitve cerklažnega paščka, visoka kratkovidnost, starejši bolniki in postoperativni odstop ciliarnika in žilnice.<sup>10</sup>

*Zdravljenje:* Največkrat se zaprtje zakotja spontano popravi čez nekaj dni oziroma tednov, ko se zmanjšata kongestija in edem ciliarnika. Pri zvišanem očesnem tlaku poleg cikloplegikov (poglobitev sprednjega prekata zaradi relaksacije ciliarnika) dajemo topično kortikosteroide

(zmanjšanje vnetja in preprečitev razvoja goniosinehij) in antiglavkomske terapije (zaviralci karboanhidraze, beta blokatorji in adrenergični agonisti). Laserska iridotomija največkrat ni učinkovita, saj zaprtje zakotja ni posledica pupilarnega bloka. V nekaterih primerih je periferna laserska iridoplastika (kontrakcijski pečati postavljeni na periferni del irisa) odprla zakotje.<sup>11,12</sup> Pri večini bolnikov z medikamentno in lasersko terapijo zadovoljivo znižamo očesni tlak. Redko je potrebna operativna terapija (vstavitev drenažnih implantov, ciklodestruktivni posegi).

### ***Zvišanje očesnega tlaka/glavkom po plinski tamponadi***

*Patogeneza:* Plini imajo tamponadni učinek zaradi svoje površinske napetosti. V primerjavi s sterilnim zrakom, se njihov volumen poveča in ostanejo dalj časa v očesu. Od plinov se uporabljajo žveplov heksafluorid (SF<sub>6</sub>), ki nerazredčen podvoji volumen v 24 do 48 urah in ostane v očesu 10 do 14 dni. Perfluoropropen (C<sub>3</sub>F<sub>8</sub>) v čisti obliki poveča svoj volumen za 4-krat v 48 do 72 urah in ostane v očesu 55 do 65 dni. Oba plina lahko povzročita povišanje očesnega tlaka. Povečan volumen plinskega mehurčka lahko potisne iridolentalno diafragmo naprej, zato se zakotje zapre. Mehanizem zaprtja zakotja je lahko brez ali s pupilarnim blokom. Očesni tlak se najbolj zviša, kadar je volumen plina največji.

#### *Incidenca zvišanja očesnega tlaka in dejavniki tveganja*

Zaradi visoke incidence zvišanja očesnega tlaka po injiciranju čistih plinov, se uporabljajo z zrakom razredčeni plini: 20% SF<sub>6</sub>, 16% perfluoroetan (C<sub>2</sub>F<sub>6</sub>) in 14% C<sub>3</sub>F<sub>8</sub>.



Zvišanje očesnega tlaka več kot 29 mmHg se je pojavilo pri 6,1% po intravitrealnem injiciranju 20% SF6 in pri 18% po injiciranju 14% C3F8.<sup>13,14</sup>

*Zdravljenje:* Pomembno je, da bolniki pravilno pozicionirajo glavo po operaciji z obrazom navzdol in na ta način preprečijo pomik iridolentalne diafragme naprej in zaprtje zakotja. Spremembe v atmosferskem tlaku lahko povzročijo povečanje volumna plina v očesu in akutno zvišanje očesnega tlaka. Zato bolniki z intravitrealno plinsko tamponado ne smejo potovati z letalom.<sup>15</sup>

Pri očeh s plinsko tamponado nekontaktna pneumotometrija izmeri lažno nižje vrednosti očesnega tlaka.<sup>16</sup> Očesni tlak znižamo s topičnimi ali sistemskimi zaviralci encima karboanhidraza. V kolikor je očesni tlak zelo visok in ogroža perfuzijo očesa, pride v poštev delna aspiracija plina. Laserska iridotomija je indicirana, kadar je pupilarni blok vzrok za visok očesni tlak. Zvišanje očesnega tlaka je največkrat prehodno, zato je operativna terapija kot je vstavev drenažnih implantov redko potrebna.

### ***Zvišanje očesnega tlaka/glavkom po pars plana vitrektomiji in tamponadi s silikonskim oljem***

*Patogeneza:* Tamponada s silikonskim oljem se uporablja pri očeh s proliferativno vitreoretinopatijo (PVR), da dosežemo dolgotrajno tamponado mrežnice in stabilizacijo očesa (zmanjšanje rubeoze, proliferacije vezivnožilnih membran). Silikonsko olje je lažje kot prekatna vodka in steklovina, težja silikonska olja pa so težja kot voda, zato omogočajo boljšo tamponado pri PVR v spodnjem delu mrežnice.

Zvišanje očesnega tlaka se lahko pojavi kadarkoli po operaciji in je lahko manjše in prehodno ali pa dolgotrajno in vodi do nastanka sekundarnega glavkoma. Mehanizmi so različni glede na postoperativno obdobje: pupilarni blok, vnetje, nastanek goniosinehij, rubeoza ali neovaskularizacija šarenice in zakotja, emulzifikacija silikonskega olja in povečanje upora pri odtekanju prekatne vodke skozi trabekulum. V zgodnjem postoperativnem obdobju se očesni tlak zviša zaradi vnetja, dekompenzacije že pred operacijo prisotnega glavkoma, zaprtja zakotja zaradi pupilarnega bloka ali zaradi več tednov trajajoče topične kortikosteroidne terapije. Pri pupilarnem bloku se prekatna vodka kopiči za irisom v spodnjem delu zadnjega prekata in potisne silikonsko olje skozi zenico v sprednji prekat. Pupilarni blok preprečimo intraoperativno z iridektomijo pri 6.uri, ki omogoča kroženje prekatne vodke. Pri težkem silikonskem olju pa je potrebno med operacijo napraviti iridektomijo zgoraj. Pupilarni blok nastane pogosto pri afakih, redkeje pri pseudofakih in fakih očeh s šibkimi zonulami.

Vzroki za zvišanje očesnega tlaka ali nastanek glavkoma pozneje po operaciji so: prisotnost emulzificiranega silikonskega olja v sprednjem prekatu, ki ovira odtekanje prekatne vodke, kronično vnetje, nastanek goniosinehij in neovaskularizacija zakotja pri ishemičnih očesnih boleznih.

*Incidenca* povišanega očesnega tlaka po pars plana vitrektomiji s silikonsko tamponado pri očeh s PVR je 7% do 30%.<sup>17-19</sup> Manjše in prehodno zvišanje očesnega tlaka je relativno pogosto, sekundarni glavkom pa se pojavi pri manj kot 10% bolnikov. Dejavniki tveganja za povišanje očesnega tlaka in nastanek sekundarnega glavkoma so že pred operacijo prisotna očesna hipertenzija ali glavkom, diabetes

in afakija.<sup>18,20,21</sup> V literaturi so nasprotujoča mnenja glede povezave med dolžino trajanja tamponade, viskoznostjo silikonskega olja, migracijo silikonskega olja v sprednji prekat in razvojem glavkoma.<sup>22</sup>

*Zdravljenje:* Topična in sistemska antiglavkomska terapija zadovoljivo znižata očesni tlak pri do 78% bolnikov, pri katerih se je očesni tlak zvišal po pars plana vitrektomiji s silikonsko tamponado.<sup>21,23</sup> Če antiglavkomska terapija ni uspešna, ni jasnih priporočil o vrsti kirurškega posega. Zgodnja odstranitev silikonskega olja verjetno zmanjša razvoj sekundarnega glavkoma.<sup>24</sup> Če je v sprednjem prekatu emulzificirano silikonsko olje, odstranitev silikonskega olja pri nekaterih očeh zniža očesni tlak,<sup>19</sup> pri drugih pa je potrebna antiglavkomska operacija.<sup>25</sup> Vzroki za visok očesni tlak po odstranitvi silikonskega olja so strukturne in funkcijske spremembe trabekuluma zaradi dolgotrajnega kontakta s silikonskim oljem.

Izbira operativnega posega za znižanje očesnega tlaka pri neurejenem sekundarnem glavkomu je odvisna od vidnega potencijala in prisotnosti silikonskega olja v očesu. Trabekulektomija je zaradi zabrazgotinjene veznice manj uspešna. Pri očeh s silikonsko tamponado lahko napravimo transskleralno ciklofotokoagulacijo, ki je manj učinkovita kot pri očeh brez tamponade. Vse pogosteje se uporabljajo drenažni implant (Ahmed valvula ali Baerveldt implant), saj učinkovito znižajo očesni tlak.<sup>21,26</sup>

## **Zvišanje očesnega tlaka/sekundarni glavkom zaradi odstopa mrežnice**

Največkrat je pri očeh z odstopom mrežnice očesni tlak nižji zaradi zmanjšanega izločanja prekatne vodke. Pri nekaterih pa je očesni tlak zvišan zaradi sočasno bolj zmanjšanega odtekanja prekatne vodke skozi zakotje iz različnih vzrokov.

### Schwartz-Matsuo sindrom <sup>27-29</sup>

Leta 1973 je Schwartz prvi opisal povišan očesni tlak pri bolniku z regmatogenim odstopom mrežnice v predelu ore serrate, iridociklitisom in odprtim zakotjem. Leta 1986 je Matsuo ugotovil, da so delci v sprednjem prekatu zunanji segmenti fotoreceptorjev.

*Patogeneza:* Zmanjšano odtekanje prekatne vodke zaradi obstrukcije trabekuluma z zunanjimi segmenti fotoreceptorjev, ki se kontinuirano sproščajo pri dalj časa trajajočem odstopu mrežnice. Pogosto se razvije sekundarni glavkom, ki se ga zaradi prisotnosti delcev v sprednjem prekatu označi za vnetnega, zato ostane odstop mrežnice, še posebej če je periferno, spregledan. Zato je pri povišanem očesnem tlaku ob "iridociklitisu", ki se ne izboljša po topični antiinflamatorni terapiji, potrebno izključiti regmatogeni odstop (še zlasti če je plitev s periferno lokacijo). Prevalenca Schwartz-Matsuo sindroma pri bolnikih z odstopom mrežnice je 2,1%.<sup>27</sup>

*Zdravljenje:* Po uspešni operaciji odstopa mrežnice se pogosto očesni tlak zniža. Pri nezadostnem znižanju očesnega tlaka je potrebna operacija za glavkom.

Diferencialna diagnoza povišanega očesnega tlaka/sekundarnega glavkoma pri odstopu mrežnice:

Glavkom povzročen s spremenjenimi eritrociti pri dalj časa trajajočem hematovitreusu ("ghost cell" glavkom), največkrat po poškodbah z raztrganino mrežnice. Očesni tlak se zviša zaradi obstrukcije trabekuluma z rigidnimi eritrociti, ki so brez hemoglobina. V sprednjem prekatu so spremenjeni eritrociti videti kot rjavkasto-rdeče obarvani delci. Terapija: vitrektomija in operacija odstopa mrežnice največkrat znižata očesni tlak.

Kronični odstop mrežnice: zaradi ishemije se razvije neovaskularizacija očesnih struktur in neovaskularni glavkom. Terapija je odvisna od vidne prognoze in bolnikovih težav.

### ***Zaključek***

Zvišanje očesnega tlaka se lahko pojavi kadarkoli po vitreoretinalnem posegu in je lahko kratkotrajno in blago, včasih pa povzroči hudo glavkomsko optično nevropatijo. Po operaciji odstopa mrežnice je potrebno skrbno spremljanje še zlasti bolnikov z obstoječim glavkomom ali očesno hipertenzijo. S kliničnim pregledom in obvezno gonioskopijo ugotovimo mehanizem zvišanja očesnega tlaka, ki omogoča ustrezno terapijo. Z medikamentno terapijo največkrat učinkovito znižamo očesni tlak, pri posameznih primerih pa je potrebna laserska ali kirurška terapija. Izboljšave kirurških tehnik in materialov so prispevale k manjši pogostnosti sekundarnega glavkoma po vitreoretinalnih posegih, vendar ni konsenza glede optimalne terapije pri bolnikih s sekundarnim glavkomom. Pri zdravljenju sekundarnega glavkoma je pomembno sodelovanje z vitreoretinalnim kirurgom. Vrsta zdravljenja je odvisna od prisotnosti drugih očesnih sprememb (npr.

diabetična retinopatija) in vidne prognoze pri posameznem bolniku.

### *Literatura*

1. Smith JL: Retinal Detachment and Glaucoma. *Trans Am Acad Ophthalmol Otolaryngol* 1963; 67: 726-32.
2. Phelps CD, Burton TC: Glaucoma and retinal detachment. *Arch Ophthalmol* 1977; 95: 418-22.
3. Scheie HG, Cameron JD: Pigment dispersion syndrome: a clinical study. *Br J Ophthalmol* 1981; 65: 264-9.
4. Chen PP, Thompson JT: Risk factors for elevated intraocular pressure after the use of intraocular gases in vitreoretinal surgery. *Ophthalmic Surg Lasers* 1997; 28: 37-42.
5. Becker B: Intraocular Pressure Response to Topical Corticosteroids. *Invest Ophthalmol* 1965; 4: 198-205.
6. Jonas JB: Intravitreal triamcinolone acetonide: a change in a paradigm. *Ophthalmic Res* 2006; 38: 218-45.
7. Kramar M, Vu L, Whitson JT, et al: The effect of intravitreal triamcinolone on intraocular pressure. *Curr Med Res Opin* 2007; 23: 1253-8.
8. Kreiger AE, Hodgkinson BJ, Frederick AR, Jr., et al: The results of retinal detachment surgery. Analysis of 268 operations with a broad scleral buckle. *Arch Ophthalmol* 1971; 86: 385-94.
9. Perez RN, Phelps CD, Burton TC: Angle-closure glaucoma following scleral buckling operations. *Trans Sect Ophthalmol Am Acad Ophthalmol Otolaryngol* 1976; 81: 247-52.
10. Gedde SJ: Management of glaucoma after retinal detachment surgery. *Curr Opin Ophthalmol* 2002; 13: 103-9.
11. Burton TC, Folk JC: Laser iris retraction for angle-closure glaucoma after retinal detachment surgery. *Ophthalmology* 1988; 95: 742-8.

12. Goezinne F, La Heij EC, Berendschot TT, et al: Anterior chamber depth is significantly decreased after scleral buckling surgery. *Ophthalmology* 2010; 117: 79-85.
13. Vitrectomy with silicone oil or sulfur hexafluoride gas in eyes with severe proliferative vitreoretinopathy: results of a randomized clinical trial. Silicone Study Report 1. *Arch Ophthalmol* 1992; 110: 770-9.
14. Vitrectomy with silicone oil or perfluoropropane gas in eyes with severe proliferative vitreoretinopathy: results of a randomized clinical trial. Silicone Study Report 2. *Arch Ophthalmol* 1992; 110: 780-92.
15. Mills MD, Devenyi RG, Lam WC, et al: An assessment of intraocular pressure rise in patients with gas-filled eyes during simulated air flight. *Ophthalmology* 2001; 108: 40-4.
16. Lim JI, Blair NP, Higginbotham EJ, et al: Assessment of intraocular pressure in vitrectomized gas-containing eyes. A clinical and manometric comparison of the Tono-Pen to the pneumotonometer. *Arch Ophthalmol* 1990; 108: 684-8.
17. Barr CC, Lai MY, Lean JS, et al: Postoperative intraocular pressure abnormalities in the Silicone Study. Silicone Study Report 4. *Ophthalmology* 1993; 100: 1629-35.
18. Henderer JD, Budenz DL, Flynn HW, Jr., et al: Elevated intraocular pressure and hypotony following silicone oil retinal tamponade for complex retinal detachment: incidence and risk factors. *Arch Ophthalmol* 1999; 117: 189-95.
19. Jonas JB, Knorr HL, Rank RM, et al: Intraocular pressure and silicone oil endotamponade. *J Glaucoma* 2001; 10: 102-8.
20. Honavar SG, Goyal M, Majji AB, et al: Glaucoma after pars plana vitrectomy and silicone oil injection for complicated retinal detachments. *Ophthalmology* 1999; 106: 169-76; discussion 177.
21. Al-Jazzaf AM, Netland PA, Charles S: Incidence and management of elevated intraocular pressure after silicone oil injection. *J Glaucoma* 2005; 14: 40-6.
22. Mangouritsas G, Mourtzoukos S, Portaliou DM, et al: Glaucoma associated with the management of rhegmatogenous retinal detachment. *Clin Ophthalmol* 2013; 7: 727-34.
23. Tranos P, Asaria R, Aylward W, et al: Long term outcome of secondary glaucoma following vitreoretinal surgery. *Br J Ophthalmol* 2004; 88: 341-3.

24. La Heij EC, Hendrikse F, Kessels AG: Results and complications of temporary silicone oil tamponade in patients with complicated retinal detachments. *Retina* 2001; 21: 107-14.
25. Budenz DL, Taba KE, Feuer WJ, et al: Surgical management of secondary glaucoma after pars plana vitrectomy and silicone oil injection for complex retinal detachment. *Ophthalmology* 2001; 108: 1628-32.
26. Van Aken E, Lemij H, Vander Haeghen Y, et al: Baerveldt glaucoma implants in the management of refractory glaucoma after vitreous surgery. *Acta Ophthalmol* 2010; 88: 75-9.
27. Netland PA, Mukai S, Covington HI: Elevated intraocular pressure secondary to rhegmatogenous retinal detachment. *Surv Ophthalmol* 1994; 39: 234-40.
28. Matsuo T: Photoreceptor outer segments in aqueous humor: key to understanding a new syndrome. *Surv Ophthalmol* 1994; 39: 211-33.
29. Heatley G, Pro M, Harasymowycz P: Schwartz-Matsuo syndrome. *J Glaucoma* 2006; 15: 562-4.





## ULTRAZVOK PRI ODSTOPU MREŽNICE

---

*Katrina Novak Andrejčič*

*Očesna klinika, Univerzitetni klinični center Ljubljana*

### **Uvod**

Ultrazvočna slikovna diagnostika v oftalmologiji bo kmalu dopolnila 60 let. Ker temelji na fizikalnih principih odboja ultrazvočnega valovanja, jo imenujemo tudi eho(sono)grafija (echo, v latinščini odboj), ultrasonografija ali, poenostavljeno, ultrazvok. Metoda je dinamična, neinvazivna, neboleča in lahko izvedljiva tudi pri otrocih. Ultrazvok (UZ) je nepogrešljiva metoda za ugotavljanje in opredeljevanje številnih bolezni zrkla, zlasti pri motnih optičnih medijih, kjer je metoda izbora. Tehnološki napredek, predvsem razvoj sond visokih frekvenc, je omogočil prikaz vse manjših struktur in lezij v očesu ter izpopolnil diagnostične možnosti.

### **Fizikalne osnove UZ**

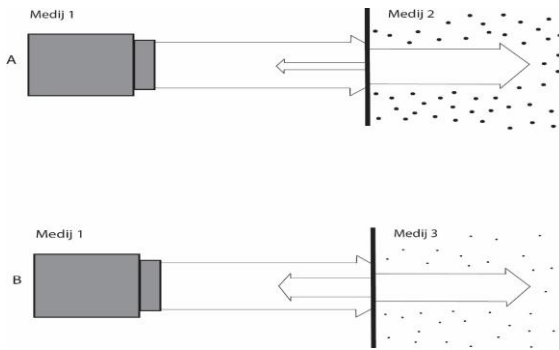
Zvok je mehansko valovanje, ki se širi v snovi. Ultrazvok je valovanje, ki ima frekvence od 20 kHz (20.000 oscilacij/sek.) do 200 MHz. Človeško uho ultrazvoka ne sliši, dobro pa ga zaznavajo netopirji, psi in delfini. Ljudje z normalnim sluhom slišijo zvok, ki ima frekvenco nižjo od 20 kHz.

V oftalmološki diagnostiki uporabljamo frekvence med 8 in 50 MHz. Te visoke frekvence imajo kratko valovno dolžino,

kar omogoča dobro ločljivost drobnih očesnih struktur. Ločljivost struktur je pri višjih frekvencah boljša, vendar zaradi večje absorpcije UZ v snovi globlje ležečih struktur ni možno prikazati.<sup>1-3</sup>

Longitudinalni valovi ultrazvoka, podobno kot svetloba, sledijo fizikalnim zakonom refrakcije in refleksije. Na poti skozi tkivo se del ultrazvočnega vala, ki ga sonda odda, reflektira (odbije) nazaj proti svojemu izvoru, proti ultrazvočni sondi. Ta reflektirani val imenujemo **eho** ali **odboj**, ki ga sonda zazna, računalniški program procesira in nato prikaže na ekranu UZ aparata.

Odboji nastanejo na stičnih ploskvah dveh snovi, ki imajo različno akustično impedanco. Večja kot je razlika v akustični impedanci dveh medijev, močnejši bo odboj ali eho ultrazvočnega vala (Slika 1).

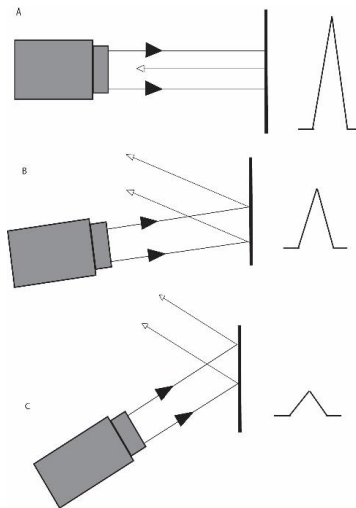


*Slika 1: Shematičen prikaz akustične impedančne (Prirejeno po Byrne SF<sup>1</sup>) Jakost odboja, ki nastane na stični ploskvi med dvema medijema je odvisna od akustične impedančne dveh medijev. V primeru A je akustična impedanca nižja, zato se manj energije vrača proti sondi, eho na ekranu UZ aparata bo v takem primeru šibkejši.*

Z različno impedanco pojasnimo, zakaj npr. sprednja lečna ovojnica, če je obdana s prekatno vodko odda višji odboj, kot če je obdana s hifemo.

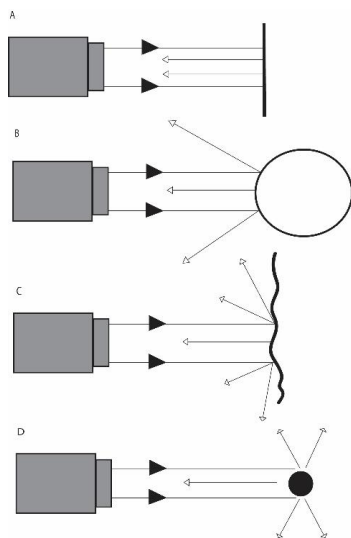
Na odboje, ki se vračajo proti sondi, vplivajo vpadni kot, velikost, oblika in gladkost akustičnih stičnih ploskev ter absorpcija, razpršitev in refrakcija. Vse to moramo upoštevati pri UZ pregledu.

Pri pravokotnem **vpadnem kotu** se ves UZ val reflektira proti sondi in tako na zaslonu UZ aparata generira močan signal (v primeru A skena zelo visok zobec, v primeru B skena pa zelo svetle pike). Pri poševnem vpadnem kotu se le del energije vrne proti sondi, del pa se odkloni stran od osnovne smeri. Amplituda signala na A skenu bo čim nižja, tem manjši je vpadni kot. Za dober prikaz strukture, ki jo želimo prikazati je zato nujno, da UZ žarek, oziroma sondo usmerimo čim bolj pravokotno (Slika 2).<sup>1-3</sup>



Slika 2: Vpadni kot UZ in amplituda signala na A skenu (Prirejeno po Byrne SF<sup>1</sup>).

**Velikost, oblika in gladkost akustične stične ploskve** tudi močno vplivajo na lastnosti odboja.<sup>1-3</sup> Ob predpostavki, da je UZ žarek usmerjen pravokotno, gladka in ravna ploskev, kot npr. mrežnica, povsem reflektira UZ val proti sondi. V primeru, da je ploskev gladka, a konveksna, kot npr. pri melanomu, ki ima obliko manšetnega gumba, se del odbojev preusmeri stran od sonde, kar posledično povzroči šibkejši odboj. Kadar stična ploskev ni gladka, če ima nepravilno ali grobo površino, kot npr. ciliarnik, bo del odbojev razpršen, odboj, ki se bo vrnil proti sondi bo tako šibkejši, čeprav je vpadni kot pravokoten. Zelo drobne stične ploskve, kot so na primer skupki celic ali sveža krvavitev v steklovinski prostor, povzročajo izrazito razpršitev. Posledično ta drobna stičišča povzročajo le zelo majhno vračanje odboja proti sondi (Slika 3).

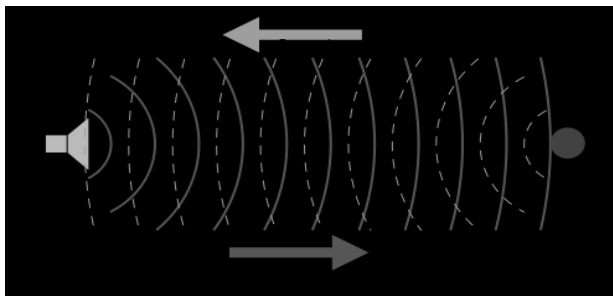


*Slika 3: Različne oblike akustičnih stičnih ploskev (Prirejeno po Byrne SF<sup>1</sup>).*

Ultrazvočna energija se v tkivu postopoma absorbira in pretvori v toploto. Količina toplote, ki jo ustvarja diagnostični ultrazvok je izredno majhna in na tkiva nima škodljivega vpliva.<sup>1-3</sup> Zvočni valovi, ki imajo višje frekvence, se v tkivih bolj absorbirajo in ne prodrejo do takih globin, kot valovi nizkih frekvenc.

### Aparature

Osnova UZ aparata je piezoelektrični element, kremenov ali keramični kristal, ki je ključni del UZ sonde. Kristal po stimulaciji z električnim pulzom odda mehansko vibracijo, ki povzroči longitudinalni ultrazvočni val (zvočni žarek), ki potuje skozi zrklo in orbito. Sledi pavza, ki traja nekaj mikrosekund. V tem času odboj, ki se vrača proti sondi ponovno zatrese kristal. Vibracija kristala povzroči električni signal, ki se preko sprejemnika prikaže na ekranu. Proces oddajanja in sprejemanja zvočnega signala se ponavlja tisočkrat v sekundi, kar omogoča »real time« prikaz (Slika 4).



Slika 4: Shema oddajanja in sprejemanja zvočnega signala.

A sken ehografija je enodimenzionalni prikaz odbojev v obliki vertikalnih zobcev. Izraz A sken izhaja iz *amplitude*, ker z A sken metodo analiziramo višino zobcev, ta pa je odvisna od reflektivnosti struktur, ki jih pregledujemo. Metodo je v 70-letih razvil in standardiziral prof. Karl C. Ossoinig.<sup>3</sup> Sonda za standardizirani A sken ima frekvenco 8 MHz. Z njo prikažemo zrklo in orbito.

B sken ehografija prikaže dvodimenzionalni akustični prerez, podobno kot fotografija. Ime je dobila po angleškem pojmu *brightness*, oziroma svetlosti pik na ekranu. Skupki, oziroma zlivanje pik na ekranu ustvarijo sliko, ki predstavlja pregledovano področje. Na tržišču je, za razliko od A sken aparatov, več B sken aparatov različnih proizvajalcev. Eni imajo eno samo sondo, nekateri nudijo uporabo več različnih sond. Razlikujejo se tudi po nekaterih tehničnih lastnostih sonde, pretvornika, procesiranja signalov in ekrana.

Najpogosteje uporabljena sonda za B sken ima frekvenco 10 MHz. Omogoča dober pregled zrkla in orbite.

Sonde frekvenc 20 MHz za zadnji segment zelo natančno prikažejo mrežnico, žilnico, papilo vidnega živca in ožji pas ob skleri. V globlje predele orbite UZ frekvence 20 MHz ne prodre.

Pri vseh zgoraj naštetih sondah je način pregleda očesa kontakten.

Sondo 50 MHz, ki omogoča biomikroskopijo sprednjih očesnih delov, uporabljamo z imerzijo.<sup>4-6</sup>

### ***Indikacije za uz pregled zrkla***

UZ pregled je indiciran pri *motnih* optičnih mediji, neglede na vzrok za slabo preglednost. Najpogosteje je to

hemoftalmus, katarakta, uveitis, pseudofakija s fibrozo lečne kapsule, nezadostna midriaza in poškodbe zrkla. Pri čistih očesnih optičnih medijih z UZ razlikujemo serozni od hemoragičnega odstopa žilnice ter morebiten pridružen odstop mrežnice. Omogoča nam razlikovati med regmatogenim in sekundarnim odstopom mrežnice, tako eksudativnim kot trakcijskim, poda nam tudi informacije o skleri in orbiti. Ehografska slika prikaže stanje mrežnice v makuli v primerih, ko previsni mehur odstopljene mrežnice zakriva preglednost makule. Tabela prikazuje osnovne indikacije za UZ pregled zrkla. Pred pregledom mora ehografist poznati anamnezo in klinično sliko.

Tabela. Indikacije za UZ pregled zrkla (Prirejeno po Frazier, Green<sup>1</sup>)

### **Motni očesni optični mediji**

Sprednji segment

Motnjave roženice

Hifema ali hipopion

Mioza

Katarakta

Pupilarna ali retrolentikularna membrana

Zadnji segment

Krvavitev v steklovino ali v vitrealni prostor, eksudacija v steklovino, degenerativne spremembe steklovine

### **Čisti očesni optični mediji**

Sprednji segment

Okvare šarenice

Lezije ciliarnika

Zadnji segment

Tumorji

Odstop žilnice: serozni - hemoragični



Odstop mrežnice: regmatogeni- sekundarni (eksudativni, trakcijski))

Spremembe vidnega živca

Intrabulbarni tujki, detekcija in lokalizacija

### ***Tehnika pregleda***

Pregled naredimo vtopični anesteziji, običajno preiskovanec leži. Pri bolnikih, ki imajo delno tamponado z zrakom ali plinom, naredimo pregled tudi v sedečem položaju. Le pri podrobni preiskavi otrok, ki slabo, oziroma ne sodelujejo, je potrebna splošna anestezija. Če je le možno, sondo postavimo direktno na zrklo (preko veznice in roženice), kot kontaktni medij uporabljamo 4% metilcelulozo. Pregled preko vek je malo manj zanesljiv, ker je ločljivost UZ slike zaradi oslabitve UZ slabša. Pri pregledu preko vek tudi ne moremo z gotovostjo vedeti, kateri del očesa pregledujemo. Za oceno pooperativnega stanja, ali v primerih, ko edem ali hematom vek onemogoča oftalmoskopijo, je transpalpebralni pregled metoda izbora.

Z A sken sondo pregledamo 8 osnovnih meridianov. Smer preiskovančevega pogleda je vstran od položaja sonde. Če pregledujemo npr. meridian 12, je pogled preiskovanca usmerjen navzgor, sondo postavimo v meridian 6. S sondo v vsakem meridianu drsimo od limbusa do forniksa, tako pregledamo meridian od posteriornega dela zrkla do periferije.

Pri pregledu z B sken sondo tudi pregledano 8 osnovnih meridianov, podobno kot z A skenom. Sondo orientiramo v vsakem meridianu transverzalno (tangencialno na limbus), nato še longitudinalno (pravokotno na limbus). Sledi še

aksialni pristop, kjer sondo položimo na sredino roženice v vertikalnem in horizontalnem položaju.

Za pregled sprednjih očesnih delov je običajno potrebna imerzija.<sup>5</sup>

Če naletimo na patološke spremembe, pregled nadaljujemo s *topografsko, kvantitativno in kinetično ehografijo*, kar je do potankosti izpopolnil prof. Ossoinig.<sup>3,7</sup>

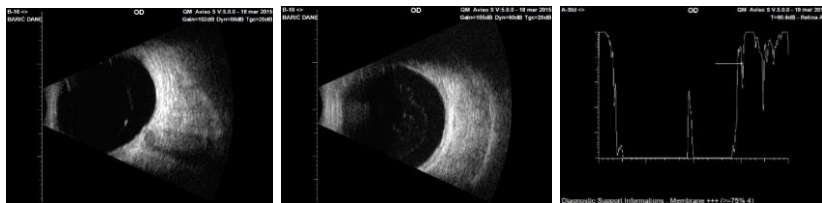
Topografski pregled najlaže naredimo z B skenom. Z njim dobimo podatke o lokaciji in obliki spremembe (lezije) ter o področju, ki ga sprememba obsega. S kvantitativno ehografijo ugotavljamo reflektivnost lezije, njeno notranjo strukturo in oslabitev (atenuacijo) zvoka, ki jo lezija povzroča. Kinetična ehografija prikaže mobilnost in vaskularizacijo.

### ***UZ slike v vitreoretinalni patologiji***

Natančna opredelitev vitreoretinalne spremembe je pomembna zlasti pri motnih očesnih medijih. Ocenjujemo stanje steklovine, posteriorne hialoidee, subvitrealnega prostora, mrežnice, žilnice, sklere in papile vidnega živca.

#### **Steklovina**

Steklovina, ki je pri mladih, zdravih ljudeh prozorna, ultrazvočno ne daje odbojev. Pri starejših ljudeh lahko zasledimo razpršene drobne motnjave, vitreoshizo in posteriorni odstop steklovine (POS). Reflektivnost hialoidee je pri sicer zdravih očeh zelo nizka (Slika 5). Posteriorna hialoidea je lahko v celoti odmaknjena od zadnjega pola, lahko pa se še drži papile vidnega živca, poklopca raztrganine mrežnice ali področja vitreoretinalne adhezije.

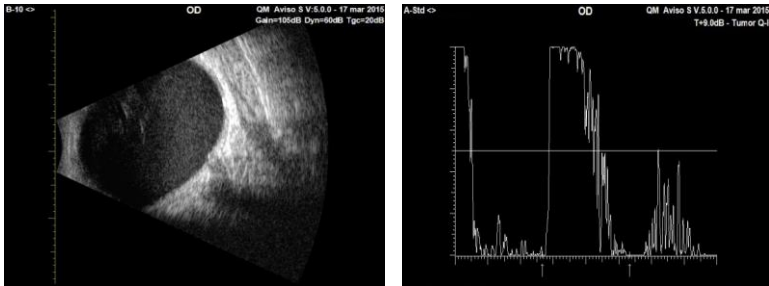


*Slika 5: Odstop steklovine s fiziološkimi motnjavami. Longitudinalni B sken (levo), transverzalni B sken (sredina) prikažeta drobno membrano, A sken (desno) prikaže zobec nizke amplitude.*

Pri ugotavljanju POS sta se UZ in biomikroskopija izkazala za boljši neinvazivni metodi kot OCT, ki je samo v 12% primerov prikazala POS.<sup>8</sup>

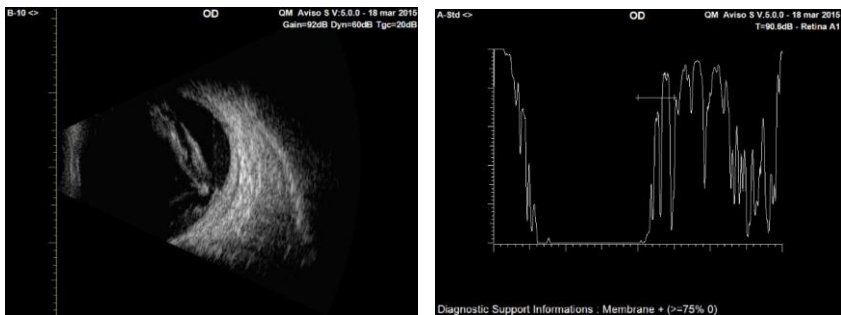
### Hematovitreus

Hematovitreus (HV) je ena najpogostejših indikacij za UZ pregled. Incidenca spontanega hematovitreusa je 7 primerov na 100.000 prebivalcev.<sup>9</sup> HV je posledica ali spremljevalec številnih bolezni ali stanj. Najpogosteje ga srečamo pri proliferativni diabetični retinopatiji, poškodbah, tako topih, kot penetrantnih in odstopu steklovine z ali brez raztrganine mrežnice.<sup>9</sup> Okluzivne žilne bolezni, makroanevrizme, starostna degeneacija rumene pege ter intraokularni tumorji so manj pogosti vzrok za krvavitev v steklovino.<sup>10</sup> Sveža, manjša krvavitev v steklovino se na B skenu pokaže kot pikice ali krajše črte, na A skenu pa kot niz nizko potekajočih zobcev (Slika 6).



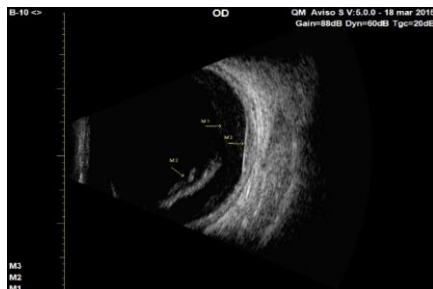
*Slika 6: Hematovitreus. B sken (levo) in A sken (desno).*

Pri gostejši krvavitvi je motnjav na B skenu več, na A skenu pa je gostota in višina zobcev ponavadi višja. Organizirana steklovinska krvavitev tvori večje ploskve in membrane, kar povzroča visoko reflektivnost na A skenu. V takih primerih je razlikovanje med HV in odstopljeno mrežnico težka, še zlasti, če je pridružen POS, kar se pogosto dogaja (Slika 7, 8).



*Slika 7: Hematovitreus. B sken prigaže goste membrane v steklovini in krvavitev v subvitrealni prostor (levo)*

*Slika 8: A sken odboji membran v steklovini (desno).*



*Slika 9: Hematovitrealus. Puščice: M1- subvitrealna krvavitev, M2-gosta preretinalna krvavite, t.i. posteriorna hifema, M3-delno organizirana krvavitev v steklovini.*

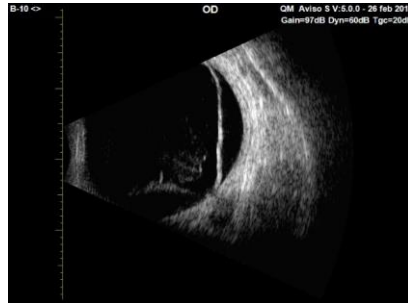### Raztrganine mrežnice

Z UZ je ugotavljanje raztrganin mrežnice bistveno manj zanesljivo kot ugotavljanje odstopa mrežnice. Raziskava, ki je zajela 106 oči s HV, je v 93% primerov pravilno ugotovila odstop mrežnice, raztrganina mrežnice pa je bila pravilno ugotovljena le pri 44% primerov ruptur.<sup>9</sup>

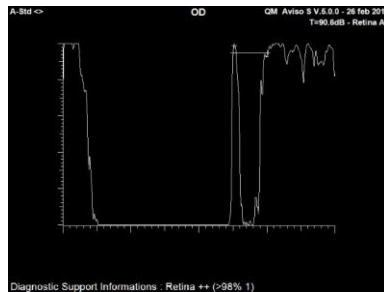
Pri lažno negativnih najdbah so bile rupture majhne. Z UZ je možno najti le velike ali gigantske raztrganine mrežnice, majhnih pa ne.<sup>11-15</sup>

### Regmatogeni odstop mrežnice

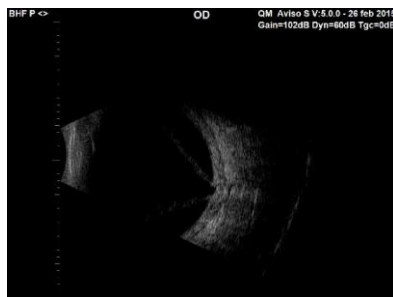Odstop mrežnice se na B skenu pokaže kot izrazita svetla črta, ki je običajno valovita, bolj ali manj premakljiva. Če je odstopila vsa mrežnica, vidimo njen potek od papile vidnega živca do ore serrate (Slika 10,12).<sup>1-3,16,17</sup> Na A skenu odda mrežnica, če jo UZ žarek zadane pravokotno, značilen 100% visok zobec (Slika 11). Če je mrežnica atrofična ali močno nagubana, je linija na B skenu manj izrazita, zobec na A skenu pa lahko nižji.<sup>16</sup>



*Slika 10: Odstop mrežnice. Longitudinalni B sken prikaže nekaj motnjav v steklovinu, membrano, ki poteka od papile do ore serrate.*

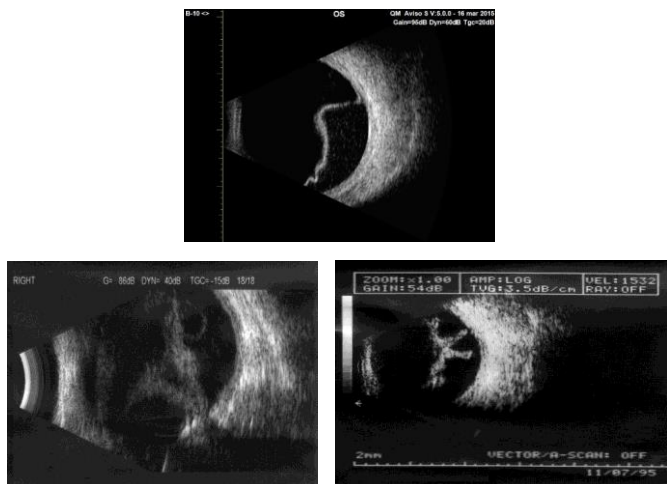


*Slika 11: Odstop mrežnice. A sken prikaže značilen zobec višine 100%.*



*Slika 12: Odstop mrežnice. Prikaz insercije odstopljene mrežnice na papili s sondo 20 MHz, (anteriornega dela odstopljene mrežnice ta tip sonde ne prikaže!).*

Z UZ prikažemo tudi spremembe, ki nastanejo, če odstop mrežnice traja dolgo časa. V subretinalni tekočini se pojavijo drobne motnjave, zaradi proliferativne vitreoretinopatije se oblika odstopljene mrežnice spremeni, mrežnica postane bolj nagubana, lahko se »zlepi« v lijak in povsem izgubi svojo mobilnost. Za dolgo časa trajajoč odstop mrežnice so značilne tudi ciste mrežnice, krvavitve v steklovino in subretinalni prostor ter kalcifikacije v mrežnici in/ali žilnici (Slika. 13).



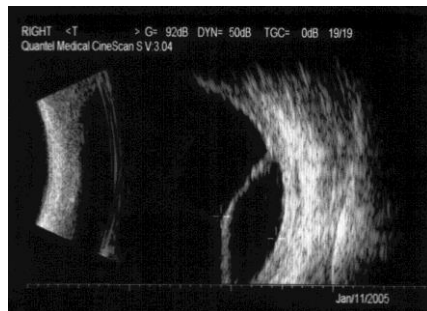
*Slika 13: Dolgo trajajoč odstop mrežnice. Zgoraj motna subretinalna tekočina, spodaj levo longitudinalni B sken z izrazito PVR, ciste mrežnice in kalcifikacijo v žilnici ob papili, desno transverzalni B sken, ki pokaže zlepljene gube mrežnice.*

Pri očeh z motno steklovino je opredelitev stanja mrežnice težja. Lažno pozitivna diagnoza odstopa mrežnice se pojavlja pri 3–4% primerov, lažno negativna pa pri 2-

10%.<sup>18,19</sup> Zavajajoče strukture so predvsem preretinalne membrane in skupki krvi. Največ napačnih diagnoz se pojavlja pri poškodovanih očeh.<sup>19</sup> Kljub izpopolnjenim metodam je v kompleksnih primerih tudi za izkušenega ehografista še vedno težko ali celo nemogoče oceniti stanje mrežnice.

### Odstop žilnice

Odstop žilnice (OŽ) lahko nastane spontano, pogosteje pa je posledica poškodbe ali kirurškega posega. Ehografska slika je dokaj značilna. Na B skenu vidimo v periferiji zrkla gladko, debelo membrano, ki ima obliko kupole (Slika 14).

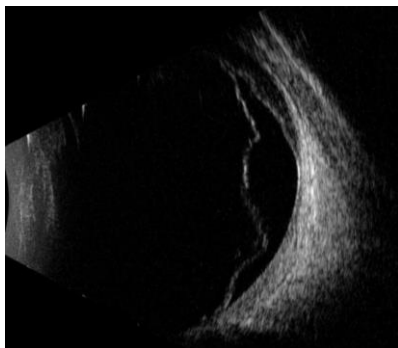

*Slika 14: Lokaliziran odstop žilnice. B sken, prikaže debelo visokoreflektivno membrano.*

Na A skenu je značilen dvojni zobec. Pri zelo visokih buloznih odstopih se bule lahko dotikajo, kar povzroči sliko t.i. »kissing» OŽ.<sup>20</sup> Zelo pogosto odstop žilnice zajame tudi ciliarnik, zato govorimo o ciliohoidalnem odstopu, hemoragičnem ali seroznem. Pod membrano OŽ je pri seroznem odstopu ehografsko prazen prostor, pri hemoragičnem odstopu pa naletimo na odboje nizke



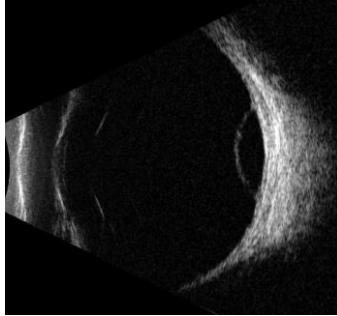
reflektivnosti. Sčasoma se OŽ splitvi, kar lahko spominja na odstop mrežnice. OŽ, ki zajemajo manjše področje in je hemoragičen, lahko spominja na melanom žilnice. Odstopu mrežnice je včasih pridružen odstop žilnice in obratno (slika 15).



*Slika 15: Odstop mrežnice s plitvim odstopom žilnice. Longitudinalni B sken, mrežnico predstavlja membrana, ki poteka od papile proti periferiji, odstop žilnice je pod mrežnico periferno.*

### **Retinoshiza**

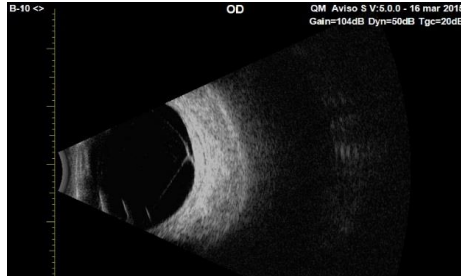
Retinoshiza se najpogosteje pojavlja v perifernem delu temporalnega spodnjega kvadranta, običajno na obeh očesih. Na B skenu izgleda kot tanka, gladka membrana kupolaste oblike (Slika 16). Zobec, ki predstavlja retinoshizo na A skenu doseže višino 100%.



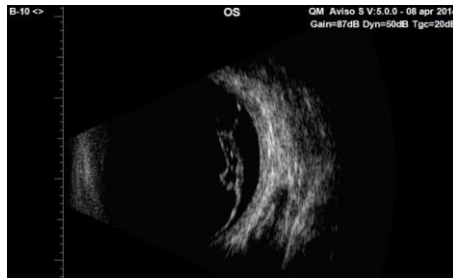
*Slika 16: Retinoshiza. B sken prikaže nežno membrano kupolaste oblike.*

### **Trakcijski odstop**

Trakcijski odstop mrežnice se najpogosteje pojavlja pri proliferativni diabetični retinopatiji. Vnetja različne etiologije tudi lahko povzročajo vitreoretinalno trakcijo in posledično odstop mrežnice. Vitreoretinalne adhezije pogosto nastanejo na področjih proliferativnih preretinalnih membran, običajno ob papili ali ob žilnih lokih. Oblika trakcijskega odstopa mrežnice je konkavna, pri regmatogenih in večjih seroznih odstopih je konveksna. Trakcija dvigne mrežnico od podlage v obliko šotora. Če je trakcij več, oziroma če je področje vitreoretinalne adherence večje, zavzame dvignjena mrežnica obliko plošče.

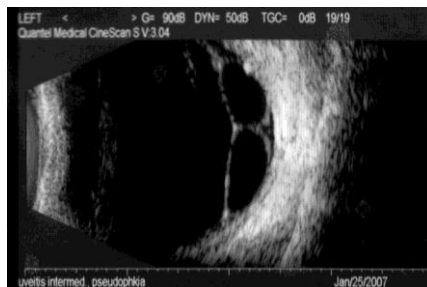

*Slika 17: Trakcijski odstop mrežnice. Transverzalni B sken, minimalen dvig mrežnice v obliki šotora.*



*Slika 18: Trakcijski odstop mrežnice pri proliferativni diabetični retinopatiji. Transverzalni B sken prikaže v obliki plošče dvignjeno mrežnico.*

Podobno UZ sliko, kot pri diabetičnem trakcijskem odstopu, dobimo pri trakcijskem odstopu zaradi uveitisa (Slika 19).



*Slika 19: Trakcijski odstop mrežnice pri bolniku z uveitisom.*

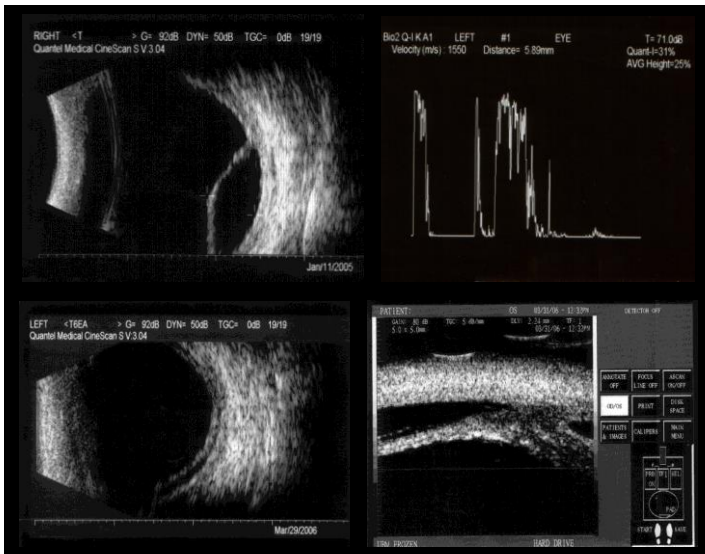
### **Eksudativni odstop mrežnice**

Eksudativni odstop mrežnice srečamo precej redkeje kot regmatogenega. Tekočina pod mrežnico se nabira pri številnih boleznih različnih etiologij. Količina tekočine je lahko zelo majhna, lahko pa je obilna in povzroči bulozni odstop mrežnice. Pri teh odstopih mrežnice prikažemo morebitno zadebelitev žilnice ali sklere. Nenazadnje UZ pomaga opredeliti različne tumorje žilnice.

*Coatsova bolezen in sindrom uvealne efuzije* sta boleznii neznane etiologije. Pri obeh se pojavlja serozni odstop mrežnice.

Pri Coatsovi bolezni z UZ najdemo odstop mrežnice, ki je na začetku bolezni plitev. Pri obsežni in napredovani bolezni je lahko mrežnica zadebeljena in/ali povsem dvignjena. Za Coatsovo bolezen je značilna prisotnost lipidov pod mrežnico, kar prikažemo z UZ pregledom.<sup>21</sup>

Sindrom uvealne efuzije je redka idiopatska bolezen, ki jo lahko zmotno zamenjamo z melanomom žilnice. Ehografsko najdemo različno visok serozni odstop žilnice ki ga spremlja odstop ciliarnika. Slednjega najbolje prikažemo z ultrazvočno biomikroskopijo ob uporabi visokofrekventne sonde (25 ali 50 MHz) ( Slika 20).



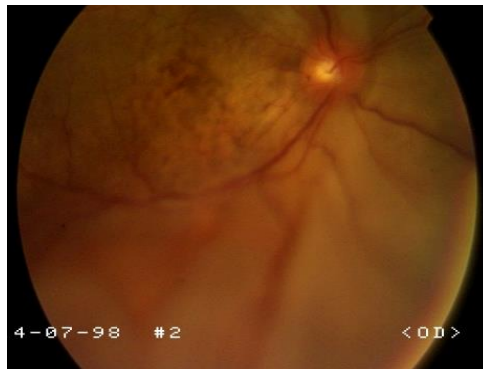Slika 20: Sindrom uvealne efuzije. Zgoraj: levo visok serozni odstop žilnice, B sken, desno A sken. Spodaj levo plitev odstop žilnice po medikamentoznem zdravljenju, desno UBM, ki pokaže ciliohoroidalni odstop.

Serozni odstop različne vnetne etiologije najpogosteje spremlja *posteriorni skleritis*. Z UZ vidimo zadebeljeno zadnjo očesno steno in edem v Tenonovem prostoru. Značilni t.i. »T znak« se prikaže pri zadebelitvi perinevralne sklere. Zadebelitev sklere je različna, lahko je blaga ali zelo izrazita. Obseg zadebelitve se tudi spreminja od difuzne prizadetosti sklere do lokalizirane zadebelitve v obliki nodularnega skleritisa. Pridružen je lahko serozni odstop žilnice in/ali mrežnice. Diferencialna diagnoza posteriornega skleritisa vključuje melanom in hemangiom žilnice, metastatsko infiltracijo v žilnici in sindrom uvealne efuzije.<sup>22</sup>

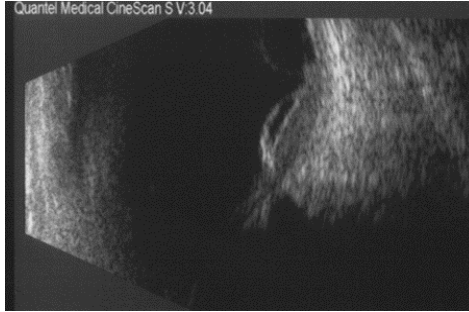Sekundarni odstopi mrežnice so često posledica različnih tumorjev, malignih in benignih.

*Metastaze* v žilnici se najpogosteje pojavijo pri raku dojke ali pljučnem raku, pri drugih rakih jih vidimo redkeje. Metastaza karcinoma pljuč v žilnici je lahko prvi znak bolezni. Metastaza je lahko solitarna, lahko je zasevkov več, pojavijo se v enem ali v obeh očesih. Metastaze v žilnici so ploščate oblike, ponavadi na zadnjem polu. V večini primerov jih spremlja serozni odstop mrežnice, ki je visok in mobilien. Ehografska značilnost je predvsem visoka reflektivnost, ki jo ugotovimo s standardiziranim A skenom (Slika 21 a, 21b, 21c).

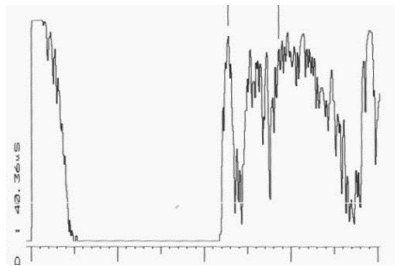
Metastaze v žilnici ehografsko lahko zamenjamo z disciformnimi lezijami, hemangiomom žilnice in večjim nevusom. Pri diagnozi upoštevamo anamnezo, klinično sliko in druge slikovne diagnostične preiskave.



*Slika 21a: Fotografija očesnega ozadja pri bolnici z metastazo raka dojke v žilnici. Obsežen serozni odstop mrežnice v spodnjem delu, na zadnjem polu blede rumeno področje z lisami pigmenta.*



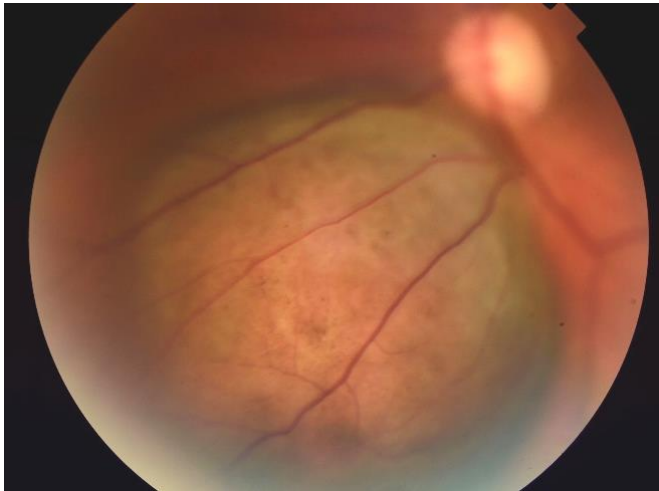
*Slika 21b: Longitudinalni B sken. Serozni odstop mrežnice prekriva zadebeljeno žilnico in se nadaljuje proti periferiji.*



*Slika 21c: A sken makule. Odstop mrežnice (prvi zobec), visokoreflektivni odboji do sklere predstavljajo metastatsko infiltracijo v žilnici.*

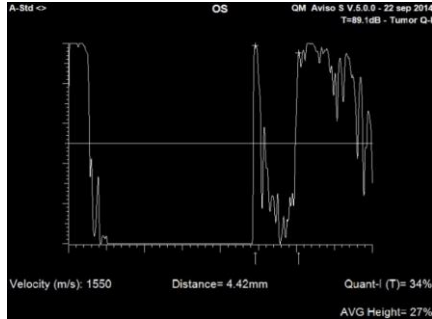
*Melanom žilnice* pogosto spremlja serozen odstop mrežnice. Če je tekočine malo, odstop mrežnice prikažemo le z OCT. Ehografija je pri melanomu žilnice izredno pomembna, tako za diagnozo kot tudi za meritve velikosti, ugotovitev morebitnega ekstraskleralnega širjenja ter za sledenje po konzervativnem zdravljenju. UZ značilnosti melanoma žilnice vključujejo obliko, (značilna je oblika gobe oz. manšetnega gumba), nizko do srednjo reflektivnost,

enakomerno notranjo strukturo in vaskularizacijo (Slika 22a-d).<sup>3</sup> Serozni odstop mrežnice, če je prisoten, se od roba tumorja širi proti spodnji periferiji. Odstop preko vrha tumorja se pojavlja le v redkih primerih. Melanomi pogosto zakrvavijo v steklovino ali v subretinalni prostor. Če je krvavitev gosta, lahko povsem zakrije tumor. Ehografski podatki so izrednega pomena pri izboru terapije. Po obsevanju melanoma je običajno prvi znak regresa prav resorpcija subretinalne tekočine.

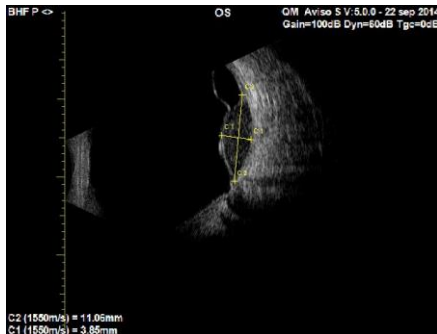


*Slika 22a: Fotografija očesnega ozadja pri jukstapapilarnem melanomu žilnice.*

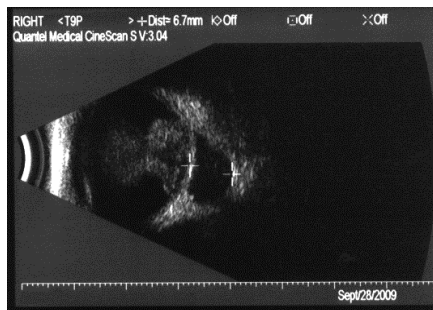




Slika 22b: A sken melanoma žilnice. Nizkoreflektivna lezija enakomerne notranje strukture, debelina lezije je 4,4 mm.



Slika 22c: B sken. Melanom žilnice, ki se dotika papile, periferno je mrežnica serozno dvignjena.



Slika 22d: Velik melanom žilnice gobaste oblike s širjenjem v orbito.

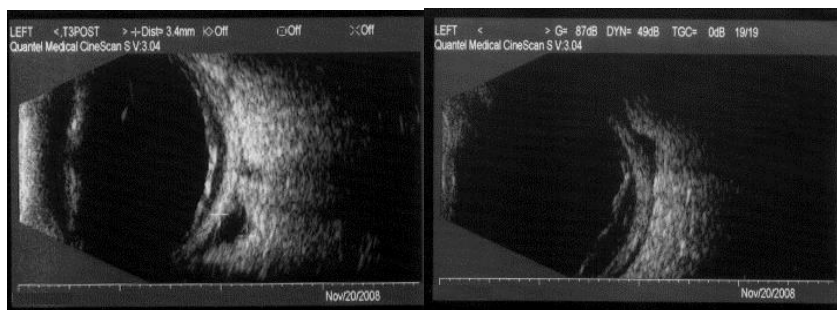
## Hemangiom žilnice

Za hemangiom žilnice je klinično značilna oranžna barva, tumor običajno ni visok, najdemo ga temporalno od papile. Ehografsko je tumor kupolaste oblike, ima značilno visoko reflektivnost in pravilno notranjo strukturo, kar prikaže A sken. Ko postane simptomatski, opazimo serozni odstop mrežnice. Hemangiomi žilnice lahko vsebujejo kalcifikacije. Ehografsko je hemangiom žilnice podoben drugim visokoreflektivnim lezijam, kot so disciformne spremembe, metastaze in nevusi žilnice.

## Retinoblastom

Retinoblastom (RB) je hitro rastoč tumor mrežnice, pri katerem pogosto zasledimo odstop mrežnice. RB lahko raste iz notranjih plasti mrežnice v steklovino (endofitična rast), ali iz zunanjih plasti mrežnice proti žilnici (eksofitična rast). Tumor je pogosto kalcificiran, lahko le na posameznih mestih, lahko pa je kalcificiran v celoti. UZ slika je precej odvisna od prisotnosti in obsega kalcifikacij. Velikost zrkla je pri RB normalna, ali celo večja, za razliko od drugih stanj, ki povzročajo levkokorijo. RB lahko infiltrira vidni živec, vendar tega pri gosti intraokularni kalcifikaciji zaradi fenomena senčenja ni možno prikazati, zato je indicirana dodatna slikovna diagnostika. Pri nekalcificiranih RB je UZ diagnoza precej težja. V diferencialni diagnozi, v odvisnosti od starosti otroka, pomislimo predvsem na retinopatijo nedonošenčkov (ROP), persistentni hiperplastični primarni vitreus, Coatsovo bolezen, toksokariozo, regmatogeni odstop mrežnice, endogeni endoftalmitis in astrocitni hamartom.<sup>24</sup> UZ je v pomoč pri spremljanju po konzervativnem zdravljenju otrok z RB.

Zadebeljeno žilnico s seroznim odstopom mrežnice z UZ ugotavljamo tudi pri *reaktivni limfoidni hiperplaziji* (Slika 23), *limfomu* in nekaterih drugih entitetah. Končno diagnozo postavimo s citološkim pregledom vzorca steklovine, subretinalne tekočine in/ali žilnice.



*Slika 23: Benigna reaktivna limfoidna hiperplazija. B sken prikaz seroznega odstopa mrežnice na zadnjem polu in infiltraciji retroorbitalno.*

## **Zaključek**

Ultrazvočna diagnostika je zanesljiva, neinvazivna in lahko izvedljiva slikovna diagnostična metoda, ki v številnih primerih daje več podatkov kot druge metode.

Ključnega pomena je pri bolniku z odstopom mrežnice, hematovitreusom, proliferativno diabetično retinopatijo in motno steklovino zaradi uveitisa, endoftalmitisa ali travme. Odkar je vitrektomija postala rutinski poseg, je UZ verjetno najnatančnejša metoda za prikaz stanja mrežnice pred, in dostikrat tudi po operaciji. Če so optični mediji prozorni, k

tistemu, kar vidimo z oftalmoskopijo, doda še druge pomembne informacije. Rezultat ehografskega pregleda vpliva na stopnjo nujnosti in izbor zdravljenja, tako operativnega kot konservativnega. Pomembno je poudariti, da je pri številnih primerih natančna in zanesljiva interpretacija ehografske slike možna le ob upoštevanju anamneze in klinične slike ter sodelovanja z vitreoretinalnim kirurgom. Bolnik z vitreoretinalno patologijo sodi v ustanovo, ki ima ehografske in kirurške izkušnje.

### *Zahvala*

Zahvaljujem se ga. Barbari Klemenc za pomoč pri slikovni dokumentaciji.

### *Literatura*

1. Byrne SF, Green RL. Ultrasound of the Eye and Orbit. St. Louis: Mosby-Year Book;1992. p.1-11.
2. Green RL, Byrne SF: Diagnostic Ophthalmic Ultrasound. In: Ryan SJ (ed): Retina, volume I, 4th edition, Philadelphia: Elsevier Mosby; 2006. p. 264-323.
3. Ossoinig KC. Standardized echography: basic principles, clinical applications, and results. *IntOphthalmolClin* 1979;19:127–210.
4. Jalkh AE, Avila MP, El-Markabi H, Trempe CL, Schepens CL. Immersion A- and B-scan ultrasonography. *Arch Ophthalmol* 1984;102:686–90.
5. Pavlin CJ, Sherar MD, Foster FS. Subsurface ultrasound microscopic imaging of the intact eye. *Ophthalmology* 1990;97:244–50.

6. Pavlin CJ, Harasiewicz K, Sherar MD, Foster FS. Clinical use of ultrasound biomicroscopy. *Ophthalmology* 1991;98:287–95.
7. Ossoinig KC. Quantitative echography- the basis of tissue differentiation. *J Clin Ultrasound* 1974; 2:33-46.
8. Kičová N, Bertelmann T, Irle S, Sekundo W, Mennel S. Evaluation of a posterior vitreous detachment: a comparison of biomicroscopy, B-scan ultrasonography and optical coherence tomography to surgical findings with chromodissection. *Acta Ophthalmol* 2012;90:264-8.
9. Rabinowitz R, Yagev R, Shoham A, Lifshitz T. Comparison between clinical and ultrasound findings in patients with vitreous hemorrhage. *Eye (Lond)* 2004;18:253-6.
10. Goff MJ, McDonald HR, Johnson RN, Ai E, Jumper JM, Fu AD. Causes and treatment of vitreous hemorrhage. *Compr Ophthalmol Update* 2006;7:97-111.
11. Kumar A, Verma L, Jha SN, Tewari HG, Khosla PK. Ultrasonic errors in analysis of vitreous haemorrhage. *Indian J Ophthalmol* 1990;38:162–3.
12. Hasenfrantz G. Acute vitreous hemorrhage-possibilities for differential diagnostic, echographic assessment. *Fortschr Ophthalmol* 1990;87:641–5.
13. Katsumi O, Hirose T, Kruger-Leite E, Kozlowski I, Tanino T. Diagnosis and management of massive vitreous hemorrhage caused by retinal tear. *Jpn J Ophthalmol* 1989;33:177–84.
14. Jalkh AE, Jabbour N, Avila MP, Trempe CL, Schepens CL. Ultrasonographic findings in eyes with giant retinal tears and opaque media. *Retina* 1983;3:154–8.
15. DiBernardo C, Blodi B, Byrne SF. Echographic evaluation of retinal tears in patients with spontaneous vitreous hemorrhage. *Arch Ophthalmol* 1992;110:511–4.
16. Blumenkranz MS, Byrne SF. Standardized echography (ultrasonography) for the detection and characterization of retinal detachment. *Ophthalmology* 1982;89:821–31.
17. Coleman DJ, Jack RL. B-Scan Ultrasonography in Diagnosis and Management of Retinal Detachments. *Arch Ophthalmol* 1973;90:29-34.
18. Zakov ZN, Berlin LA, Gutman FA. Ultrasonographic mappings of vitreoretinal abnormalities. *Am J Ophthalmol* 1983;96:622-31.

19. Clemens S, Brosig J, Grenzebach U, Pawlak S. Reliability of retinal examination with ultrasound. In: Hasenfratz G ed. *Ultrasound in Ophthalmology, Proceedings of the 16th SIDUO Congress, Munich, Germany 1996*. Regensburg: S Roderer Verlag;2000:87-93.
20. Byrne SF, Green RL. *Ultrasound of the Eye and Orbit*. St. Louis: Mosby-Year Book;1992:79-83.
21. Haik BG, Smith ME, Ellsworth RM et al. Ultrasonography in the diagnosis of advanced Coats' disease. In: Ossoinig KC ed.: *Ophthalmic Echography*. Dordrecht Dr W Junk;1987. p. 428.
22. McCluskey PJ, Watson PG, Lightman S, Haybittle J, Restori M, Branley M. Posteriorscleritis: clinicalfeatures, systemicassociations, andoutcome in a large seriesofpatients.*Ophthalmology* 1999;106:2380-6.
22. Finger PT, Perry HD, Packer S, Erdey RA, Weisman GD, Sybony PA. Posterior scleritis as an intraocular tumour.*Br J Ophthalmol* 1990;74:121-2.
23. Shields JA, Shields CL. *Intraocular Tumors. An Atlas and Textbook* 2nd ed. Lippincott, Williams and Wilkins: Philadelphia; 2008. p. 128-34.
24. Shields CL, Schoenberg E, Kocher K, Shukla SY, Kaliki S, Shields JA. Lesionssimulating retinoblastoma (pseudoretinoblastoma) in 604 cases: results based on age at presentation.*Ophthalmology* 2013;120:311-6.



***Zahvala***

Bayer d.o.o.

Inspharma d.o.o.

Novartis

Optotek d.o.o.

Pfizer

Unimed Pharma



