



- 13. slovenski oftalmološki kongres z mednarodno udeležbo
20.–22. maj 2021
13th Slovenian Congress of Ophthalmology
with international participation
20th-22nd May 2021
-

- 36. simpozij oftalmologov Slovenije in Hrvaške
36th Symposium of Ophthalmology of Slovenia and Croatia
-

- <http://www.zos2021.si/>

PROGRAM in ZBORNIK POVZETKOV PROGRAMME and BOOK OF ABSTRACTS

— **KRAJ / VENUE**

VIRTUALNI DOGODEK / ONLINE EVENT



SDM je glavni vzrok hudega in ireverzibilnega poslabšanja vida.^{1,2}

Reference: 1. Gupta A, Lam J, Custis P, et al. Implantable miniature telescope (IMT) for vision loss due to end-stage age-related macular degeneration. Cochrane Database Syst Rev. 2018;5. 2. World Health Organization. Blindness and visual impairment prevention. Priority eye diseases. Dostopno na: www.who.int/blindness/causes/priority/en/index1.html. Zadnjič dostopano: 22.10. 2020.

*SDM: starostna degeneracija makule

 **NOVARTIS** | Reimagining Medicine

Novartis Pharma Services Inc., Podružnica v Sloveniji
Verovškova ulica 57, 1000 Ljubljana, telefon: 01/300-75-50



**MOJ
POGLED
NA SVET**

— 13. slovenski
oftalmološki kongres
z mednarodno udeležbo
20.–22. maj 2021
13th Slovenian Congress
of Ophthalmology
with international participation
20th-22nd May 2021

— 36. simpozij
oftalmologov
Slovenije in Hrvaške
36th Symposium
of Ophthalmology
of Slovenia and Croatia

— <http://www.zos2021.si/>

PROGRAM
in ZBORNIK POVZETKOV
PROGRAMME
and BOOK OF ABSTRACTS

KRAJ / VENUE
VIRTUALNI DOGODEK / ONLINE EVENT

Urednici / Editors:

Nataša Vidovič Valentinčič, Barbara Cvenkel

Oblikovanje in računalniška priprava / Design and PTP:

Mat-Format d.o.o.

Založnik / Published by:

Združenje oftalmologov Slovenije / Slovenian Society of Ophthalmology

<http://www.zos2021.si>

Računalniški datotečni program / Computer file program: PDF

Datum objave: 20. 5. 2021 / Published: May 20, 2021

VSEBINA / CONTENTS

Predgovor	8
Foreword	9
Organizacija	10
Organisation	11
Zahvala sponzorjem	12
Acknowledgements	12
Program na prvi pogled	14
Programme at a glance	14
Program s stranmi povzetkov	16
Programme with pages of the abstracts	16
Zbornik povzetkov*	49
Book of Abstracts*	49
Avtorsko kazalo	215
Index of Authors	215

* Strani posameznih povzetkov so navedene v programu, ki se začne na strani 14

* Pages of individual abstracts are given in the programme table, starting on page 14



za zdravljenje neovaskularne (vlažne) oblike starostne degeneracije makule (SDM) pri odraslih¹

SKRAJŠAN POVZETEK GLAVNIH ZNAČILNOSTI ZDRAVILA

Beovu 120 mg/ml raztopina za injiciranje v napolnjeni injekcijski brizgi

▼ Za to zdravilo se izvaja dodatno spremljanje varnosti. Tako bodo hitreje na voljo nove informacije o njegovi varnosti. Zdravstvene delavce naprošamo, da poročajo o katerem koli domnevnem neželenem učinku zdravila. **Kakovostna in količinska sestava:** En ml raztopine za injiciranje vsebuje 120 mg brolucizumaba. Ena napolnjena injekcijska brizga vsebuje 19,8 mg brolucizumaba v 0,165 ml raztopine. Ta količina zadostuje za injiciranje enkratnega odmerka 0,05 ml raztopine, ki vsebuje 6 mg brolucizumaba. **Terapevtske indikacije:** Zdravilo Beovu je indicirano pri odraslih za zdravljenje neovaskularne (vlažne) oblike starostne degeneracije makule (SDM). **Odmerjanje in način uporabe:** Priporočeni odmerek je 6 mg brolucizumaba (0,05 ml raztopine), ki ga bolnik prejme z intravitrealno injiciranjem, in sicer prve 3 odmerke enkrat na 4 tedne (enkrat na mesec), nato zdravnik lahko intervale zdravljenja prilagodi posameznemu bolniku glede na aktivnost bolezni na osnovi ocene ostrine vida in/ali anatomskih parametrov. Aktivnost bolezni je priporočeno oceniti 16 tednov po začetku zdravljenja. Pri bolnikih brez aktivne bolezni velja razmisлити o odmerjanju enkrat na 12 tednov. Pri bolnikih z aktivno boleznijo velja razmisлити o odmerjanju enkrat na 8 tednov. Zdravnik lahko intervale zdravljenja še dodatno prilagodi posameznemu bolniku glede na aktivnost bolezni. Če vizualni in anatomski izidi nakazujejo, da nadaljnje zdravljenje ne vpliva pozitivno na bolnika, je treba z zdravljenjem z zdravilom Beovu prekiniti. **Starostniki:** Pri bolnikih, ki so stari 65 let ali več, prilagajanje odmerjanja ni potrebno. **Okvara ledvic:** Pri bolnikih z okvaro ledvic prilagajanje odmerjanja ni potrebno. **Okvara jeter:** Brolucizumab pri bolnikih z okvaro jeter niso proučevali. Pri bolnikih z okvaro jeter prilagajanje odmerjanja ni potrebno. **Pediatrična populacija:** Varnost in učinkovitost brolucizumaba pri otrocih in mladostnikih, starih manj kot 18 let, nista bili dokazani. Podatkov ni na voljo. **Način uporabe:** Zdravilo Beovu je namenjeno samo za intravitrealno uporabo. Raztopino za injiciranje je treba pred uporabo vizualno pregledati. Postopek intravitrealnega injiciranja je treba opraviti v aseptičnih pogojih, kar vključuje kirurško dezinfekcijo rok, uporabo sterilnih rokavic, sterilnega pokritja in sterilnega očesnega spekulum (ali drugega ustreznega instrumenta). Iz previdnostnih razlogov mora biti na voljo tudi oprema za izvedbo sterilne paracenteze. Pred izvedbo intravitrealnega posega je treba pazljivo preveriti bolnikovo anamnezo glede preobčutljivostnih reakcij. Pred injiciranjem je treba bolniku aplicirati ustrezen anestetik in širokospektralnim lokalnim mikrobicidom razkužiti kožo okrog očesa, veko in površino očesa. Injekcijsko iglo je treba vnesti 3,5 do 4,0 mm posteriorno od limbusa v steklovinski prostor, usmeriti jo je treba proti središču zrka, pri tem po se je treba izogniti horizontalnemu meridianu. Nato se počasi injicira 0,05 ml vsebine. Pri vsakem naslednjem injiciranju je treba uporabiti drugo mesto vboda na beločnici. Takoj po izvedbi intravitrealne injekcije je treba bolnika spremljati glede zvišanja očesnega tlaka. Ustrežno spremljanje lahko vključuje preverjanje parfuzije glave očesnega žilca ali tonometrijo. Na voljo mora biti tudi oprema za izvedbo sterilne paracenteze. Če bi bila ta potrebna, Po prejemu intravitrealne injekcije je treba bolnikovo naročiti, naj brez odlašanja obvestijo zdravnika, če opazijo simptome, ki bi lahko pomenili, da gre za endoftalmitis (na primer bolečine v očesu, rdečina očesa, fotofobija ali zamegljen vid). **Napolnjena injekcijska brizga:** Napolnjena injekcijska brizga je samo za enkratno uporabo. Ena napolnjena injekcijska brizga je namenjena zdravljenju samo enega očesa. Količina zdravila, ki ga vsebuje napolnjena injekcijska brizga (0,165 ml), je večja od priporočenega odmerka (0,05 ml), zato je treba del celotne količine zdravila iz napolnjene injekcijske brizge pred odmerjanjem zavreči. Injiciranje celotnega volumna napolnjene injekcijske brizge bi pomenilo preveliko odmerjanje. Zračne mehurčke je treba skupaj s prejšnjo količino zdravila iztisniti iz brizge s počasnim potiskanjem bata, dokler se rob krivine gumijaste tesnila ne poravnava z oznako za odmerjanje 0,05 ml (kar ustreza 50 µl oziroma 6 mg brolucizumaba). **Kontraindikacije:** Preobčutljivost na učinkovino ali katero koli pomožno snov. Bolniki z aktivno okužbo očesa, okoliščina očesa ali s sumom na okužbo tega predelov. Bolniki z aktivnim intraokularnim vnetjem. **Posebna opozorila in previdnostni ukrepi:** **○** Sledljivost: Z namenom izboljšanja sledljivosti bioloških zdravil je treba jasno zabeležiti ime in številko serije uporabljenega zdravila. **○** Endoftalmitis, intraokularno vnetje, travmatska katarakta, odstop mrežnice, retinalni vaskulitis in/ali retinalna vaskularna okluzija: Tako kot pri drugih intravitrealnih injiciranjih je tudi injiciranje zdravila Beovu povezano z endoftalmitisom, intraokularnim vnetjem, travmatsko katarakto in odstopom mrežnice. Pri aplikaciji zdravila Beovu je vedno treba uporabiti ustrezne aseptične tehnike injiciranja. Pri uporabi zdravila Beovu so tipično ob prisotnem intraokularnem vnetju poročali o retinalnem vaskulitisu in/ali retinalni vaskularni okluziji. Bolnikom, pri katerih se ti dogodki pojavijo, je treba zdravljenje z zdravilom Beovu ukiniti, dogodke pa takoj obravnavati. Bolnikom je treba naročiti, da v primeru simptomov, ki nakazujejo koterceno od zgoraj naštetih dogodkov, to takoj sporočijo. **○** Zvišanje očesnega tlaka: V 30 minutah po intravitrealnem injiciranju zavrtilcev vaskularnega endotelialnega rastičnega dejavnika (VEGF – vascular endothelial growth factor), vključno z brolucizumabom, so opažali prehodno zvišanje očesnega tlaka. Posebno previdnost je potrebna pri bolnikih s slabo urejenim glavkomom (dokler je očesni tlak ≥ 30 mmHg, zdravilo Beovu ne smete injicirati). Tako očesni tlak kot tudi parfuzijo glave očesnega žilca je treba spremljati in ustrezno obravnavati. **○** Objektivnost zdravljenja: Varnosti in učinkovitosti hkratnega zdravljenja obeh oči z brolucizumabom niso proučevali. **○** Imunogenost: Ker gre za terapevtski protein, obstaja pri brolucizumabu možnost imunogenosti. Bolnikom je treba naročiti, naj obvestijo zdravnika, če opazijo simptome, kot so bolečine v očesu ali povečano neugodje v očesu, čedalje izrazitejša rdečina očesa, zamegljen vid ali poslabšanje vida, povečano število drobnih delcev v vidnem polju ali povečana občutljivost na svetlobo. **○** Sočasna uporaba drugih zdravil, ki delujejo proti VEGF: Podatki o sočasni uporabi zdravila Beovu z drugimi zdravili, ki delujejo proti VEGF, na istem očesu ni na voljo. Brolucizumaba se ne sme aplicirati sočasno z drugimi zdravili, ki delujejo proti VEGF (sistemskimi ali očesnimi). **○** Odlog zdravljenja: Pri intravitrealnih zavrtilcih VEGF je treba apliciranje odmerka odložiti vsaj do naslednjega dogovorjenega datuma za zdravljenje v naslednjih primerih: poslabšanje najboljšo korigirane vidne ostrine za ≥ 30 črk v primerjavi z zadnjim določanjem ostrine vida; raztrganje mrežnice; krvavitve pod mrežnico, ki zajema centar fovee, ali če velikost krvavitve obsega $\geq 50\%$ celotne prizadete površine; izvedena ali načrtovana intraokularna operacija v predhodnih ali sledečih 28 dneh. **○** Raztrganje pigmentnega epitelia mrežnice: Dejavniki tveganja, ki so povezani z nastankom raztrganja pigmentnega epitelia mrežnice po uporabi zavrtilcev VEGF pri zdravljenju vlažne oblike SDM, vključujejo obsežen in/ali visok odstop pigmentnega epitelia mrežnice. Pri uvajanju brolucizumaba bolnikom z navedenimi dejavniki tveganja za raztrganje pigmentnega epitelia mrežnice je potrebna previdnost. **○** Regmatogeni odstop mrežnice ali foramen makule: Zdravljenje je treba prekiniti pri osehah z regmatogenim odstopom mrežnice ali foramen makule 3. ali 4. stopnje. **○** Sistemski učinki po intravitrealni uporabi: Poročali so o sistemskih neželenih dogodkih, med drugim o ne-očesnih krvavitvah in arterijskih tromboemboličnih dogodkih, do katerih je prišlo po intravitrealnem injiciranju zavrtilcev VEGF in obstaja teoretično tveganje, da so povezani z zaviranjem VEGF. O varnosti zdravljenja bolnikov, ki imajo starostno degeneracijo makule in anamnezo možganske kapi, prehodnega ishemičnega napada ali miokardnega infarkta v zadnjih 3 mesecih, je na voljo le malo podatkov. Pri zdravljenju takih bolnikov je potrebna previdnost. **○** Vsebnost natrija: To zdravilo vsebuje manj kot 1 mmol natrija (23 mg) na odmerek, kar v bistvu pomeni 'brez natrija'. **Medsebojno delovanje z drugimi zdravili in druge oblike interakcij:** Studij medsebojnega delovanja niso izvedli. **Nosečnost:** Ženske v rodni dobi morajo uporabljati učinkovito kontracepcijo v času zdravljenja z brolucizumabom in še najmanj en mesec po prejemu zadnjega odmerka. Brolucizumab ne sme uporabljati med nosečnostjo, razen če je možna korist večja od možne nevarnosti za plod. **Dojjenje:** Uporaba brolucizumaba ni priporočena v času dojenja, z dojenjem pa ženska ne sme začeti še najmanj en mesec po prejemu zadnjega odmerka. Odločiti se je treba med prenehanjem dojenja in prekinitvijo zdravljenja z brolucizumabom, pri čemer je treba pretehtati prednosti dojenja za otroka in prednosti zdravljenja za mater. **Plodnost:** Na osnovi mehanizma delovanja zavrtilcev VEGF obstaja možnost škodljivega vpliva na sposobnost razmnoževanja pri ženskah in na razvoj zarodka in ploda. **Vpliv na sposobnost vožnje in upravljanja strojev:** Zdravilo Beovu ima blag vpliv na sposobnost vožnje in upravljanja strojev zaradi možnih začasnih motenosti vida. Bolniki ne smejo voziti ali upravljati strojev, dokler se njihova funkcija vida ne obnovi v zadostni meri. **Neželeni učinki:** Najpogostejše so poročali o zmanjšani vidni ostrini (7,3%), katarakti (7,0%), veznični krvavitvi (6,3%) in motnjah v steklovinu (5,1%). Najresnejši neželeni učinki so bili slepota (0,8%), endoftalmitis (0,7%), zapora mrežnice arterije (0,8%) in odstop mrežnice (0,7%). Pogosti: preobčutljivost (vključno z urtikarijo, izpuščajem, srbenjem in eritemom), zmanjšana vidna ostrina, mrežnična krvavitev, uveitis, iritis, odstop steklovine, raztrganje mrežnice, katarakta, veznična krvavitev, motnje v steklovinu, bolečine v očesu, zvisan očesni tlak, konjunktivitis, raztrganje pigmentnega epitelia mrežnice, zamegljen vid, abrazija rožnice, točkasti keratitis. Občasni: slepota, endoftalmitis, zapora mrežnice arterije, odstop mrežnice, veznična hiperemija, močnejše solzenje, neprijeten občutek v očesu, odstop pigmentnega epitelia mrežnice, vitritis, vnetje srednjega prekata, indolcitis, zamotnivet vsebine srednjega prekata, edem rožnice, krvavitev v steklovinu. Neznana pogostnost: retinalna vaskularna okluzija, retinalni vaskulitis. **Preveliko odmerjanje:** lahko zvisi očesni tlak. Zato je v tem primeru treba spremljati očesni tlak in začeti z ustreznim zdravljenjem, če je to po presoji zdravnika potrebno. **Imetnik dovoljenja za promet z zdravilom:** Novartis Europharm Limited, Vista Building, Elm Park, Merrion Road, Dublin 4, Irsko. **Način in režim predpisovanja in izdaje zdravila:** ZZ. **Pred predpisovanjem preberite celoten Povzetek glavnih značilnosti zdravila.**

Reference: 1. Povzetek glavnih značilnosti zdravila Beovu, september 2020

- 13. slovenski oftalmološki kongres z mednarodno udeležbo
20.–22. maj 2021
13th Slovenian Congress of Ophthalmology with international participation
20th-22nd May 2021
-

- 36. simpozij oftalmologov Slovenije in Hrvaške
36th Symposium of Ophthalmology of Slovenia and Croatia
-

- <http://www.zos2021.si/>

PROGRAM PROGRAMME

KRAJ / VENUE
VIRTUALNI DOGODEK / ONLINE EVENT

Spoštovane kolegice in kolegi, dragi gostje!



V letošnjem letu se srečujemo kar preko spletne platforme, prvič torej povsem drugače kot sicer. Čeprav se zavedamo, da gre za zahtevno improvizacijo pozitivnih izkušenj naših srečevanj pa tudi za novosti, ki jih vsako srečanje prinese, smo se po tehtnem premisleku vendarle odločili, da bomo “preizkusili” moderno različico. V danih okoliščinah je namreč spletna platforma edini sprejemljiv medij za izvedbo strokovnih srečanj, tudi kongresnih.



Čeprav se tokrat ne bomo pozdravili v živo, nas veseli, da ste se odzvali v tako velikem številu. Prispevkov je zelo veliko, kar preprosto pomeni, da je zanimanje ne le po izmenjavi strokovnih vsebin, ampak tudi po druženju, četudi le spletnem, zelo veliko. Letos so se nam ponovno pridružili hrvaški kolegi, ki bodo tudi tokrat dejavno sodelovali s strokovnimi vsebinami. To nas še posebej veseli, saj je v teh spletnih časih nemalokrat težko ohranjati sicer nekoč samoumevne stike in povezave. Prav tako z veseljem pozdravljamo tudi medicinske sestre, ki so se nam letos ponovno pridružile s svojim strokovnim programom.

V letošnjem kongresnem programu smo poskušali oftalmološke teme kot vselej zajeti čim bolj celovito, aktualnost letošnjega strokovnega srečanja pa je zaznamovala tudi obravnava nove koronavirusne bolezni.

Zahvaljujemo se vsem vabljenim predavateljem, ki so se odzvali na naše povabilo in tako izkazali pripravljenost, da delijo svoje znanje in izkušnje. Hvala tudi specialistkama za uveitis iz Utrechta na Nizozemskem, ki nam bosta v obliki spletne šole približali problematiko resne očesne bolezni – uveitisa.

Letošnja novost je “tekmovalni program” naših mlajših kolegov specializantov, ki ga pozdravljamo z velikim navdušenjem. Zanima nas, kako se bo iztekel, in hkrati upamo, da se bo v naslednjih letih ohranilo presenetljivo veliko zanimanje za sodelovanje.

Za konec iskrena hvala vsem sodelujočim. Resnično se veselimo tokratnega srečanja in držimo pesti, da bo naslednje potekalo v živo!

Predsednica Združenja oftalmologov Slovenije
doc. dr. Nataša Vidović Valentinič, dr. med.

Predstojnica Očesne klinike, UKC Ljubljana
prof. dr. Mojca Globočnik Petrovič, dr. med.

Dear colleagues, dear guests!



This year we are meeting through an online platform for the first time, this experience will be completely different from the usual one. Although aware that it is a demanding improvisation on the positive experiences of our meetings, as well as the novelties that each such meeting brings, we decided to “try out” the modern version after careful consideration. In given circumstances, the online platform is the only acceptable medium for professional meetings, including congresses.



We are glad that despite the fact that our meeting will not be live, you responded in such large numbers. A lot of papers have been submitted, which simply means the interest not only in sharing professional content, but also in socializing, even if only online, is very high. This year we are again joined by our Croatian colleagues who will once more actively cooperate with their professional content. This makes us especially happy, because in these online times it is often difficult to stay in contact, an asset that had previously been taken for granted. We are also happy to welcome the nurses who are joining us again this year with their professional program.

In this year’s congress program, we have tried to cover ophthalmological topics comprehensively, and the relevance of this year’s meeting was also heightened by a discussion on the new coronavirus disease.

We thank all the invited speakers who accepted our invitation and thus showed willingness to share their knowledge and experience. Our thanks also goes to the uveitis specialists from Utrecht in the Netherlands, who will bring us closer to the problem of uveitis in the form of an online school.

This year’s new addition is the “competition program” of our young residents, a special feature that we welcome with great enthusiasm. We are interested in how it will turn out, and hope that such a surprisingly high level of interest will be maintained in the forthcoming years.

We cordially thank all the participants. We are really looking forward to meeting you and hope the next meeting takes place live!

Sincerely,

President of the Slovenian
Ophthalmological Society

Assist. Prof. Nataša Vidović Valentinčič, MD, PhD

Head of the Department of Ophthalmology,
UMC Ljubljana

Prof. Mojca Globočnik Petrovič, MD, PhD

ORGANIZACIJA

KRAJ KONGRESA

Virtualni dogodek

PRIREDITELJI

Združenje Oftalmologov Slovenije
Očesna klinika, Univerzitetni klinični center Ljubljana

ZNANSTVENI SEKRETARIAT

Nataša Vidovič Valentinčič
Barbara Cvenkel

KONGRESNI SEKRETARIAT

Alenka Kregar
CANKARJEV DOM, kulturni in kongresni center

VABLJENI PREDAVATELJI

Bruce Allan, Velika Britanija
Kajo Bučan, Hrvaška
Gabor Hollo, Madžarska
Tomislav Jukić, Hrvaška
Michel Michaelides, Velika Britanija
Nenad Vukojević, Hrvaška

ORGANIZACIJSKI ODBOR

Nataša Vidovič Valentinčič, predsednica

Mojca Globočnik Petrovič
Barbara Cvenkel
Rok Grčar
Helena Haskaj
Marko Hawlina
Polona Jaki Mekjavić
Tomislav Jukić
Dušica Pahor
Peter Preskar
Manca Tekavčič Pompe

PROGRAMSKI ODBOR

Mojca Globočnik Petrovič, predsednica

Satar Baghrizabehi, Murska Sobota
Kajo Bučan, Hrvaška
Barbara Cvenkel, Ljubljana
Stanka Godina, Izola
Tomaž Gračner, Maribor
Bogdan Gregorčič, Nova Gorica
Marko Hawlina, Ljubljana
Polona Jaki Mekjavić, Ljubljana
Tomislav Jukić, Hrvaška
Dragica Kosec, Ljubljana
Cvetka Oberč, Novo Mesto
Dušica Pahor, Maribor
Vladimi Pfeifer, Ljubljana
Peter Preskar, Novo Mesto
Manca Tekavčič Pompe, Ljubljana
Nataša Vidovič Valentinčič, Ljubljana
Marko Vrhovec, Celje
Nenad Vukojević, Hrvaška

ORGANISATION

CONGRESS VENUE

Online event

ORGANISERS

Slovenian Society of Ophthalmology
Department of Ophthalmology, University Medical
Centre Ljubljana

SCIENTIFIC SECRETARIAT

Nataša Vidovič Valentinčič
Barbara Cvenkel

CONGRESS SECRETARIAT

CANKARJEV DOM, Cultural and Congress Centre
Mrs. Alenka Kregar

INVITED SPEAKERS

Bruce Allan, United Kingdom
Kajo Bučan, Croatia
Gabor Hollo, Hungary
Tomislav Jukić, Croatia
Michel Michaelides, United Kingdom
Nenad Vukojević, Croatia

ORGANISING COMMITTEE

Nataša Vidovič Valentinčič, president

Mojca Globočnik Petrovič
Barbara Cvenkel
Rok Grčar
Helena Haskaj
Marko Hawlina
Polona Jaki Mekjavić
Tomislav Jukić
Dušica Pahor
Peter Preskar
Manca Tekavčič Pompe

PROGRAMME COMMITTEE

Mojca Globočnik Petrovič, president

Satar Baghrizabehi, Murska Sobota
Kajo Bučan, Croatia
Barbara Cvenkel, Ljubljana
Stanka Godina, Izola
Tomaž Gračner, Maribor
Bogdan Gregorčič, Nova Gorica
Marko Hawlina, Ljubljana
Polona Jaki Mekjavić, Ljubljana
Tomislav Jukić, Croatia
Dragica Kosec, Ljubljana
Cvetka Oberč, Novo Mesto
Dušica Pahor, Maribor
Vladimi Pfeifer, Ljubljana
Peter Preskar, Novo Mesto
Manca Tekavčič Pompe, Ljubljana
Nataša Vidovič Valentinčič, Ljubljana
Marko Vrhovec, Celje
Nenad Vukojević, Croatia

ZAHVALA / ACKNOWLEDGEMENTS

Organizacijski odbor se zahvaljuje pokroviteljem / The Organising Committee is deeply appreciative of the sponsorship generously provided by the following industry sponsors:


GENERALNI POKROVITELJ / MAIN SPONSOR



ZLATI POKROVITELJI / GOLDEN SPONSORS



SREBRNI POKROVITELJI / SILVER SPONSORS



BRONASTI POKROVITELJ / BRONZE SPONSOR



PROGRAM NA PRVI POGLED PROGRAMME AT A GLANCE

ČETRTEK, 20. 5. 2021

THURSDAY, 20TH MAY 2021

13.35	Vklop na platformo kongresa / Join the the congress through the platform
13:50–14:00	Uvodni pozdrav / Introductory words
14.00–16.00	UVEITIČNI TEČAJ / UVEITIC COURSE
16:15–18:53	SPECIALIZANTI, TEKMOVALNI PROGRAM / RESIDENTS COMPETITION SECTION
16:15–17:19	SPECIALIZANTI – PREDSTAVITVE PRIMEROV, 1. DEL / RESIDENTS – CASE REPORTS, PART 1
17:29–17:39	Odmor / Break
17:39–18:33	SPECIALIZANTI – PREDSTAVITVE PRIMEROV, 2. DEL / RESIDENTS – CASE REPORTS, PART 2
18:43–18:53	RAZGLASITEV ZMAGOVALCA / WINNER ANNOUNCEMENT

PETEK, 21. 5. 2021

FRIDAY, 21ST MAY 2021

8:00–8:10	Uradna otvoritev / Formal opening
8:10–11:05	SEKCIJA MEDICINSKIH SESTER IN ZDRAVSTVENIH TEHNIKOV V OFTALMOLOGIJI / SECTION OF NURSES AND MEDICAL TECHNICIANS IN OPHTHALMOLOGY
8:10–9:45	MREŽNICA I / RETINA I
8:10–8:25	THE INTERRELATIONSHIP OF RISK FACTORS FOR THE DEVELOPMENT OF AMD Vabljen predavatelj ZOS / Invited speaker by ZOS
Kajo Bučan	
09:45–09:55	Odmor / Break
09:55–11:29	MREŽNICA / RETINA II
12:14–13:35	HEREDITARNE OČESNE BOLEZNI IN MREŽNIČNE DISTROFIJE / HEREDITARY OCULAR DISEASES AND RETINAL DYSTROPHIES
12:14–12:29	UPDATE ON GENETIC THERAPIES FOR INHERITED RETINAL DISEASES Vabljen predavatelj ZOS / Invited speaker by ZOS Michel Michaelides
13:49–14:34	NEUROOFTALMOLOGIJA / NEUROOPHTHALMOLOGY
11:22–12:14	Kosilo / Lunch break Satelitski simpozij Novartis / Satellite symposium Novartis BROLUCIZUMAB V KLINIČNI PRAKSI / BROLUCIZUMAB IN CLINICAL PRACTICE
13:49–14:34	NEUROOFTALMOLOGIJA / NEUROOPHTHALMOLOGY
14:34–15:33	ZUNANJI OČESNI DELI, ORBITA, OKULOPLASTIKA / EXTRAOCULAR STRUCTURES, ORBIT, OCULOPLASTIC SURGERY

15:33–15:59	Odmor / Break Druženje z sponzorji / Sponsor chat
15:59–17:03	PEDIATRIČNA OFTALMOLOGIJA / PEDIATRIC OPHTHALMOLOGY
17:03–17:55	ORTOPTIKA IN PLEOPTIKA / ORTHOPTICS AND PLEOPTICS
17:55–18:05	Odmor / Break
18:05–19:56	ROŽENICA / CORNEA
18:05–18:20	NEW TECHNIQUES IN CORNEAL TRANSPLANTATION Vabljeno predavanje ZOS / Invited speaker by ZOS Allan Bruce

SOBOTA, 22. 5. 2021

SATURDAY, 22ND MAY 2021

8:00–09:45	GLAVKOM / GLAUCOMA
8:00–8:15	OCT ANGIOGRAPHY FOR GLAUCOMA PROGRESSION Vabljeno predavanje ZOS / Invited speaker by ZOS Gabor Hollo
9:35–9:45	Odmor / Break
9:45–9:55	Druženje s sponzorji / Sponsor chat
09:55–11:17	KATARAKTA IN REFRAKTIVNA KIRURGIJA / CATARACT AND REFRACTIVE SURGERY
11:17–12:43	VITREORETINALNA KIRURGIJA / VITREORETINAL SURGERY
11:17–11:32	PEDIATRIC RETINAL DETACHMENT – OUR EXPERIENCE Vabljeno predavanje ZOS / Invited speaker by ZOS Tomislav Jukić
12:43–13:28	Odmor za kosilo / Lunch break Satelitski simpozij AbbVie / Satellite symposium AbbVie
13:28–14:32	UVEITIS / UVEITIS
13:28–13:43	RETINAL COMPLICATIONS TO SYSTEMIC LUPUS ERYTHEMATOSUS – THE SAME DISEASE AND VARIOUS OPHTHALMIC STORIES Vabljeno predavanje ZOS / Invited speaker by ZOS Nenad Vukojević, Tomislav Jukić, Ante Vukojević
14:32–14.45	Zaključek / Closing

PROGRAM S STRANMI POVZETKOV

PROGRAMME WITH PAGES OF THE ABSTRACTS

Stran / Page

ČETRTEK, 20. 5. 2021

THURSDAY, 20TH MAY 2021

13.35	Vklop na platformo kongresa Join the congress through the platform	
13:50–14:00	Uvodni pozdrav / Introductory words	
14.00–16.00	UVEITIČNI TEČAJ / UVEITIC COURSE	
14:00–14:05	INTRODUCTION Nataša Vidović Valentinčič	
14:05–14:40	DIAGNOSIS AND MANAGEMENT OF UVEITIS Joke de Boer	
14:40–14:50	Razprava / Discussion	
14:50–15:25	CASE PRESENTATIONS ABOUT SPECIAL UVEITIS SUBJECTS Ninette ten Dam-van Loon	
15:25–15:35	Razprava / Discussion	
15:35–15:50	OPERACIJE KATARAKTE PRI UVEITISU CATARACT SURGERY IN UVEITIC EYES Nataša Vidović Valentinčič	
15:50–16:00	Razprava / Discussion	
16:00–16:15	Odmor / Break	
16:15–18:53	SPECIALIZANTI, TEKMOVALNI PROGRAM MEDICAL INTERNS COMPETITION SECTION Moderatorji / Moderators: Mojca Globočnik Petrovič, Polona Jaki Mekjavič, Dušica Pahor, Nataša Vidović Valentinčič, Barbara Cvenkel, Tomislav Jukić, Helena Haskaj, Rok Grčar, Peter Preskar	50
16:15–17:19	SPECIALIZANTI – PREDSTAVITVE PRIMEROV, 1. DEL RESIDENTS – CASE REPORTS, PART 1 PERIPAPILARNA NEOVASKULARIZACIJA V POVEZAVI Z IDIOPATSKO INTRAKRANIALNO HIPERTENZIJO: PREDSTAVITEV PRIMERA PERIPAPILLARY NEOVASCULARIZATION SECONDARY TO IDIOPATHIC INTRACRANIAL HYPERTENSION: A CASE REPORT <u>Veronika Blažič</u> , Ana Pajtler Rošar, Marko Hawlina, Ana Fakin	51
	KONJUNKTIVALNA CISTA ORBITE PO ENUKLEACIJI OČESA CONJUNCTIVAL ORBITAL CYST AFTER ENUCLEATION OF THE EYE <u>Barbara Crnjac</u> , Tomaž Gračner, Tomislav Šarenac	52
	HORNER IN EAGLE HORNER AND EAGLE <u>Ana Cvetko</u> , Nenad Kljaić, Dušica Pahor, Boštjan Lanišnik, Matjaž Voršič	53

KLINIČNI PRISTOP IN OBLADOVANJE PRIMERA GLAUCOMA S TOKSIČNO ALERGIJSKO REAKCIJO: POROČILO O PRIMERU CLINICAL APPROACH AND MANAGEMENT OF GLAUCOMA CASE WITH TOXIC ALLERGIC REACTION: A CASE REPORT <u>L. Kojundžič</u> , <u>S. Jandroković</u> , <u>I. Škergo</u>	54
DEKLICA Z OBOJESTRANSKIM KOLOBOMOM VIDNEGA ŽIVCA IN SEROZNIM DVIGOM MAKULE PATIENT WITH BILATERAL OPTIC DISC COLOBOMA AND SEROUS RETINAL DETACHMENT OF THE MACULA <u>Fran Drnovšek</u> , <u>Manca Tekavčič Pompe</u> , <u>Špela Markelj</u> , <u>Marko Šulak</u>	55
7-LETNO SPREMLJANJE IN ZDRAVLJENJE BOLNIKA Z ENOSTRANSKO RADIACIJSKO RETINOPATIJO A 7-YEAR FOLLOW-UP OF A PATIENT WITH UNILATERAL RADIATION RETINOPATHY <u>Tanja Erlih</u> , <u>Katarina Petelin</u>	56
ENDOGENI ENDOFTALMITIS Z RETINALNO NEKROZO ENDOGENOUS ENDOPHTHALMITIS WITH RETINAL NECROSIS <u>Boža Gorenjak de Souza</u> , <u>Xhevat Lumi</u>	57
OČESNI SIFILIS KOT EDINA MANIFESTACIJA OKUŽBE OCULAR SYPHILIS AS THE ONLY MANIFESTATION OF THE INFECTION <u>Marja Hlača</u> , <u>Nataša Vidovič Valentinčič</u> , <u>Mojca Urbančič</u> , <u>Andreja Murnik Rauh</u> , <u>Darja Dobovšek Divjak</u>	58
„WHITE EYED“ BLOWOUT FRACTURE (WEBOF) <u>Martina Liović Milec</u> , <u>Nenad Vukojević</u> , <u>Jelena Juri Mandić</u>	59
MREŽNIČNE SPREMEMBE KOT BIOMARKER POMANJKANJA VITAMINA A RETINAL FINDINGS AS A BIOMARKER OF VITAMIN A DEFICIENCY <u>Kristina Jevnikar</u> , <u>Maja Šuštar</u> , <u>Nada Rotovnik Kozjek</u> , <u>Špela Markelj</u> , <u>Marko Hawlina</u> , <u>Ana Fakin</u>	60
„INTRAOCULAR AMILOIDOSIS“ <u>Ivana Jonjić</u> , <u>Nenad Vukojević</u> , <u>Tomislav Jukić</u>	61
INFLUENCE OF DRY EYE DISEASE ON EPITHELIAL MAPPING AND CORNEAL PARAMETERS <u>Aida Kasumović</u> , <u>Iva Krolo</u> , <u>Ivana Radman</u> , <u>Maria Radman</u> , <u>Josipa Paić</u> , <u>Ines Doko Vajdić</u> , <u>Zoran Vatavuk</u>	62
REPOPULACIJA ENDOTELNIH CELIC V CENTRALNEM DELU ROŽENICE PO ENDOTELNI KERATOPLASTIKI Z DESCEMETOVO MEMBRANO S SKORAJ POPOLNIM Odstopom PRESADKA CENTRAL ENDOTHELIAL CELLS REPOPULATION AFTER DESCEMET MEMBRANE ENDOTHELIAL KERATOPLASTY WITH ALMOST COMPLETE GRAFT DETACHMENT <u>Pia Klobučar</u> , <u>Špela Štunf Pukl</u>	63
NEOVASKULARNI GLAVKOM PRI BOLNICI S SLADKORNO BOLEZNIJO PO OPERACIJI SIVE MRENE – KLINIČNI PRIMER NEOVASCULAR GLAUCOMA IN A PATIENT WITH DIABETES AFTER CATARACT SURGERY – A CASE REPORT <u>Nina Čufer</u> , <u>Barbara Cvenkel</u>	64

PREHODNA KORTIKALNA SLEPOTA KOT POSLEDICA S SEPSO
INDUCIRANEGA PRES SINDROMA
TRANSIENT CORTICAL BLINDNESS IN SEPSIS-INDUCED PRES SYNDROME
Petra Kokot, Nenad Kljaić, Dušica Pahor, Miloš Djordjević 65

ZDRAVLJENJE VERNALNEGA KERATOKONJUKTIVITISA S SUPRATARZALNO
INJEKCIJO KORTIKOSTEROIDA
TREATMENT OF VERNAL KERATOCONJUNCTIVITIS WITH SUPRATARSAL
CORTICOSTEROID INJECTION
Nina Krhlikar, Manca Tekavčič Pompe, Špela Markelj 66

DESETLETNO SPREMLJANJE PO TEKTONSKI PENETRANTNI
KERATOPLASTIKI PRI BOLNIKU S PERFORIRANIM ROŽENIČNIM ULKUSUM
POVZROČENIM Z BAKTERIJO PSEUDOMONAS AERUGINOSA
TEN-YEAR FOLLOW-UP AFTER TECTONIC PENETRATING KERATOPLASTY
DUE TO CORNEAL ULCER PERFORATION SECONDARY TO PSEUDOMONAS
AERUGINOSA KERATITIS
Luka Lapajne, Petra Schollmayer 67

DIAGNOSTICIRANJE GLAVKOMA: IZZIV V VSAKODNEVNI PRAKSI
DIAGNOSING GLAUCOMA: CHALLENGE IN EVERYDAY PRACTICE
Marija Ilievska Georgiev, Špela Gerjevič 68

17:19–17:29 **Razprava / Discussion**

17:29–17:39 **Odmor / Break**

17:39–18:33 **SPECIALIZANTI – PREDSTAVITVE PRIMEROV, 2. DEL**
RESIDENTS – CASE REPORTS, PART 2

KONVERGENTNI STRABIZEM PRI VISOKI KRATKOVIDNOSTI – SINDROM
HEAVY EYE (PRIKAZ KIRURŠKE OBRAVNAVE BOLNIKA)
HEAVY EYE SYNDROME – SURGICAL APPROACH (CASE REPORT)
Martin Možina, Dragica Kosec 69

IDIOPATSKI RECIDIVANTNI NEVRORETINITIS – PRIKAZ PRIMERA
IDIOPATIC RECIDIVANT NEURORETINITIS – CASE REPORT
Jasna Perkovic, Nataša Vidović Valentinčič, Ana Fakin 70

ENOSTRANSKA PTOZA KOT IZOLIRANI PREZENTIRAJOČI ZNAK TUMORJA
KAVERNOZNEGA SINUSA IN PREGLED VZROKOV ENOSTRANSKE PTOZE V
OKULOPLASTIČNI AMBULANTI
ISOLATED UNILATERAL PTOSIS AS A PRESENTING FEATURE OF A
CAVERNOUS SINUS TUMOR AND OVERVIEW OF THE CAUSES OF
UNILATERAL PTOSIS IN OCULOPLASTIC OUTPATIENT CLINIC
Barbara Podnar, Ana Fakin 71

GELSOLINSKA AMILOIDOZA POVEZANA Z NOVOODKRITO MUTACIJO P.
GLU580LYS V GENU GSN
GELSOLIN AMYLOIDOSIS ASSOCIATED WITH A NOVEL GSN VARIANT P.
GLU580LYS
Maja Potrč, Marija Volk, Matteo de Rosa, Jože Pižem, Nataša Teran, Helena Jaklič,
Aleš Maver, Brigita Drnovšek-Olup, Michela Bollati, Katarina Vogelinik, Alojzija Hočevnar,
Ana Gornik, Vladimir Pfeifer, Borut Peterlin, Marko Hawlina, Ana Fakin 72

AUTOMATED DETECTION AND QUANTIFICATION OF INTRARETINAL FLUID, SUBRETINAL FLUID, AND PIGMENT EPITHELIAL DETACHMENT IN AGE-RELATED MACULAR DEGENERATION OPTICAL COHERENCE TOMOGRAPHY IMAGES	
<u>Marin Radmilović</u> , Aida Kasumović, Martina Melinščak, Sven Lončarić, Zoran Vatavuk	73
ANTIFOSFOLIPIDNI SINDROM KOT REDKEJŠI VZROK ZAPORE CENTRALNE RETINALNE VENE	
ANTIPHOSPHOLIPID SYNDROME AS A RARE CAUSE OF CENTRAL RETINAL VEIN OCCLUSION	
<u>Ronja Rajh</u> , Nenad Kljaić, Katja Kuhta, Iztok Holc	74
AVTOFLUORESCENCA OČESNEGA OZADJA PRI DOLGOROČNEM SPREMLJANJU BOLNIKOV S STARGARDOVO BOLEZNIJO V SLOVENIJI	
FUNDUS AUTOFLUORESCENCE CHANGES IN LONG TERM FOLLOW-UP IN PATIENTS WITH STARGARDT DISEASE IN SLOVENIA	
<u>Jana Sajovic</u> , Andrej Meglič, Ana Fakin, Marko Hawlina, Martina Jarc Vidmar	75
USPOREDBA CENTRALNE KORNEALNE DEBLJINE MJERENE S TRI NEKONTAKTNA UREĐAJA	
COMPARISON OF CENTRAL CORNEAL THICKNESS WITH THREE NONCONTACT DEVICES	
<u>Ena Sušič</u> , Valentina Lacmanović Lončar, Ivanka Petric Vicković, Iva Krolo, Ivana Radman, Zoran Vatavuk	76
LEBERJEVA HEREDITARNA OPTIČNA NEVROPATIJA ZAMENJANA ZA TOKSIČNO OPTIČNO NEVROPATIJO IN KORTIKALNO SLEPOTO	
LEBER'S HEREDITARY OPTIC NEUROPATHY MASKED AS TOXIC OPTIC NEUROPATHY AND CORTICAL BLINDNESS	
<u>Rok Šega</u> , Jan Burgar, Ana Fakin, Marija Volk, Marko Hawlina, Martina Jarc Vidmar	77
MASIVNA SUBRETINALNA KRVAVITEV PRI BOLNICI S STAROSTNO DEGENERACIJO MAKULE NA ANTIKOAGULANTNI TERAPIJI – PRIKAZ PRIMERA	
MASSIVE SUBRETINAL HEMORRHAGE IN A PATIENT WITH NEOVASCULAR AGE-RELATED MACULAR DEGENERATION TAKING ANTICOAGULANT THERAPY – CASE REPORT	
<u>Živa Štular</u> , Mojca Urbančič	78
ZDRAVLJENJE DEKOMPENZACIJE ROŽENICE PRI IRIDOKORNEALNEM ENDOTELIJSKEM SINDROMU Z ENDOTELNO TRANSPLANTACIJO – PRIMERJAVA DMEK IN DSAEK	
TREATMENT OF CORNEAL DECOMPENSATION IN IRIDOCORNEAL ENDOTHELIAL SYNDROME WITH ENDOTHELIAL KERATOPLASTY – COMPARISON OF DMEK ANND DSAEK	
<u>Ana Barbara Uršič</u> , Špela Štunf Pukl	79
UVEITIS Z EDEMOM PAPILE PO ZDRAVLJENJU Z DURVALUMABOM	
UVEITIS WITH OPTIC DISC OEDEMA SECONDARY TO DURVALUMAB TREATMENT	
<u>Nika Vrabič</u> , Ana Fakin, Polona Jaki Mekjavić, Urška Janžič, Nataša Vidović Valentinčič	80

TREATING OF RECURRENT PTERYGIUM BY AMNIOTIC MEMBRANE TRANSPLANTATION (AMT) AND SIMPLE LIMBAL EPITHELIAL TRANSPLANTATION (SLET)	<u>Nikolina Zrakić</u> , Renata Iveković, Zoran Vatavuk	81
PRIZADETOST VIDA KOT PRVI SIMPTOM CREUTZFELDT-JAKOBOVE BOLEZNI – PRIKAZ PRIMERA VISUAL LOSS AS A PRESENTING SIGN OF CREUTZFELD-JAKOB DISEASE – A CASE REPORT	<u>Matej Zupan</u> , Žiga Krušič, Maja Šuštar, Marko Hawlina, Ana Fakin	82
ROWLAND-PAYNOV SINDROM KOT POSLEDICA METASTAZE ADENOKARCIONOMA NEZNANEGA IZVORA ROWLAND PAYNE SYNDROME CAUSED BY A METASTASIS OF ADENOCARCINOMA OF UNKNOWN PRIMARY ORIGIN	<u>Marija Vita Zupanič</u> , Nenad Kljaić, Dušica Pahor, Tanja Hojs Fabjan	83
SEKVENČNA OBOJESTRANSKA OKLUZIJA CENTRALNE RETINALNE ARTERIJE ZARADI GIGANTOCELIČNEGA ARTERITISA SEQUENTIAL BILATERAL CENTRAL ARTERY OCCLUSION DUE TO GIANT CELL ARTERITIS	<u>Klara Masnik</u> , Iztok Holc, Nenad Kljaić, Dušica Pahor	84
CHANDLERJEV SINDROM: KLINIČNI PRIMER DIAGNOSTIKE Z IN-VITRO KONFOKALNO MIKROSKOPIJO ROŽENICE CHANDLER SYNDROM: A CASE REPORT	<u>Neža Pušnik</u> , Tomislav Šarenac	85
OČI ŠIROM ZATVORENE EYES WIDE SHUT	<u>Ivana Radman</u> , Iva Krolo, Aida Kasumović, Maja Malenica Ravlić, Zoran Vatavuk	86

18:33–18:43 **Razprava / Discussion**

18:43–18:53 **RAZGLASITEV ZMAGOVALCA
WINNER ANNOUNCEMENT**

19:00–20:30 **SKUPŠČINA ZOS**

8:00–8:10	Uradna otvoritev / Formal opening	
8:10–11:05	SEKCIJA MEDICINSKIH SESTER IN ZDRAVSTVENIH TEHNIKOV V OFTALMOLOGIJI SECTION OF NURSES AND MEDICAL TECHNICIANS IN OPHTHALMOLOGY	
8:10–9:45	MREŽNICA I / RETINA I Moderatorji / Moderators: Polona Jaki Mekjavič, Dušica Pahor, Ivana Gardašević Topčić	87
8:10–8:25	THE INTERRELATIONSHIP OF RISK FACTORS FOR THE DEVELOPMENT OF AMD Vabljeno predavanje ZOS / Invited speaker by ZOS <u>Kajo Bučan</u>	88
8:25–8:32	EPIDEMIJA KOT VZROK ZA REORGANIZACIJO DELA NA ODDELKU ZA OČESNE BOLEZNI UKC MARIBOR EPIDEMIC AS A REASON TO REORGANIZE THE DEPARTMENT OF OPHTHALMOLOGY <u>Dušica Pahor</u>	89
8:32–8:39	HEMORAGIČNI OKLUZIVNI MREŽNIČNI VASKULITIS HAEMORRHAGIC OCCLUSIVE RETINAL VASCULITIS <u>Katja Matović</u> , Polona Jaki Mekjavič, Alenka Lavrič Groznik, Ana Fakin, Mojca Globočnik Petrovič, Nataša Vidović Valentinčič	90
8:39–8:46	SISTEMSKI DEJAVNIKI TVEGANJA PRI BOLNIKIHL MLAJŠIH OD 50 LET Z ZAPORO MREŽNIČNE VENE SYSTEMIC RISK FACTORS IN PATIENTS YOUNGER THAN 50 YEARS WITH RETINAL VEIN OCCLUSION <u>Katja Kuhta</u> , Katarina Petelin, Matejka Masten, Nina Košič Knez, Dušica Pahor	91
8:46–8:53	ZDRAVLJENJE SEKUNDARNE MAKULARNE NEOVASKULARIZACIJE PO ŽILNIČNO-MREŽNIČNIH VNETJIH Z INJEKCIJAMI ZAVIRALCEV ŽILNIH ENDOTELNIH RASTNIH DEJAVNIKOV (SERIJA PRIMEROV) TREATMENT OF SECONDARY MACULAR NEOVASCULARIZATION AFTER CHORIORETINAL INFLAMMATION WITH ANTI-VASCULAR ENDOTHELIAL GROWTH FACTOR INJECTIONS (A CASE SERIES) <u>Katarina Petelin</u> , Katja Kuhta, Nina Košič Knez, Matejka Masten, Peter Ferme, Nenad Kljaič, Tadeja Korpič	92
8:53–9:00	SODOBNA PRIPOROČILA ZA ZDRAVLJENJE ZAPORE CENTRALNE MREŽNIČNE ARTERIJE UPDATE ON THE MANAGEMENT OF CENTRAL RETINAL ARTERY OCCLUSION <u>Nenad Kljaič</u> , Dušica Pahor, Jožef Magdič, Gregor Prosen	93

9:00–9:07	<p>STRUKTURNE SPREMEMBE CENTRALNE MREŽNICE BOLNIC Z IZPADI V VIDNEM POLJU, KI SO PREBOLELE COVID-19</p> <p>STRUCTURAL CENTRAL RETINAL CHANGES IN FEMALE PATIENTS WITH VISUAL FIELD DEFECTS OCCURRING AFTER COVID-19 INFECTION</p> <p><u>Peter Ferme</u>, Katarina Petelin, Tadeja Korpič</p>	94
9:07–9:14	<p>OČESNE MANIFESTACIJE KORONAVIRUSNE BOLEZNI 19</p> <p>OPHTHALMIC MANIFESTATIONS OF COVID-19</p> <p><u>Kristina Jevnikar</u>, Polona Jaki Mekjavić, Nataša Vidović Valentinčič, Mojca Globočnik Petrovič</p>	95
9:14–9:21	<p>FARICIMAB (GENETECH) – PRVO BISPECIFIČNO PROTITELO ZA ZNOTRAJOČESNO RABO</p> <p>FARICIMAB (GENETECH) – THE FIRST BISPECIFIC ANTIBODY DESIGNED FOR INTRAOCCULAR USE</p> <p>Na povabilo družbe Roche / Invited by Roche</p> <p><u>Polona Jaki Mekjavić</u></p>	96
9:21–9:28	<p>OD MOLEKULE AFLIBERCEPTA DO POMENA ZA KLINIČNO PRAKSO</p> <p>FROM THE MOLECULAR PROPERTIES OF AFLIBERCEPT TO RELEVANCE FOR CLINICAL PRACTICE</p> <p>Na povabilo družbe Bayer / Invited by Bayer</p> <p><u>Ana Pajtler Rošar</u></p>	97
9:28–9:35	<p>BROLUCIZUMAB- MOLEKULA NOVE GENERACIJE ZAVIRALCEV ANTI-VEGF</p> <p>BROLUCIZUMAB-A NEXT GENERATION ANTI-VEGF INHIBITORS</p> <p>Na povabilo družbe Novartis / Invited by Novartis</p> <p><u>Darja Dobovšek Divjak</u></p>	98
9:35–9:45	Razprava / Discussion	
09:45–09:55	Odmor / Break	
09:55–11:29	<p>MREŽNICA II / RETINA II</p> <p>Moderatorji / Moderators: Mojca Urbančič, Alenka Lavrič</p>	99
9:55–10:02	<p>IZIDI ZDRAVLJENJA DIABETIČNEGA MAKULARNEGA EDEMA Z ZDRAVILI ANTI-VEGF NA OČESNI KLINIKI, UKC LJUBLJANA</p> <p>TREATMENT OUTCOMES OF ANTI-VEGF TREATMENT OF DIABETIC MACULAR EDEMA AT EYE HOSPITAL, UMC LJUBLJANA</p> <p><u>Mojca Urbančič</u>, Pia Klobučar, Matej Zupan, Alenka Lavrič Groznik</p>	100
10:02–10:09	<p>LASERSKO ZDRAVLJENJE TUMORJEV MREŽNICE IN ŽILNICE</p> <p>LASER TREATMENT OF RETINAL AND CHOROIDAL TUMORS</p> <p><u>Vladimir Debelič</u>, Alenka Lavrič Groznik, Manca Tekavčič Pompe</p>	101
10:09–10:16	<p>PREGLED KLINIČNE OBRAVNAVE SKUPINE BOLNIKOV Z VAZOPROLIFERATIVNIMI TUMORJI MREŽNICE</p> <p>OVERVIEW OF CLINICAL MANAGEMENT IN A GROUP OF PATIENTS WITH VASOPROLIFERATIVE TUMORS</p> <p><u>Darja Dobovšek Divjak</u>, Marko Šulak, Alenka Lavrič Groznik</p>	102

10:16–10:23	<p>BIOMARKERJI ZA SPONTANO REMISIJO IN UČINKOVITOST ZDRAVLJENJA Z MIKROPULZNIH LASERJEM PRI BOLNIKI S CENTRALNO SEROZNO HORIORETINOPATIJO</p> <p>BIOMARKERS FOR SPONTANEOUS REMISSION AND SUBTHRESHOLD MICROPULSE LASER EFFECTIVENESS IN PATIENTS WITH CENTRAL SEROUS CHORIORETINOPATHY</p> <p><u>Peter Kiraly</u>, Andrej Zupan, Polona Jaki Mekjavić</p>	103
10:23–10:30	<p>MAKROANEVRIZME MREŽNIČNEGA ŽILJA – PREDSTAVITEV PRIMERA IN PREGLED LITERATURE</p> <p>MACROANEURYSMS OF RETINAL VASCULATURE – CASE REPORT AND REVIEW OF LITERATURE</p> <p><u>Petra Zorman</u>, Mojca Urbančič</p>	104
10:30–10:37	<p>ZNOTRAJOČESNI ZAPLETI OB ZDRAVLJENJU Z NEPOSREDNIMI ORALNIMI ANTIKOAGULANTI</p> <p>INTRAOCULAR COMPLICATIONS ASSOCIATED WITH DIRECT ORAL ANTICOAGULANT MEDICATIONS</p> <p>Ana Uršula Gavrić, Slavica Podgoršek, Polona Jaki Mekjavić</p>	105
10:37–10:44	<p>UMETNA INTELIGENCA V OFTALMOLOGIJI</p> <p>ARTIFICIAL INTELLIGENCE IN OPHTHALMOLOGY</p> <p><u>Maša Koce</u>, Polona Jaki Mekjavić, Manca Tekavčič Pompe, Mojca Globočnik Petrovič</p>	106
10:44–10:51	<p>NOVOSTI IN PRIPOROČILA PRI ZDRAVLJENJU DME Z OZURDEXOM (1. DEL)</p> <p>NOVELTIES AND RECOMMENDATIONS FOR THERAPY OF DME WITH OZURDEX (PART 1)</p> <p>Na povabilo družbe Abbvie / Invited by Abbvie</p> <p><u>Mojca Urbančič</u></p>	107
10:51–10:58	<p>NOVOSTI IN PRIPOROČILA PRI ZDRAVLJENJU DME Z OZURDEXOM (2. DEL)</p> <p>NOVELTIES AND RECOMMENDATIONS FOR THERAPY OF DME WITH OZURDEX (PART 2)</p> <p>Na povabilo družbe Abbvie / Invited by Abbvie</p> <p><u>Mojca Urbančič</u></p>	108
10:58–11:05	<p>OD MOLEKULE AFLIBERCEPTA PREKO POMEMBNOСТИ FAZE NABORA 5 INTRAVITREALNIH INJEKCIJ DO PROTOKOLA ZDRAVI IN PODALJŠAJ PRI BOLNIKI S DIABETIČNIM MAKULARNIM EDEMOM</p> <p>FROM AFLIBERCEPT MOLECULE THROUGH A LOADING DOSE OF 5 INTRAVITREAL INJECTIONS FOLLOWED BY A TREAT AND EXTEND PROTOCOL IN PATIENTS WITH DIABETIC MACULAR OEDEMA</p> <p>Na povabilo družbe Bayer / Invited by Bayer</p> <p><u>Katarina Petelin</u></p>	109
11:05–11:12	<p>VLOGA RAZLIČNIH OCT IN OCTA BIOMARKERJEV V OBRAVNAVI DME</p> <p>THE ROLE OF DIFFERENT OCT AND OCTA BIOMARKERS IN THE MANAGEMENT OF DME”</p> <p>Na povabilo družbe Novartis / Invited by Novartis</p> <p><u>Mojca Urbančič</u></p>	110
11:12–11:22	<p>Razprava / Discussion</p>	

11:22–12:14	<p>Kosilo / Lunch break</p> <p>Satelitski simpozij Novartis / Satellite symposium Novartis</p> <p>BROLUCIZUMAB V KLINIČNI PRAKSI /</p> <p>BROLUCIZUMAB IN CLINICAL PRACTICE</p> <p>POMEN TEKOČINE PRI ZDRAVLJENJU STAROSTNE</p> <p>DEGENERACIJE RUMENE PEGE /</p> <p>THE IMPORTANCE OF FLUID IN THE TREATMENT</p> <p>OF AGE RELATED MACULAR DEGENERATION</p> <p><u>Ivana Gardešević Topčić</u></p> <p>SLOVENSKE KLINIČNE IZKUŠNJE Z ZDRAVILOM BEOVU /</p> <p>CLINICAL EXPERIENCE WITH BEOVU IN SLOVENIA</p> <p>Satar Baghrizabehi, Barbara Tratnik Jakljič, Nataša Vidovič Valentinčič, Polona Jaki Mekjavič, Bogdan Gregorčič</p>	
12:14–13:35	<p>HEREDITARNE OČESNE BOLEZNI IN MREŽNIČNE DISTROFIJE /</p> <p>HEREDITARY OCULAR DISEASES AND RETINAL DYSTROPHIES</p> <p>Moderatorji / Moderators: Ana Fakin, Marija Volk, Maja Šuštar</p>	111
12:14–12:29	<p>UPDATE ON GENETIC THERAPIES FOR INHERITED RETINAL DISEASES</p> <p>Vabljeno predavanje ZOS / Invited speaker by ZOS</p> <p><u>Michel Michaelides</u></p>	112
12:29–12:36	<p>MAKULARNE DISTROFIJE IN SEKUNDARNA HOROIDNA</p> <p>NEOVASKULARIZACIJA – DIAGNOSTIKA IN ZDRAVLJENJE</p> <p>MACULAR DYSTROPHIES WITH SECONDARY CNV-DIAGNOSIS AND</p> <p>TREATMENT</p> <p><u>Martina Jarc Vidmar</u>, Ana Fakin, Marija Volk, Polona Jaki Mekjavič, Marko Hawlina</p>	113
12:36–12:43	<p>EKSOMSKO SEKVENCIRANJE PRI BOLNIKI Z DEDNO BOLEZNIJO RETINE</p> <p>EXOME SEQUENCING IN PATIENTS WITH INHERITED RETINAL DISEASE</p> <p><u>Marija Volk</u>, Aleš Maver, Ana Fakin, Helena Jaklič, Martina Jarc Vidmar, Marko Hawlina, Borut Peterlin</p>	114
12:43–12:50	<p>POMEN EKSOMSKEGA SEKVENCIRANJA PRI GENETSKI DIAGNOSTIKI</p> <p>DEDNIH OPTIČNIH NEVROPATIJ</p> <p>THE SIGNIFICANCE OF EXOME SEQUENCING IN GENETIC DIAGNOSTICS OF</p> <p>HEREDITARY OPTIC NEUROPATHIES</p> <p><u>Aleš Maver</u>, Marija Volk, Sanja Petrovič Pajič, Ana Fakin, Martina Jarc Vidmar, Marko Hawlina, Borut Peterlin</p>	115
12:50–12:57	<p>POTEK BOLEZNI PRI BOLNIKI Z DISTROFIJO ČEPNIC POVEZANO</p> <p>Z MUTACIJO V RPGR</p> <p>LONGITUDINAL FOLLOW-UP OF PATIENTS WITH CONE DYSTROPHY</p> <p>ASSOCIATED MUTATION IN RPGR</p> <p><u>Vlasta Hadalin</u>, Maja Šuštar, Marija Volk, Jana Sajovic, Martina Jarc Vidmar, Aleš Maver, Borut Peterlin, Marko Hawlina, Ana Fakin</p>	116
12:57–13:04	<p>PREDSTAVITEV NACIONALNEGA REGISTRA SLEPIH IN SLABOVIDNIH</p> <p>SLOVENIJE</p> <p>PRESENTATION OF THE NATIONAL REGISTER OF THE BLIND AND</p> <p>VISUALLY IMPAIRED OF SLOVENIA</p> <p><u>Nataša Vidovič Valentinčič</u>, Makedonka Atanasovska Velkovska, Silvija Delfin, Mirijam Korošec, Jasmina Tahirovič, Breda Rusjan, Levin Vrhovec</p>	117

13:04–13:11	VLOGA PSIHOLOGA PRI OBRAVNAVI BOLNIKA Z OČESNIMI BOLEZNIMI THE ROLE OF A PSYCHOLOGIST IN TREATMENT OF OPHTHALMOLOGY PATIENT <u>Urša Muznik</u> , Katja Molek	118
13:11–13:18	GENOTIPSE IN FENOTIPSE ZNAČILNOSTI SLOVENSКИH BOLNIKOV S STARGARDOVO BOLEZNIJO GENOTYPIC AND PHENOTYPIC CHARACTERISTICS OF SLOVENIAN PATIENTS WITH STARGARDT DISEASE <u>Jana Sajovic</u> , Martina Jarc Vidmar, Zelia Corradi, Frans P.M. Cremers, Jana Zernant, Rando Allikmets, Damjan Glavač, Aleš Maver, Marija Volk, Borut Peterlin, Marko Hawlina, Ana Fakin	119
13:18–13:25	POVEZAVA MED SERUMSKO KONCENTRACIJO VITAMINA A IN VIDNIM POLJEM PRI BOLNIKI H Z RETINOPATIJO ZARADI MUTACIJE P.G90D GENA ZA RODOPSIN THE CORRELATION BETWEEN SERUM VITAMIN A LEVEL AND VISUAL FIELD IN PATIENTS WITH RETINOPATHY CAUSED BY P.G90D MUTATION IN RHODOPSIN GENE <u>Nina Kobal</u> , Tjaša Krašovec, Maja Šuštar, Marija Volk, Borut Peterlin, Marko Hawlina, Ana Fakin	120
13:25–13:28	OČESNA PRIZADETOST POVEZANA Z RAZLIČICAMI V GENIH, KI POVZROČAJO DEDNO SPASTIČNO PARAPLEGIJO OCULAR INVOLVEMENT ASSOCIATED WITH VARIANTS IN GENES, CAUSATIVE OF HEREDITARY SPASTIC PARAPLEGIA <u>Nihad Ličina</u> , Lea Leonardis, Maja Šuštar, Gorazd Rudolf, Aleš Maver, Polona Jaki Mekjavič, Ana Fakin	121
13:28–13:35	NOVOSTI V OBRAVNAVI GENETSKIH BOLEZNI MREŽNICE NEW APPROACHES IN THE MANAGEMENT OF GENETIC RETINAL DISEASES Na povabilo družbe Novartis / Invited by Novartis <u>Marko Hawlina</u>	122
13:35–13:45	Razprava / Discussion	
13:45–13:49	Kratek odmor / Short break	
13:49–14:34	NEVROOFTALMOLOGIJA / NEUROOPHTHALMOLOGY Moderatorji / Moderators: Marko Hawlina, Martina Jarc Vidmar, Nenad Kljajič	123
13:49–13:56	DIAGNOSTIKA HORNERJEVEGA SINDROMA V NEVROOFTALMOLOŠKI IN OKULOPLASTIČNI AMBULANTI DIAGNOSTICS OF HORNER SYNDROME IN NEUROOPHTHALMOLOGY AND OCULOPLASTIC CLINIC <u>Ana Fakin</u> , Barbara Podnar	124
13:56–14:03	OBOJESTRANSKA AMBLIOPIJA – LHON? BILATERAL AMBLYOPIA – LHON? <u>Nina Košič Knez</u> , Martina Jarc Vidmar	125

14:03–14:10	<p>PRIMER USPEŠNEGA ZDRAVLJENJA NEARTERITIČNE ANTERIORNE ISHEMIČNE OPTIČNE NEVROPATIJE Z ZAVIRALCI RASTNEGA DEJAVNIKA ZA ŽILNI ENDOTELIJ</p> <p>A CASE OF SUCCESSFUL TREATMENT OF NON ARTERITIC ANTERIOR ISCHAEMIC OPTIC NEUROPATHY WITH VASCULAR ENDOTHELIAL GROWTH FACTOR INHIBITORS</p> <p><u>Lea Kovač</u>, Martina Jarc Vidmar, Ana Fakin, Marko Hawlina</p>	126
14:10–14:17	<p>RELATIVNA OHRANJENOST MREŽNIČNIH PLASTI PRI LHON V PRIMERJAVI Z DRUGIMI OPTIČNIMI ATROFIJAMI</p> <p>RELATIVE PRESERVATION OF RETINAL LAYERS IN LHON IN COMPARISON TO OTHER OPTIC ATROPHIES</p> <p><u>Sanja Petrović Pajić</u>, Luka Lapajne, Martina Jarc-Vidmar, Ana Fakin, Darko Perovšek, Marko Hawlina</p>	127
14:17–14:24	<p>OCENA VIDA PO OBSEVANJU MENINGIOMOV OVOJNICE VIDNEGA ŽIVCA S FOTONI IN PROTONI</p> <p>EVALUATION OF VISION AFTER RADIOTHERAPY OF OPTIC NERVE SHEATH MENINGIOMAS WITH PHOTONS AND PROTONS</p> <p><u>Nina Čufer</u>, Marko Hawlina</p>	128
14:24–14:34	Razprava / Discussion	
14:34–15:33	<p>ZUNANJI OČESNI DELI, ORBITA, OKULOPLASTIKA / EXTRAOCULAR STRUCTURES, ORBIT, OCULOPLASTIC SURGERY</p> <p>Moderatorji / Moderators: Brigita Drnovšek Olup, Gregor Hawlina, Levin Vrhovec</p>	129
14:34–14:41	<p>KIRURŠKA OBRAVNAVA ORBITALNIH IN PERIORBITALNIH NEVROFIBROMOV PRI BOLNIKIHZ NEVROFIBROMATOZO TIP 1</p> <p>SURGICAL MANAGEMENT OF ORBITAL AND PERIORBITAL PLEXIFORM NEUROFIBROMA IN PATIENTS WITH NEUROFIBROMATOSIS TYPE 1</p> <p><u>Brigita Drnovšek</u>, Ana Fakin</p>	130
14:41–14:48	<p>ANALIZA USPEŠNOSTI REKONSTRUKCIJE ODVODNEGA SOLZNEGA SISTEMA OB PRIDOBLENEM PRIMANJKLJAJU TKIVA NOTRANJEGA OČESNEGA KOTA PO ODSTRANITVI TUMORJEV ALI PO POŠKODBI</p> <p>ANALYSIS OF THE SUCCESS RATE OF RECONSTRUCTION OF THE LACRIMAL DRAINAGE SYSTEM AFTER AN ACQUIRED DEFECT OF THE MEDIAL CANTHAL TISSUE DUE TO TUMOR EXCISION OR TRAUMA</p> <p><u>Gregor Hawlina</u>, Janez Bregar</p>	131
14:48–14:55	<p>OBRAVNAVA PACIENTOV Z DISTIROIDNO OPTIČNO NEVROPATIJO (DON) NA OČESNI KLINIKI UKC LJUBLJANA MED 2016 IN 2021</p> <p>TREATMENT OF PATIENTS WITH DISTHYROID OPTIC NEUROPATHY (DON) AT THE UNIVERSITY EYE HOSPITAL LJUBLJANA BETWEEN 2016 AND 2021</p> <p><u>Janez Bregar</u>, Gregor Hawlina, Simona Gaberšček, Polona Jaki Mekjavić</p>	132
14:55–15:02	<p>AWARENESS OF EUGOGO GUIDELINES AND ATTITUDES REGARDING SMOKING IN GRAVES' ORBITOPATHY IN CROATIA</p> <p><u>Mirna Zlatar</u>, Maja Baretić, Sanja Kusačić Kuna, Jasenka Petrović Jurčević, Jelena Juri Mandić</p>	133
15:02–15:09	<p>DIFERENCIALNA DIAGNOZA ENOSTRANSKEGA EKSOFTALMUSA</p> <p>THE DIFFERENTIAL DIAGNOSIS OF UNILATERAL EXOPHTHALMOS</p> <p><u>Helena Haskaj</u></p>	134

15:09–15:16	<p>TRANSPOZICIJSKI REŽENJ M. ORBICULARIS OCULI, KOMBINIRAN S SPREDNJIM IN ZADNJIM PROSTIM PRESADKOM – “SENDVIČ” TEHNIKA ZA REKONSTRUKCIJO VEKE</p> <p>ADVANCEMENT M. ORBICULARIS FLAP COMBINED WITH ANTERIOR AND POSTERIOR TRANSPLANT – »SANDWICH« TECHNIQUE FOR EYELID RECONSTRUCTION</p> <p><u>Barbara Crnjac</u>, Tomislav Šarenac</p>	135
15:16–15:26	Razprava / Discussion	
15:26–15:59	Odmor / Break Druženje z sponzorji / Sponsor chat	
15:59–17:03	<p>PEDIATRIČNA OFTALMOLOGIJA / PEDIATRIC OPHTHALMOLOGY</p> <p>Moderatorji / Moderators: Manca Tekavčič Pompe, Alma Kurent, Špela Markelj</p>	136
15:59–16:06	<p>RETINOPATIJA NEDONOŠENČKA V LETIH 2015–2020 V LJUBLJANI</p> <p>RETINOPATHY OF PREMATURITY IN THE PERIOD 2015–2020 INN LJUBLJANA</p> <p><u>Manca Tekavčič Pompe</u>, Špela Markelj, Lilijana Kornhauser Cerar</p>	137
16:06–16:13	<p>ZDRAVLJENJE PRIROJENE STENOZE SOLZNIH POTI – ANALIZA OPRAVLJENIH POSEGOV NA OČESNI KLINIKI V LJUBLJANI OD OKTOBRA 2017 DO FEBRUARJA 2021</p> <p>TREATMENT OF CONGENITAL LACRIMAL PASSAGE STENOSIS – ANALYSIS OF PROCEDURES AT EYE HOSPITAL, LJUBLJANA FROM OCTOBER 2017 TILL FEBRUARY 2021</p> <p><u>Špela Markelj</u>, Manca Tekavčič Pompe, Gregor Hawlina</p>	138
16:13–16:20	<p>VLOGA VIDNE ELEKTROFIZIOLOŠKE DIAGNOSTIKE PRI KLINIČNEM VREDNOTENJU OTROK Z NEVROFIBROMATOZO TIPA 1</p> <p>THE ROLE OF VISUAL ELECTRODIAGNOSTICS IN CLINICAL EVALUATION OF CHILDREN WITH NEUROFIBROMATOSIS TYPE 1</p> <p><u>Maja Šuštar</u>, Manca Tekavčič Pompe</p>	139
16:20–16:27	<p>ZDRAVLJENJE NAPREDUJOČE KRATKOVIDNOSTI PRI OTROCIH Z UPORABO 0,01% ATROPINA</p> <p>USE OF 0,01% ATROPINE IN CHILDREN FOR TREATMENT OF PROGRESSIVE MYOPIA</p> <p><u>Irena Irman Grčar</u>, Marjan Irman, Rok Grčar</p>	140
16:27–16:34	<p>PEDIATER PRAVI, DA MOJ OTROK NE VIDI DOBRO!</p> <p>MY CHILD'S PEDIATRICIAN SAYS SHE CAN'T SEE PROPERLY!</p> <p><u>Alma Kurent</u>, Dragica Kosec</p>	141
16:34–16:41	<p>PREGLED OBRAVNAVANIH OTROK S COATSOVO BOLEZNIJO V LETIH 2015–2020 NA OČESNI KLINIKI LJUBLJANA</p> <p>ANALYSIS OF PAEDIATRIC PATIENTS WITH COATS DISEASE TREATED AT LJUBLJANA EYE HOSPITAL BETWEEN 2015–2020</p> <p><u>Nika Markelj</u>, Vladimir Debelić, Marko Šulak, Manca Tekavčič Pompe, Špela Markelj</p>	142

16:41–16:48	AVTOMATIZIRAN PRISTOP K TESTIRANJU VIDNE OSTRINE PRI OTROCIH Z ODDALJENIM SLEDENJEM OČESNIH GIBOV VISUAL ACUITY TESTING IN CHILDREN: AUTOMATED APPROACH WITH REMOTE EYE TRACKING <u>Nika Vrabič</u> , Manca Tekavčič Pompe	143
16:48–16:53	ODSTRANITEV TUJKOV IZ ROŽENICE PRI OTROKU CORNEAL FROEGIN BODY REMOVAL IN A CHILD <u>Barbara Tratnik Jakljič</u> (video predstavitev / video presentation)	144
16:53–17:03	Razprava / Discussion	
17:03–17:55	ORTOPTIKA IN PLEOPTIKA / ORTHOPTICS AND PLEOPTICS Moderatorji / Moderators: Dragica Kosec, Silvija Delfin, Nina Košič Knez	145
17:03–17:10	ALI JE VSAKA STRMA ROŽENICA PRI OTROKU ŽE KERATOKONUS? IS EVERY STEEP CORNEA IN A CHILD ALREADY KERATOCONUS? <u>Dragica Kosec</u> , Silvija Delfin, Lea Kovač, Alma Kurent	146
17:10–17:17	KLINIČNI ZNAKI IN PREGLED OPERATIVNIH POSEGOV ZUNAJOČESNIH MIŠIČ ZARADI PAREZE ČETRTEGA MOŽGANSKEGA ŽIVCA CLINICAL SIGNS AND EXAMINATION OF EXTRAOCULAR MUSCULAR OPERATIONS DUE TO THE TROCHLEAR NERVE PALSY <u>Nevena Sember</u> , Ingrid Rahne Kurent, Dragica Kosec	147
17:17–17:24	DOSEGANJE BINOKULARNE FUNKCIJE PRI OTROCIH ZDRAVLJENIH ZARADI AMBLOPIJE V AMBULANTI ZA ORTOPTIKO IN PLEOPTIKO NA OČESNI KLINIKI V LJUBLJANI ACHIEVING BINOCULAR FUNCTION IN CHILDREN TREATED FOR AMBLYOPIA AT THE ORTHOPTIC AND PLEOPTIC CLINIC OF THE EYE HOSPITAL, UNIVERSITY MEDICAL CENTRE OF LJUBLJANA <u>Silvija Delfin</u> , Dragica Kosec	148
17:24–17:31	DVOJNI VID PO OPERACIJI MOŽGANSKEGA TUMORJA DOUBLE VISION AFTER BRAIN TUMOR SURGERY <u>Ingrid Rahne Kurent</u> , Nevena Sember, Dragica Kosec	149
17:31–17:38	RETROSPEKTIVNA ANALIZA OPERACIJ DIVERGENTNEGA STRABIZMA PRI OTROCIH V ZADNJIH DESETIH LETIH RESTROSPECTIVE ANALYSIS OF DIVERGENT STRABISMUS SURGERY IN CHILDREN IN THE LAST TEN YEARS <u>Anja Kalinšek</u> , Martina Jarc Vidmar	150
17:38–17:45	KONTAKTNE LEČE PRI STAROVIDNOSTI CONTACT LENSES IN PRESBYOPIC ENVIRONMENT Na povabilo družbe Alcon / Invited by Alcon <u>Marjan Irman</u>	151
17:45–17:55	Razprava / Discussion	
17:55–18:05	Odmor / Break	
18:05–19:56	ROŽENICA / CORNEA Moderatorji / Moderators: Špela Štunf, Petra Schollmayer, Tomislav Šarenac	152

18:05–18:20	NEW TECHNIQUES IN CORNEAL TRANSPLANTATION Vabljeno predavanje ZOS / Invited speaker by ZOS <u>Bruce Allan</u>	153
18:20–18:27	VRSTE TRANSPLANTACIJE ROŽENIC KERATOPLASTY SURGICAL TECHNIQUES <u>Vladimir Pfeifer</u>	154
18:27–18:34	ANALIZA DEJAVNIKOV, KI VPLIVAJO NA IZHOD ENDOTELNE TRANSPLANTACIJE DMEK ANALYSIS OF FACTORS AFFECTING THE OUTCOME OF ENDOTHELIAL TRANSPLANTATION DMEK <u>Špela Štunf Pukl, Ana Gornik</u>	155
18:34–18:43	USPEŠNOST DESCEMETOREKSE BREZ PRESADITVE ENDOTELA (DWEK) PRI FUCHSOVI ENDOTELNI ROŽENIČNI DISTROFIJI DESCEMETORHEXIS WITHOUT ENDOTHELIAL KERATOPLASTY (DWEK) SUCCESS RATE IN FUCHS' ENDOTHELIAL CORNEAL DYSTROPHY <u>Petra Schollmayer, Zala Lužnik, Katja Matovič</u>	156
18:43–18:50	ZDRAVLJENJE MGD Z NOVEJŠO TERAPIJO V OČESNEM KIRURŠKEM CENTRU PFEIFER NEW APPROACH IN MGD THERAPY IN EYE SURGERY CENTRE PFEIFER <u>Marija Ana Schwarzbartl Pfeifer, Vladimir Pfeifer</u>	157
18:50–18:57	OPERACIJA KATARAKTE PRI PACIENTIH S FUCHSOVO ENDOTELNO DISTROFIJO CATARACT SURGERY IN PATIENTS WITH FUCHS ENDOTHELIAL CORNEAL DYSTROPHY <u>Ana Gornik, Špela Štunf Pukl</u>	158
18:57–19:04	PRESADITEV DESCEMETOVE MEMBRANE IN ENDOTELA: DO 3-LETNO PREŽIVETJE PRESADKOV IN KLINIČNI REZULTATI DESCEMET MEMBRANE ENDOTHELIAL KERATOPLASTY: UP TO 3-YEARS OF GRAFT SURVIVAL AND CLINICAL OUTCOMES <u>Zala Lužnik, Luka Lapajne, Katja Matovič, Petra Schollmayer</u>	159
19:04–19:11	CISTOIDNI MAKULARNI EDEM PO TRANSPLANTACIJI ENDOTELA ROŽENICE Z DESCEMETOVO MEMBRANO (DMEK) CYSTOID MACULAR OEDEMA AFTER DESCEMET'S MEMBRANE ENDOTHELIAL KERATOPLASTY (DMEK) <u>Azra Herceg, Vladimir Pfeifer, Špela Štunf Pukl</u>	160
19:11–19:18	NOVOSTI IN TRENDI V OČESNI BANKI OČESNE KLINIKE UKC LJUBLJANA INNOVATIONS AND NEW TRENDS IN EYE BANKING AT THE EYE HOSPITAL UNIVERSITY MEDICAL CENTER OF LJUBLJANA <u>Luka Rebolj, Zala Lužnik, Špela Štunf Pukl, Petra Schollmayer, Katja Matovič, Miha Marzidovšek, Ana Gornik, Mojca Globočnik Petrovič, Vladimir Pfeifer</u>	161
19:18–19:25	REKONSTRUKCIJA OČESNE POVRŠINE PRI POMANJKANJU LIMBALNIH EPITELNIH MATIČNIH CELIC ROŽENICE OCULAR SURFACE RECUNSTRUCTION IN LIMBAL STEM CELL DEFICIENCY <u>Luka Lapajne, Zala Lužnik, Petra Schollmayer</u>	162

19:25–19:32	SODOBNI PRISTOPI K ZDRAVLJENJU VNETJA PRI BOLEZNI SUHEGA OČESA CURRENT APPROACH TO TREATMENT OF INFLAMMATION IN DRY EYE DISEASE Na povabilo družbe Inspharma / Invited by Inspharma <u>Petra Schollmayer</u>	163
19:32–19:39	DESODROP – ‘OZONSKA’ TERAPIJA ZA OČESNO POVRŠINO DESODROP – ‘OZONE’ THERAPY FOR OCULAR SURFACE Na povabilo družbe Pharmaswiss / Invited by Pharmaswiss <u>Katja Matović</u>	164
19:39–19:46	UV AND BLUE LIGHT – A NEW APPROACH IN OCULAR PROTECTION Na povabilo družbe Biokorp / Invited by Biokorp <u>Ciro Caruso</u>	165
19:46–19:56	Razprava / Discussion	

8:00–09:38	GLAVKOM / GLAUCOMA Moderatorji / Moderators: Barbara Cvenkel, Tomaž Gračner, Makedonka Atanasovska Velkovska	166
8:00–8:15	OCT ANGIOGRAPHY FOR GLAUCOMA PROGRESSION Vabljeno predavanje ZOS / Invited speaker by ZOS <u>Gabor Hollo</u>	167
08:15–08:22	DOLOČANJE PROGRESIJE GLAVKOMA S STANDARDNO AVTOMATSKO PERIMETRIJO, ELEKTRORETINOGRAFIJO IN OPTIČNO KOHERENTNO TOMOGRAFIJO MONITORING FOR GLAUCOMA PROGRESSION WITH STANDARD AUTOMATED PERIMETRY, ELECTRORETINOGRAPHY AND OPTICAL COHERENCE TOMOGRAPHY <u>Barbara Cvenkel</u> , Darko Perovšek, Maja Šuštar	168
8:22–8:29	VPLIV KRATKOTRAJNE TOPIČNE STEROIDNE TERAPIJE NA UČINKOVITOST SELEKTIVNE LASERSKE TRABEKULOPLASTIKE IMPACT OF SHORT-TERM TOPICAL STEROID THERAPY ON SELECTIVE LASER TRABECULOPLASTY EFFICACY <u>Tomaž Gračner</u>	169
8:29–8:36	POVEZAVA GENETSKIH POLIMORFIZMOV V OKSIDATIVNEM STRESU IN VNETHNIH POTEH S TVEGANJEM ZA GLAVKOM IN FENOTIPOM ASSOCIATION OF GENETIC POLYMORPHISMS IN OXIDATIVE STRESS AND INFLAMMATION PATHWAYS WITH GLAUCOMA RISK AND PHENOTYPE <u>Makedonka Atanasovska Velkovska</u> , Katja Goričar, Tanja Blagus, Vita Dolžan, Barbara Cvenkel	170
8:36–8:43	PRIMERJAVA SELEKTIVNE LASERSKE TRABEKULOPLASTIKE IN LATANOPROSTA PRI ZDRAVLJENJU OČESNE HIPERTENZIJE IN PRIMARNEGA GLAVKOMA Z ODPRTIM ZAKOTJEM COMPARISON OF SELECTIVE LASER TRABECULOPLASTY AND LATANOPROST DROPS AS FIRST-LINE TREATMENT FOR OCULAR HYPERTENSION AND PRIMARY OPEN-ANGLE GLAUCOMA <u>Tjaša Steblovnik</u> , Makedonka Atanasovska Velkovska, Barbara Cvenkel	171
8: 43–8:46	PRIMER BOLNIKA Z GOSTIMI DEPOZITI PIGMENTA NA ZADNJI LEČNI OVOJNICI A CASE OF DENSE PIGMENT DEPOSITION ON THE POSTERIOR LENS CAPSULE <u>Igor Šivec Trampuž</u>	172
8:46–8:53	POGOSTOST INDIKATORJEV SUMLJIVEGA IZGLEDA VIDNIH ŽIVCEV ZA GLAVKOM IN POGOSTOST GLAVKOMA V POPULACIJI BOLNIKOV, KI SE SPREMLJAJO V PRESEJALNEM PROGRAMU ZA DIABETIČNO RETINOPATIJO THE PREVALENCE OF GLAUCOMA-SPECIFIC INDICATORS OF SUSPICIOUS APPEARANCE OF THE OPTIC DISC AND THE PREVALENCE OF GLAUCOMA IN THE POPULATION OF PATIENTS MONITORED IN THE DIABETIC RETINOPATHY SCREENING PROGRAMME <u>Nina Špegel</u> , Lara Avsec, Barbara Cvenkel, Barbara Podnar	173

8:53–9:00	VLOGA KONZERVANSA PRI GLAVKOMSKI TERAPIJI ROLE OF PRESERVATIVE IN THE TREATMENT OF GLAUCOMA Na povabilo družbe Viatris / Invited by Viatris <u>Barbara Cvenkel</u>	174
9:00–9:07	IZKUŠNJE Z LATANOPROST / TIMOLOL FIKSNO KOMBINACIJO BREZ KONZERVANSA V SLOVENIJI EXPERIENCE WITH THE PRESERVATIVE-FREE LATANOPROST / TIMOLOL FIXED COMBINATION IN SLOVENIA Na povabilo družbe Inspharma / Invited by Inspharma <u>Barbara Cvenkel</u>	175
9:07–9:14	VLOGA FIKSNE KOMBINACIJE BREZ KONZERVANSA V ZDRAVLJENJU GLAVKOMA ROLE OF FIXED COMBINATION WITHOUT PRESERVATIVE IN THE TREATMENT OF GLAUCOMA Na povabilo družbe Medis / Invited by Medis <u>Tomaž Gračner</u>	176
9:14–9:21	ZDRAVLJENJE GLAVKOMA S PROSTAGLANDINSKIMI ANALOGI GLAUCOMA TREATMENT WITH PROSTAGLANDIN ANALOGUES Na povabilo družbe Viatris / Invited by Viatris <u>Barbara Cvenkel</u>	177
9:21–9:28	ASSESSING GLAUCOMA PROGRESSION CONSIDERING STRUCTURE AND FUNCTION Na povabilo družbe Carl Zeiss / Invited by Carl Zeiss <u>Matthias Monhart</u>	178
09:28–09:38	Razprava / Discussion	
9:38–9:55	Odmor / Break Druženje z sponzorji / Sponsor chat	
09:55–11:14	KATARAKTA IN REFRAKTIVNA KIRURGIJA CATARACT AND REFRACTIVE SURGERY Moderatorji / Moderators: Vladimir Pfeifer, Marjan Irman, Franci Šalamun	179
9:55–10:02	DOLGOROČNI REZULTATI PO IMPLANTACIJI UMETNE ŠARENICE PRI BOLNIKI Z ANIRIDIJO LONG-TERM RESULTS AFTER ARTIFICIAL IRIS IMPLANTATION IN PATIENTS WITH ANIRIDIA <u>Miha Marzidovšek</u> , Vladimir Pfeifer	180
10:02–10:09	UČINEK UV SEVANJA NA SESTAVO SPREDNJE LEČNE KAPSULE PRI ČLOVEKU, PREUČEN S SINHROTRONSKO FTIR MIKROSPEKTROSKOPIJO UV EFFECT ON HUMAN ANTERIOR LENS CAPSULE MACRO-MOLECULAR COMPOSITION STUDIED BY SYNCHROTRON-BASED FTIR MICRO- SPECTROSCOPY <u>Sofija Andelič</u> , Martin Kreuzer, Tanja Dučić, Marko Hawlina, Xhevat Lumi	181
10:09–10:16	IZRAČUN PRIMERNE DIOPTRIJSKE MOČI IOL PO LASIKU-U IOL POWER CALCULATION AFTER LASIK SURGERY <u>Rok Grčar</u> , Irena Irman Grčar, Marjan Irman	182

10:16–10:23	KVALITETA VIDA PO TRANSEPITELNI LASERSKI KOREKCIJI DIOPTRIJE QUALITY OF VISION AFTER TRANSEPIHELIAL LASER REFRACTIVE SURGERY <u>Marjan Irman</u> , Irena Irman Grčar, Rok Grčar	183
10:23–10:30	KOREKCIJA VIDA S KONTAKTNIMI LEČAMI PRI BRAZGOTINSKIH MOTNJAVAH ROŽENICE TREATMENT OF CORNEAL SCARS USING CONTACT LENSES <u>Martin Možina</u> , Petra Schollmayer, Azra Herceg, Katja Matović	184
10:30–10:33	VPLIV NEKIRURŠKIH DEJAVNIKOV NA REZULTAT NA OFTALMOLOŠKEM KIRURŠKEM SIMULATORJU INFLUENCE OF NON-SURGICAL FACTORS ON THE RESULT ON THE OPHTHALMIC SURGICAL SIMULATOR <u>Klara Masnik</u> , Nejc Pulko, Tomislav Šarenac	185
10:33–10:38	INTRASKLERALNA FIKSACIJA INTRAOKULARNE LEČE (YAMANE) PRI OZKI ZENICI INTRASCLERAL INTRAOCULAR LENS FIXATION (YAMANE) IN AN EYE WITH A NARROW PUPIL <u>Tomislav Šarenac</u> (video predstavitev / video presentation)	186
10:38–10:43	OPERACIJA SIVE MRENE PRI PACIENTIH Z OŽJIMI ZENICAMI CATARACT SURGERY IN PATIENTS WITH INSUFFICIENT MYDRIASIS <u>Alja Črnež Khoueir</u> (video predstavitev / video presentation)	187
10:43–10:50	EVOLUCIJA FAKOEMULZIFIKACIJE: OD ZAČETKOV DO ROČNIKA Z AKTIVNIM NADZOROM DINAMIKE PRETOKA EVOLUTION OF PHACOEMULSIFICATION: FROM THE BEGINNINGS TOWARDS THE HANDPIECE WITH ACTIVE CONTROL OF FLUIDICS Na povabilo družbe Swixx Biopharma / Invited by Swixx Biopharma <u>Marko Hawlina</u> , Petra Schollmayer	188
10:50–10:57	INOVATIVEN INDIVIDUALEN PRISTOP K REŠEVANJU PRESBIOPIJE IN KATARAKTE INNOVATIVE INDIVIDUAL SOLUTIONS FOR PRESBYOPIA AND CATARACT SURGERY Na povabilo družbe Oktal Pharma / Invited by Oktal Pharma <u>Petra Schollmayer</u> , Marko Hawlina	189
10:57–11:04	ROLE OF PANOPTIX IN SELECTION OF OPTIMAL IOL VLOGA PANOPTIX PRI IZBORU PRIMERNE IOL Na povabilo družbe Swixx Biopharma / Invited by Swixx Biopharma <u>Irena Grčar Irman</u>	190
11:04–11:14	Razprava / Discussion	
11:14–11:17	Kratek odmora / Short break	
11:17–12:43	VITREORETINALNA KIRURGIJA / VITREORETINAL SURGERY Moderatorji / Moderators: Mojca Globočnik Petrovič, Xhevat Lumi, Marko Šulak	191
11:17–11:32	PEDIATRIC RETINAL DETACHMENT – OUR EXPERIENCE Vabljen predavatelj ZOS / Invited speaker by ZOS <u>Tomislav Jukić</u>	192

11:32–11:39	LAMELARNA MAKULARNA LUKNJA LAMELLAR MACULAR HOLE <u>Mojca Globočnik Petrovič</u>	193
11:39–11:46	ZDRAVLJENJE VELIKIH KRONIČNIH MAKULARNIH LUKENJ Z AVTOLOGNO PRESADITVIJO NEVROSENZORNE MREŽNICE MANAGEMENT OF REFRACTORY LARGE MACULAR HOLE WITH AUTOLOGOUS NEUROSENSORY RETINAL FREE FLAP TRANSPLANTATION <u>Xhevat Lumi</u>	194
11:46–11:53	VITREKTOMIJA ZA ZDRAVLJENJE RETINOPATIJE NEDONOŠENČKOV STADIJA 4 VITRECTOMY FOR RETINOPATHY OF PREMATURITY STAGE 4 <u>Marko Šulak, Špela Markelj, Manca Tekavčič Pompe</u>	195
11:53–12:00	PROLIFERATIVNA VITREORETINOPATIJA MAKULE PO PRIMARNI VITREKTOMIJI MACULAR PROLIFERATIVE VITREORETINOPATHY <u>Angela Thaler, Neža Čokl, Mojca Globočnik Petrovič</u>	196
12:00–12:07	AKUTNI ENDOFTALMITIS PO OPERACIJI KATARAKTE IN REFRAKTIVNI OPERACIJI ZAMENJAVE LEČE ACUTE POSTOPERATIVE ENDOPHTHALMITIS FOLLOWING CATARACT AND CLEAR LENS EXTRACTION SURGERY <u>Maja Potrč, Xhevat Lumi, Mojca Urbančič, Neža Čokl, Angela Thaler, Marko Šulak, Vladimir Pfeifer, Mojca Globočnik Petrovič</u>	197
12:07–12:14	ENDOFTALMITIS PO POŠKODBI POSTTRAUMATIC ENDOPHTHALMITIS <u>Matej Zupan, Mojca Globočnik Petrovič, Mojca Urbančič, Neža Čokl, Marko Šulak, Xhevat Lumi</u>	198
12:14–12:21	OČESNA HALKOZA PO POŠKODBI V PROMETNI NESREČI – PREDSTAVITEV PRIMERA OCULAR CHALCOSIS AFTER INJURY IN A CAR ACCIDENT – CASE REPORT <u>Anela Bečić Turkanović, Xhevat Lumi</u>	199
12:21–12:26	KIRURŠKA OSKRBA PENETRANTNE POŠKODBE ZRKLA Z ZNOTRAJOČESNIM TUJKOM – KLINIČNI PRIMER SURGICAL MANAGEMENT OF PENETRATING EYE INJURY WITH INTRAOCULAR FOREIGN BODY – CLINICAL CASE <u>Fran Drnovšek, Maja Potrč, Xhevat Lumi (video predstavitev / video presentation)</u>	200
12:26–12:33	IMPLANTAT "PORT DELIVERY SYSTEM" Z RANIBIZUMABOM ZA ZDRAVLJENJE VLAŽNE OBLIKE STAROSTNE DEGENERACIJE RUMENE PEGE THE PORT DELIVERY SYSTEM WITH RANIBIZUMAB FOR NEOVASCULAR AGE-RELATED MACULAR DEGENERATION Na povabilo družbe Roche / Invited by Roche <u>Angela Thaler</u>	201
12:33–12:43	Razprava / Discussion	

12:43–13:28	Odmor za kosilo / Lunch break Satelitski simpozij Abbvie / Satellite symposium Abbvie SODOBNO ZDRAVLJENJE NEINFEKCIJSKEGA UVEITISA / CONTEMPORARY MANAGEMENT OF NONINFECTIOUS UVEITIS Moderator / Moderator: Nataša Vidović Valentinčič	
	KAJ BI REVMATOLOG POVEDAL OFTALMOLOGU? WHAT A RHEUMATOLOGIST WOULD TELL AN OPHTHALMOLOGIST? Matija Tomšič	202
	NAŠE IZKUŠNJE PRI ZDRAVLJENJU NEINFEKCIJSKEGA UVEITISA OUR EXPERIENCE IN THE TREATMENT OF NONINFECTIOUS UVEITIS Nataša Vidović Valentinčič	204
	NONINFECTIOUS UVEITIS IN CHILDREN Nenad Vukojević	205
13:28–14:34	UVEITIS / UVEITIS Moderatorji / Moderators: Nataša Vidović Valentinčič, Saša Počkar, Katja Kuhta	206
13:28–13:43	RETINAL COMPLICATIONS TO SYSTEMIC LUPUS ERYTHEMATOSUS – THE SAME DISEASE AND VARIOUS OPHTHALMIC STORIES Vabljeno predavanje ZOS / Invited speaker by ZOS <u>Nenad Vukojević</u> , Tomislav Jukić, Ante Vukojević	207
13:43–13:50	KLINIČNE IN SLIKOVNE DIAGNOSTIČNE ZNAČILNOSTI SINDROMA IZGINJAJOČIH BELIH PIK CLINICAL AND IMAGING FINDINGS IN MULTIPLE EVANESCENT WHITE DOT SYNDROME <u>Ana Pajtler Rošar</u> , Nataša Vidović Valentinčič	208
13:50–13:57	0.19 MG FLUOCINOLON ACETONID INTRAVITREALNI IMPLANT PRI ZDRAVLJENJU NEINFEKCIJSKEGA KRONIČNEGA UVEITISA: IZKUŠNJE, PRIPOROČILA IN UGOTOVITVE 12-MESEČNE ŠTUDIJE V TERCIARNEM CENTRU INTRAVITREAL FLUOCINOLONE 0.19MG IMPLANT IN THE MANAGEMENT OF CHRONIC NON-INFECTIOUS UVEITIS: EXPERIENCE, RECOMMENDATIONS AND 12-MONTH OUTCOMES FROM A SINGLE TERTIARY CENTRE <u>Sasa Počkar</u> , Ines Leal, Ramandeep Chhabra, Nicholas Jones, Laura Steeples	209
13:57–14:03	PRIMERJAVA INTRAVITREALNEGA TRIAMCINOLON ACETONIDA IN DEKSAMETAZONSKEGA INTRAVITREALNEGA VSADKA PRI ZDRAVLJENJU UVEITIČNEGA CISTOIDNEGA MAKULARNEGA EDEMA A COMPARISON OF INTRAVITREAL TRIAMCINOLONE ACETONIDE AND DEXAMETHASONE INTRAVITREAL IMPLANT FOR THE TREATMENT OF UVEITIC CYSTOID MACULAR EDEMA <u>Polona Zaletel Benda</u> , Nataša Vidović Valentinčič, Barbara Cvenkel	210
14:03–14:10	PACIENTI Z OKLUZIVNIM MREŽNIČNIM VASKULITISOM NEINFEKCIJSKEGA IZVORA V SLOVENSKI POPULACIJI – 10 LETNI PREGLED PATIENTS WITH NON-INFECTIOUS OCCLUSIVE RETINAL VASCULITIS IN SLOVENIAN POPULATION – A 10 YEARS REVIEW <u>Pia Klobučar</u> , Polona Jaki Mekjavić, Nataša Vidović Valentinčič	211

14:10-14:17	OČESNI SIFILIS, POJAVNOST V ZADNJIH DESETIH LETIH V SLOVENIJI OCULAR SYPHILIS, OCCURRENCE IN THE LAST TEN YEARS IN SLOVENIA <u>Živa Štular</u> , Ana Fakin, Mojca Matičič, Saša Počkar, Darja Dobovšek, Nataša Vidović Valentinčič	212
14:17-14:24	HUMAN OPHTHALMOMYIASIS CAUSED BY OESTRUS OVIS—FIRST REPORT FROM CROATIA AND REVIEW ON CASES FROM MEDITERRANEAN COUNTRIES” <u>Ana Pupić-Bakrač</u> , Relja Beck	213
14:24-14:34	Razprava / Discussion	
14:34-14.44	Zaključek / Closing	



ZDRAVITE Z VIZIJO



EYLEA® JE EDINO ODOBRENO ZDRAVILO
ANTI-VEGF, S KLINIČNO DOKAZANIM
PODALJŠANJEM INTERVALA ZDRAVLJENJA DO Q16^{1,2}

Q12 IN
VEČ

Do **60 %** bolnikov
je doseglo interval
odmerjanja **≥ 12 tednov**^{1-2*}

Q16

Do **46 %** bolnikov
je doseglo interval
odmerjanja na **16 tednov**^{1-2*}

ALTAIR

* v 96. tednu v preskušanju ALTAIR

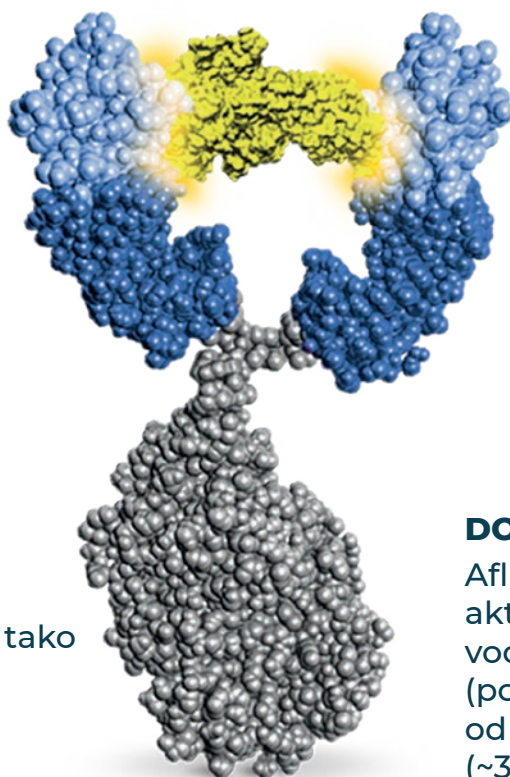
Viri: 1. Povzetek glavnih značilnosti zdravila Eylea®. 2. Ohji M, Takahashi K, Okada AA, Kobayashi M, Matsuda Y, Terano Y, for ALTAIR Investigators. Efficacy and safety of intravitreal aflibercept treat-and-extend regimens in exudative age-related macular degeneration: 52- and 96-week findings from ALTAIR: a randomized controlled trial. Adv Ther. 2020;37(3):1173-1187.

Samo za strokovno javnost.

PP-EYL-SI-0206-L5.2021

 **EYLEA**[®]
(aflibercept raztopina za injiciranje)

EYLEA® (aflibercept): NAREJENA ZA DOLGO DELOVANJE



MOČAN

Aflibercept ima do ~100-krat večjo afiniteto vezave VEGF kot ranibizumab.^{1,2}

DVOJNI MEHANIZEM DELOVANJA

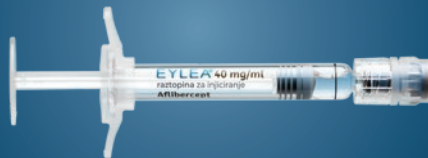Aflibercept specifično veže tako VEGF kot PGF.¹

DOLGOTRAJNI UČINEK

Aflibercept zavira aktivnost VEGF v prekatni vodki v obdobju > 71 dni (povprečje), kar je dlje od ranibizumaba (~37 dni).³⁻⁵

NOVO

SEDAJ NA VOLJO V NAPOLNJENI INJEKCIJSKI BRIZGI



Vir: 1. Povzetek glavnih značilnosti zdravila EYLEA®. 2. Papadopoulos N, et al. Binding and neutralization of vascular endothelial growth factor (VEGF) and related ligands by VEGF Trap, ranibizumab and bevacizumab. *Angiogenesis*. 2012;15(2):171-185. 3. Fauser S, et al. Suppression of intraocular vascular endothelial growth factor during aflibercept treatment of age-related macular degeneration. *Am J Ophthalmol*. 2014;158(3):532-536. 4. Stewart MW. Aflibercept (VEGFTrap-eye): the newest anti-VEGF drug. *Br J Ophthalmol*. 2012;96(9):1157-1158. 5. Muether PS, et al. Long-term stability of vascular endothelial growth factor suppression time under ranibizumab treatment in age-related macular degeneration. *Am J Ophthalmol*. 2013;156:989-993.

VEGF (vascular endothelial growth factor), žilni endotelijski rastni dejavnik, PGF (platelet growth factor), placentni rastni dejavnik

Samo za strokovno javnost.

PP-EYL-SI-0206-1_5.2021

 **EYLEA®**
(aflibercept raztopina za injiciranje)

Eylea 40 mg/ml raztopina za injiciranje v viali**Eylea 40 mg/ml raztopina za injiciranje v napolnjeni injekcijski brizgi****Pred predpisovanjem, prosimo, preberite celoten povzetek značilnosti zdravila!**

KAKOVOSTNA IN KOLIČINSKA SESTAVA: 1 ml raztopine za injiciranje vsebuje 40 mg aflibercepta. Ena viala vsebuje 100 mikrolitrov raztopine, kar ustreza 4 mg aflibercepta. Ena napolnjena injekcijska brizga vsebuje 90 mikrolitrov raztopine, kar ustreza 3,6 mg aflibercepta. Pomožne snovi: polisorbitol 20, natrijev dihidrogenfosfat monohidrat, dinatrijev dihidrogenfosfat heptahidrat, natrijev klorid, saharoza, voda za injekcije. To zdravilo vsebuje manj kot 1 mmol (23 mg) natrija na enoto odmerka, kar v bistvu pomeni "brez natrija". **TERAPEVTSKE INDIKACIJE:** Zdravilo Eylea je indicirano za zdravljenje: 1. neovaskularne (vlažne) starostne degeneracije rumene pege (makule) pri odraslih (SDM), 2. okvare vida zaradi makularnega edema, kot posledice zapore mrežnične vene (zapore veje mrežnične vene – BRVO - Branch Retinal Vein Occlusion ali zapore centralne mrežnične vene - CRVO - Central Retinal Vein Occlusion), 3. okvare vida zaradi diabetičnega makularnega edema (DME – Diabetic Macular Oedema), 4. okvare vida zaradi miopične hoidalne neovaskularizacije (miopične CNV – myopic Choroidal NeoVascularisation). **ODMERJANJE IN NAČIN UPORABE:** Zdravilo Eylea je samo za intravitrealno injiciranje. Eno vialo ali eno napolnjeno injekcijsko brizgo se sme uporabiti za zdravljenje samo enega očesa. Če se eno vialo ali eno injekcijsko brizgo uporabi za dajanje več odmerkov, to lahko poveča tveganje za kontaminacijo in posledično okužbo. Zdravilo Eylea sme aplicirati samo usposobljen zdravnik, ki ima izkušnje z dajanjem intravitrealnih injekcij. Priporočeni odmerek zdravila Eylea je 2 mg aflibercepta (0,05ml), kar ustreza 50 mikrolitrom raztopine. **Pri SDM** Zdravljenje z zdravilom Eylea se začne z eno injekcijo na mesec, tri zaporedne mesece. Interval med posameznimi odmerki se nato podaljša na dva meseca. Zdravnik glede na oceno ostrine vida in/ali anatomski izgled rumene pege presodi ali lahko interval med injekcijami ostane dva meseca ali pa ga dodatno podaljša, na primer z režimom odmerjanja »zdravi in podaljšaj«, kjer se intervali med injekcijami podaljšujejo za 2- ali 4-tedne, da se ohrani stabilna ostrina vida in/ali anatomski izgled rumene pege. Če se glede na oceno ostrine vida in/ali anatomski izgled rumene pege stanje poslabša, je treba interval med injekcijami ustrezno skrajšati. Zahtev, kako pogosto spremljati bolnika med injekcijami, ni. Spremljanje bolnika poteka po presoji zdravnika; pregledi so lahko pogostejši kot je injiciranje zdravila. Intervala med injekcijami, daljšega od štirih mesecev, niso preučevali. **Pri ZMV (zapore veje mrežnične vene ali centralne mrežnične vene)**, se po začetni injekciji zdravilo aplicira enkrat na mesec. Interval med dvema odmerkoma ne sme biti krajši kot en mesec. Če ocena ostrine vida in anatomski izgled rumene pege kaže, da bolnik nima koristi od nadaljevanja zdravljenja, je treba z zdravljenjem z zdravilom Eylea prenehati. Mesečno zdravljenje se nadaljuje, dokler ni dosežena največja ostrina vida in/ali ni znakov napredovanja bolezni. Morda bo tri ali več zaporednih mesecev potrebna 1 injekcija na mesec. Zdravljenje bo morda treba nadaljevati z režimom »zdravi in podaljšaj«, s postopnim podaljševanjem intervala med injekcijami, da se ohrani stabilen vid in/ali anatomski izgled rumene pege, čeprav ni dovolj podatkov za odločitev o dolžini intervalov. Če se glede na oceno ostrine vida in/ali anatomskega izgleda rumene pege stanje poslabša, je treba interval med injekcijami ustrezno skrajšati. Načrt spremljanja in zdravljenja mora določiti lečeči zdravnik in sicer glede na odziv posameznega bolnika na zdravljenje. Spremljanje napredovanja bolezni lahko vključuje klinični pregled, funkcijske preiskave in slikovne metode (npr. optična koherentna tomografija ali fluoresceinska angiografija). **Pri DME** se zdravljenje z zdravilom Eylea se začne z eno injekcijo na mesec, pet zaporednih mesecev, nato pa nadaljuje z eno injekcijo vsaka dva meseca. Med posameznimi injekcijami spremljanje bolnikov ni potrebno. Po prvih 12 mesecih zdravljenja z zdravilom Eylea in glede na oceno ostrine vida in/ali anatomski izgled rumene pege, se lahko intervali med injekcijami podaljšajo, na primer z režimom odmerjanja »zdravi in podaljšaj«, kjer se intervali med injekcijami postopoma podaljšujejo, da se ohrani stabilna ostrina vida in/ali anatomski izgled rumene pege, čeprav ni dovolj podatkov za odločitev o dolžini teh intervalov. Če se glede na oceno ostrine vida in/ali anatomski izgled rumene pege stanje poslabša, je treba interval med injekcijami ustrezno skrajšati. Lečeči zdravnik mora zato določiti načrt spremljanja bolnika, pregledi so lahko pogostejši kot je načrtovano injiciranje zdravila. Če ocena ostrine vida in anatomski izgled rumene pege kaže, da bolnik nima koristi od nadaljevanja zdravljenja, je treba z zdravljenjem z zdravilom Eylea prenehati. **Pri mHNV:** priporočeni odmerek zdravila Eylea je ena intravitrealna injekcija. Dodatni odmerki se lahko uporabijo, če ocena ostrine vida in/ali anatomski izgled rumene pege kaže, da je bolezen še prisotna. Ponovitve bolezni je treba zdraviti kot nov pojav bolezni. Načrt spremljanja bolnika mora določiti lečeči zdravnik. Interval med dvema injekcijama ne sme biti krajši od enega meseca. **KONTRAINDIKACIJE:** Preobčutljivost na zdravilno učinkovino aflibercept ali katero koli pomožno snov. Aktivna okužba očesa ali periokularna okužba ali sum nanjo. Aktivno hudo vnetje v očesu. **POSEBNA OPOZORILA IN PREVIDNOSTNI UKREPI:** **Endoftalmitis:** intravitrealne injekcije so povezovale z endoftalmitisom, intraokularnim vnetjem, regmatogenim odstopom mrežnice, raztrganinami mrežnice in iatrogeno travmatično katarakto. Pri uporabi zdravila Eylea je treba vedno upoštevati ustrezne aseptične tehnike injiciranja. V tednu po prejemu injekcije je treba bolnike dodatno spremljati, da se, v primeru okužbe, lahko začne zgodnje zdravljenje. Bolnike je treba poučiti, da nemudoma poročajo o vseh simptomih, ki bi lahko kazali na endoftalmitis ali če se pojavi kateri koli od zgoraj omenjenih dogodkov, ker je treba ustrezno ukrepati. **Povišanje intraokularnega tlaka** so opažali v 60 minutah po intravitrealni injekciji. Posebna previdnost je potrebna pri bolnikih z neustrezno zdravljenim glavkomom (zdravila Eylea ne injicirajte, če je intraokularni tlak ≥ 30 mmHg). V vseh primerih je treba zato ustrezno spremljati intraokularni tlak in perfuzijo glave vidnega živca in ustrezno ukrepati. **Imunogenost:** ker je aflibercept terapevtski protein, obstaja možnost za razvoj imunogenosti z zdravilom Eylea. Bolnike je treba poučiti, da poročajo o vseh znakih in simptomih vnetja v očesu npr. bolečini, fotofobiji ali pordelosti, ki bi lahko bila klinični znak preobčutljivosti. **Sistemski neželeni učinki:** po intravitrealnih injekcijah zaviralcev VEGF so poročali o sistemskih neželenih učinkih: krvavitvah izven očesa in arterijskih tromembolijah. Varnosti in učinkovitosti zdravljenja z zdravilom Eylea, sočasno apliciranim v obe očesi, niso sistematično preučevali. Na voljo ni podatkov glede sočasne uporabe zdravila Eylea z drugimi zaviralci VEGF (sistemski ali okularni). Dejavniki tveganja za **zatrganje pigmentnega epitelijske mrežnice** po uporabi zdravil proti VEGF za zdravljenje vlažne starostne degeneracije makule sta obsežen in/ali visok odstop pigmentnega epitelijske mrežnice. Pri uvajanju zdravila Eylea je pri bolnikih z navedenimi dejavniki tveganja za zatrganje pigmentnega epitelijske mrežnice potrebna previdnost. Pri bolnikih z regmatogenim odstopom mrežnice ali foranmnom makule III. ali IV. stopnje je treba zdravljenje prekiniti. V primeru prerzanja mrežnice je treba z zdravljenjem prenehati in se ga ne sme ponovno začeti, dokler ni zatrganje ustrezno pozdravljeno. Z zdravljenjem je treba prenehati in se ga ne sme začeti ponovno prej kot ob naslednjem načrtovanem odmerku v naslednjih primerih: – zmanjšana najboljša korigirana ostrina vida (BCVA) ≥ 30 črk v primerjavi z zadnjo oceno ostrine vida, – krvavitev pod mrežnico, tudi v vidni jami (fovea centralis) ali, če je velikost krvavitve ≥ 50 % celotne lezije. Z zdravljenjem je treba prenehati 28 dni pred načrtovano intraokularno operacijo in se sme z njim nadaljevati šele po 28 dneh po opravljeni intraokularni operaciji. **Ne-sečnost in dojenje:** Čeprav je sistemska izpostavljenost po intraokularni uporabi zelo majhna, se zdravila Eylea ne sme uporabljati med nosečnostjo, razen če možne koristi pretehtajo možna tveganja za plod. Ženske v rodni dobi morajo med zdravljenjem in še vsaj 3 mesece po zadnji intravitrealni injekciji aflibercepta uporabljati učinkovito kontracepcijo. **Populacije za katere je na voljo malo podatkov:** Na voljo so omejene izkušnje z zdravljenjem bolnikov z ishemično zaporo centralne mrežnične vene in zapore veje mrežnične vene. Pri bolnikih s kliničnimi znaki irreverzibilne ishemične izgube vidne funkcije se zdravljenja ne priporoča. Izkušnje z zdravljenjem bolnikov z diabetičnim makularnim edemom zaradi sladkorne bolezni tipa I ali bolnikov s sladkorno boleznijo, pri katerih je HbA1c več kot 12 % ali s proliferativno diabetično retinopatijo, so omejene. Zdravila Eylea niso preučevali pri bolnikih z aktivno sistemsko okužbo ali pri bolnikih s sočasnimi očesnimi boleznimi, kot sta odstop mrežnice ali makularna luknja. Izkušnje z zdravljenjem bolnikov s sladkorno boleznijo in neurejeno hipertenzijo z zdravilom Eylea ni. Zdravnik, ki zdravi takšne bolnike, mora upoštevati, da ni na voljo dovolj podatkov. Izkušnje z zdravljenjem miopične CNV z zdravilom Eylea pri neazjskih bolnikih, bolnikih, ki so že bili zdravljeni zaradi miopične CNV, in bolnikih z lezijami zunaj fovee (ekstrafovealne lezije) ni. **NEŽELENI UČINKI:** **Zelo pogosti:** zmanjšana ostrina vida, krvavitev v očesno veznico, retinalna krvavitev, bolečina v očesu; **Pogosti:** zatrganje pigmentnega epitelijske mrežnice (stanja, za katera je znano, da so povezana z vlažno AMD, opazili so jih samo v študijah vlažne AMD), odstop pigmentnega epitelijske mrežnice, degeneracija mrežnice, krvavitev v steklovino, katarakta, kortikalna katarakta, nuklearna katarakta, subkapsularna katarakta, erozija roženice, abrazija roženice, povišanje intraokularnega tlaka, zamajen vid, motnjave v steklovini, odstop steklovine, bolečina na mestu injiciranja, občutek tujska v očesu, močnejše solzenje, edem veke, krvavitev na mestu injiciranja, pikčasti keratitis, hiperemija veznice, očesna hiperemija. **Občasni:** preobčutljivost (v post-marketingnem obdobju so se pojavila poročila o alergijskih reakcijah: izpuščaj, pruritus, urtikarija in posamezni primeri resnih anafilaktičnih/anafilaktoidnih reakcij), endoftalmitis s pozitivno in negativno kulturo, odstop mrežnice, raztrganine mrežnice, iritis, uveitis, iridociklitis, motnjave leče, poškodba roženičnega epitelijske, draženje na mestu injiciranja, nenormalen občutek v očesu, draženje veke, motnjave v srednjem prekatu, edem roženice. **Redki:** slepota, travmatska katarakta, vitritis, hipopion. **Opis izbranih stranskih učinkov:** v študijah faze III pri bolnikih z vlažno AMD je bila povečana incidenca krvavitve pod veznico pri bolnikih, ki so prejeli antitrombotike; arterijski tromboembolični dogodki (ATE) so stranski dogodki, ki so lahko povezani s sistemsko inhibicijo VEGF. Obstaja teoretično tveganje za ATE, ki vključujejo možgansko kap ali miokardni infarkt kot posledico intravitrealne uporabe zaviralcev VEGF. Kot pri vseh terapevtskih proteinih, obstaja možnost razvoja imunogenosti. **Način/Režim izdajanja zdravila:** Izdaja zdravila je le na recept, zdravilo pa se uporablja samo v javnih zdravstvenih zavodih ter pri pravnih in fizičnih osebah, ki opravljajo zdravstveno dejavnost. **Imetnik dovoljenja za promet:** Bayer AG, 51368 Leverkusen, Germany **Za nadaljnje informacije o zdravilu Eylea, se lahko obrnete na:** Bayer d.o.o., Bravničarjeva 13, 1000 Ljubljana **Verzija:** EU 7 (01/2021)

POGLEJTE KAJ SE
ZGODI,

**ČE PREKINETE
SVOJO
RUTINO**



1. ENOSTAVNEJŠI REŽIM ZDRAVLJENJA¹

bolniki z DME bodo manj obremenjeni z obiski^{2,3}



2. DELOVANJE NA VEČ NAČINOV⁴⁻⁷

za učinkovit spopad s kompleksno in multifaktorialno
patogenezo DME⁸

3. DOKAZANA UČINKOVITOST V VSAKDANJI PRAKSI⁹⁻¹⁶

4. IZBIRA PRAVEGA BOLNIKA,

ki bo imel največjo korist



BOLNIKI, PREOBREMENJENI
Z OBISKI^{1,17}



BOLNIKI, NEPRIMERNI ZA
ANTI-VEGF ZDRAVLJENJE¹⁷



PSEVDofAKIČNI BOLNIKI¹



BOLNIKI Z NEZADOSTNIM
ODGOVOROM NA ANTI-VEGF
ZDRAVLJENJE^{1,17}





Sodoben pristop

k zdravljenju vnetja na očesni površini

 **Softacort**[®]
Hidrokortizon 3,35 mg/ml

Skrajšan povzetek glavnih značilnosti zdravila

Softacort 3,35 mg/ml kapljice za oko, raztopina v enoodmernem vsebniku

1 ml kapljic za oko vsebuje 3,35 mg natrijevega hidrokortizonfosfata. 1 kapljica vsebuje približno 0,12 mg natrijevega hidrokortizonfosfata.

Indikacije: Zdravljenje blagih alergijskih ali vnetnih bolezni očesne veznice brez okužb. **Odmerjanje in način uporabe:** 2 kapljici od 2- do 4-krat dnevno v prizadeto oko. Zdravljenje običajno traja od nekaj dni do največ 14 dni. Za preprečevanje ponovitve bolezni je priporočljivo postopno zmanjševanje odmerka do ene uporabe vsak drugi dan. V primeru nezadostnega odziva je potrebno uporabiti močnejši kortikosteroid. V primeru sočasnega zdravljenja z drugimi kapljicami za oko je treba med uporabo posameznega zdravila počakati 5 minut. **Kontraindikacije:** Preobčutljivost na zdravilno učinkovino ali katero koli pomožno snov, očesna hipertenzija zaradi uporabe glukokortikosteroidov ali zaradi drugih vzrokov, akutna okužba z virusom herpes simpleks in drugimi virusnimi okužbami roženice z akutno razjedo (razen kadar se zdravljenje kombinira s specifičnimi zdravili za virus herpes), konjunktivitis z ulcerativim keratitisom, tudi če je ta v začetnem stadiju (pozitiven fluoresceinski test), očesna tuberkuloza, očesna mikoza, akuta očesna gnojna okužba, gnojni konjunktivitis in gnojni blefaritis, ječmen in okužba s herpesom, ki so lahko prikriti s protivnetnimi zdravili oziroma jih le-ta lahko poslabšajo. **Opozorila, previdnostni ukrepi in interakcije:** Lokalnih steroidov se ne sme uporabiti, če rdeče oko ni diagnosticirano. Tega zdravila ni priporočljivo uporabljati pri keratitisu povzročenem z virusom herpesa, razen če se zdravljenje ne kombinira s protivirusnim zdravljenjem. Uporaba lokalnih steroidov lahko pri stanju stanjšane roženice in beločnice poveča tveganje za predrtje. V primeru predrtja roženice ob hkratni dolgotrajni uporabi steroidov je potrebno posumiti na glivično okužbo. Med zdravljenjem z očesnimi kapljicami s hidrokortizonom je treba bolnikovo stanje pogosto preverjati. Dolgotrajna uporaba kortikosteroidov lahko povzroči očesno hipertenzijo/glavkom še posebej pri bolnikih s povišanim znotrajočesnim tlakom povzročenim s steroidi v anamnezi ali obstoječim zvišanim znotrajočesnim tlakom ali glavkomom in tudi razvoj sive mrene, še zlasti pri otrocih in starejših ljudeh. Uporaba kortikosteroidov lahko povzroči tudi oportunistične okužbe zaradi zavrnega odziva bolnika na okužbo. Kortikosteroidi lahko pospešijo, poslabšajo ali prikrijejo znake in simptome oportunističnih okužb oči. Med zdravljenjem nošenje kontaktnih leč ni priporočljivo. Če se pri bolniku pojavijo zamegljen vid ali druge motnje vida, jih je potrebno upoštevati za napotitev k oftalmologu zaradi ovrednotenja možnih vzrokov, ki lahko vključujejo sivo mreno, glavkom ali redke bolezni, kot je centralna serozna horioretinopatija. Nепrekinjeno dolgotrajno zdravljenje s kortikosteroidi pri otrocih lahko zavre delovanje nadledvične žleze. Zvišanje očesnega tlaka zaradi uporabe lokalnih kortikosteroidov se pri otrocih pojavlja bolj pogosto, v hujši obliki in hitreje kot pri odraslih. Pri sočasnem zdravljenju z zaviralci CYP3A, vključno z zdravili, ki vsebujejo kobicistat, se pričakuje večje tveganje za pojav sistemskih neželenih učinkov. Tem kombinacijam zdravil se je treba izogniti, razen če dobrobit ne odtehta povečanega tveganja sistemskih neželenih učinkov kortikosteroidov. V tem primeru je treba bolnike spremljati glede pojava sistemskih neželenih učinkov kortikosteroidov. **Neželeni učinki:** Zelo redko so poročali o primerih kalcifikacije roženice pri nekaterih bolnikih, ki so imeli hudo poškodovano roženico in so uporabljali kapljice za oči, ki so vsebovale fosfate. Opis izbranih neželenih učinkov: Pekoč občutek in zbadanje v očesu se lahko pojavita takoj po vkapljanju zdravila. Ta pojava sta običajno blage in prehodne narave in ne puščata nobenih posledic. Zvišanje znotrajočesnega tlaka povzročenegega z lokalnimi kortikosteroidnimi zdravili se običajno pojavi v 2 tednih zdravljenja. Bolniki s sladkorno boleznijo so ravno tako bolj dovzetni za clermoz subkapsularne sive mrene po uporabi lokalnih steroidnih zdravil. **Imetnik dovoljenja za promet z zdravilom:** Laboratoires THEA, 12 rue Louis Blériot 63017 Clermont-Ferrand Cedex 2, Francija

Predpisovanje in izdaja zdravila je le na recept.

SOF26102018

Pred predpisovanjem preberite celoten povzetek glavnih značilnosti zdravila!

 **Théa**
let's open our eyes

INSPHARMA d.o.o.
Bravničarjeva ulica 13
1000 Ljubljana
info@inspharma.com

 **inspharma**
inspiring health

MOČNEJŠA SKUPAJ

ANALOG
PROSTAGLANDINA

ZAVIRALEC
ADRENERGIČNIH
RECEPTORJEV BETA

Samo za
strokovno
javnost



Fixalpost®

latanoprost 50 µg/ml + timolol 5 mg/ml

Prva fiksna kombinacija
latanoprost/timolol **BREZ KONSERVANSOV**

Skražšan povzetek glavnih značilnosti zdravila

FIXALPOST 50 mikrogramov/ml + 5 mg/ml kapljice za oko, raztopina v enoodmernem vsebniku

1 ml raztopine vsebuje 50 µg latanoprostina in 5 mg timolola v obliki timololijevega maleata.

Indikacije: Znižanje povišanega očesnega tlaka pri bolnikih z glavkomom z odprtim zakotjem in očesno hipertenzijo pri bolnikih, ki se niso zadostno odzvali na lokalne zaviralce adrenergičnih receptorjev beta ali analoge prostaglandina.
Odmerjanje in način uporabe: 1 kapljica v obolelo oko (obojele oči) enkrat na dan. Zaradi zmanjšanja možnosti sistemske absorpcije je priporočljivo, da za dve minuti pritisnemo solzni mešiček ob notranji očesni kot takoj po vkapljanju kapljice. Leče je pred uporabo treba odstraniti. Vstavljanje se lahko spet po 15 minutah. V primeru uporabe več lokalnih zdravil za oči mora med uporabo posameznih zdravil miniti vsaj 5 minut. **Kontraindikacije:** Reaktivna bolezen dihal, sinusna bradikardija, sindrom bolnega sinusnega vozla, sinoatrijski srčni blok, atriiventrikularni blok druge ali tretje stopnje, ki ni nadzorovan s srčnim vzpodbujevalnikom, simptomatsko srčno popuščanje, kardiogeni šok; preobčutljivost na učinkovini ali pomožne snovi. **Opozorila, previdnostni ukrepi, interakcije:** Zaradi timolola lahko pride do pojave istih srčnožilnih, pljučnih ali drugih neželenih učinkov, kot jih opazimo pri sistemski uporabi zaviralcev beta. Pojavnost sistemskih neželenih učinkov po lokalni uporabi v očesu je nižja kot pri sistemski uporabi. Pri bolnikih s srčnožilnimi boleznimi, hipertenzijo in z blago do zmerno kronično obstruktivno pljučno boleznijo je potrebno skrbno pretehtati ali je zdravljenje z zaviralci beta primerno in jih nato skrbno spremljati. Pri bolnikih s hudimi perifernimi motnjami prekrvavitve je potrebna previdnost. Zaviralci beta lahko preprejajo znake akutne hipoglikemije in hipertiroidizma. Zaviralci beta lahko okrepijo hipoglikemični učinek antidiabetičnih zdravil. Zaviralci beta za lokalno uporabo v očesu lahko povzročijo suhe oči; bolnike z boleznimi roženice je treba zdraviti previdno. Učinek na znotraj očesni tlak ali znani sistemski učinki zaradi zavore receptorjev beta se lahko okrepijo, če bolnik poleg timolola prejema tudi sistemski zaviralec beta. Bolniki z atopijo ali hudo anafilaktično reakcijo na različne alergene v anamnezi so lahko bolj dovzetni na ponovljajoče se izpostavljanje tem alergenom in se ne odzovejo na običajne odmerke adrenalina. Po uporabi raztopin za zniževanje tlaka po izvedeni trabekulektomiji so poročali o odstopu horoideje. Zaviralci beta za lokalno uporabo v očesu lahko zavrejo sistemske učinke agonistov receptorjev beta, npr. adrenalina; anesteziologa je potrebno opozoriti, da bolnik prejema timolol. Kadar se lokalni zaviralci beta za oči uporabljajo sočasno s peroralnimi zaviralci kalcijevih kanalčkov, zaviralci adrenergičnih receptorjev beta, antiaritmiki, glikozidi digitalis, parasimpatomimetiki ali guanetidinom obstaja možnost, da se učinki seštevajo, kar vodi v hipotenzijo in/ali bradikardijo. Pri sočasni uporabi timolola z zaviralci CYP2D6 so poročali o povečanih učinkih zaradi sistemske zavore receptorjev beta (tj. upočasnjen srčni utrip, depresija). Sočasna uporaba večih prostaglandinov, analogov ali derivatov prostaglandinov ni priporočljiva. Latanoprost lahko postopoma spremeni barvo oči, ker poveča količino rjavega pigmenta v šarenici ter lahko postopoma spremeni trepalnice in dlacice na očesu in v njegovi okolici. Latanoprost je treba uporabljati previdno pri bolnikih z zgodovino herpetičnega keratitisa in ga ne uporabljati v primerih akutnega keratitisa, povzročenega z virusom herpesa simpleksa. Med uporabo latanoprostu so opisani primeri makularnega edema vključno s cističnim makularnim edemom, večinoma pri afakičnih bolnikih, pri psevdofakičnih bolnikih z rupturo zadnje lečne ovojnice ter pri bolnikih z znanimi dejavniki tveganja za cistični makularni edem. **Neželeni učinki.** **Povzetek varnostnega profila:** Pri latanoprostu je večina neželenih učinkov vezana na očesni sistem. V kliničnih raziskavah referenčnega zdravila, s konzervansom, se je pri 16–20 % bolnikov pojavila povečana pigmentacija šarenice, ki je lahko trajna. V odprti 5-letni raziskavi varnosti latanoprostu se je pri 33 % bolnikov pojavila pigmentacija šarenice. Drugi neželeni učinki na oči so običajno prehodni in se pojavijo neposredno ob samem vkapljanju zdravila. Pri timololu so najbolj resni neželeni učinki sistemskega značaja, vključno z bradikardijo, aritmijo, kongestivnim srčnim popuščanjem, bronhospazmom in alergijskimi reakcijami. Kot velja za druga zdravila, ki se jih uporabi lokalno v očeh, se timolol absorbira v sistemski krvni obtok. To lahko povzroči podobne neželene učinke, kot jim opazimo po sistemski uporabi zaviralcev beta, a je pojavnost le-teh po lokalni očesni uporabi manjša. **Imetnik dovoljenja za promet z zdravilom:** Laboratoires Théa, 12 rue Louis Blériot 63017 Clermont-Ferrand Cedex 2, Francija

Predpisovanje in izdaja zdravila je le na recept.

FX260418

Pred predpisovanjem zdravila Fixalpost prosimo preberite celoten povzetek glavnih značilnosti zdravila, ki je na voljo na spletni strani www.cbz.si ali pri zastopniku imetnika dovoljenja za promet INSPHARMA d.o.o.

THE IDEAL STABILITY YOU NEED TO ENABLE THE EFFICIENCY YOU WANT¹⁻⁴

Safety and confidence

thanks to minimized surge²⁻⁴

Enhanced consistency

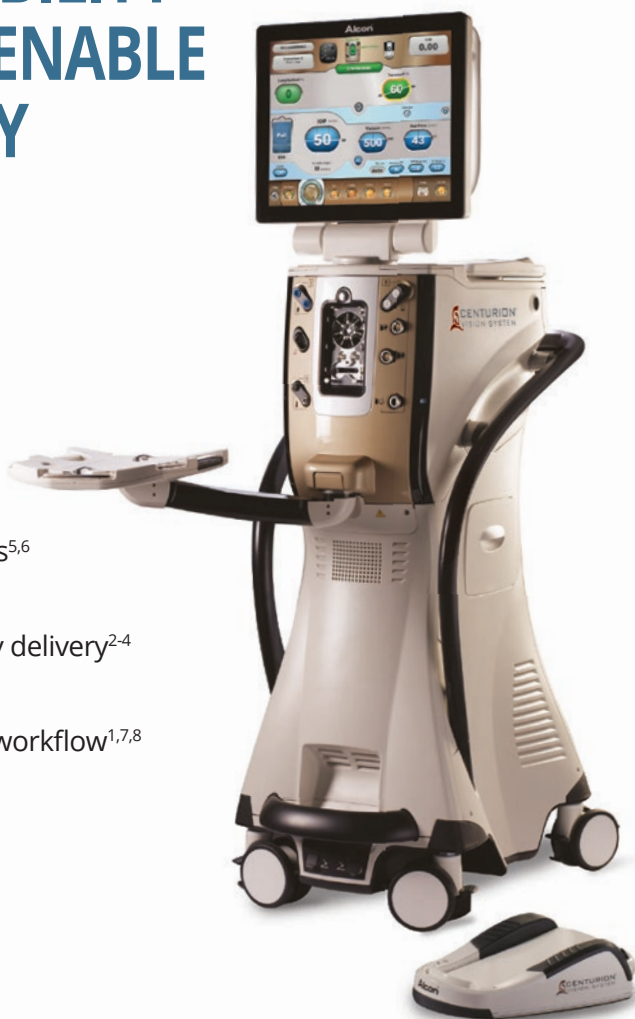through superior performance
reproducibility vs gravity systems^{5,6}

Your preferred efficiency

with superior fluidics and energy delivery²⁻⁴

Seamless integration

with optimized operating room workflow^{1,7,8}



Would you be interested in experiencing better performance?
Contact your local sales representative* to get a customized
demonstration of the above benefits.

1. Centurion® Vision System Operator's Manual. 2. Alcon data on file, Ref. 02559, 03.05.2017. 3. Thorne A, Dyk DW, Fanney D, Miller KM. Phacoemulsifier occlusion break surge volume reduction. J Cataract Refract Surg. 2018 Dec;44(12):1491-1496. 4. Aravena C, Dyk DW, Thorne A, Fanney D, Miller KM. Aqueous volume loss associated with occlusion break surge in phacoemulsifiers from 4 different manufacturers. J Cataract Refract Surg. 2018 Jul;44(7):884-888. 5. Lehmann R. Automated Patient Eye Level by Sensor-based handpiece. Presentation at ASCRS 2019, 3-7 May, San Diego. 6. Crandall AS. Role of Incision Leakage in Anterior Chamber Stability in Different Phacoemulsifier Systems. Presentation at ASCRS 2019, 3-7 May, San Diego. 7. VERION User Guide 2.6 / 3.1. 8. NGENUITY User Guide 1.4.

Centurion® Vision System is medical device. **Manufacturer:** Alcon Laboratories, Incorporated, 6201 South Freeway, Fort Worth, TX, 76134-2099, USA. **EC-REP:** Alcon Laboratories Belgium, Lichterveld 3, 2870 Puurs-Sint-Amands, Belgium



PM-SI-2021-5-866

Preparation date: May 2021

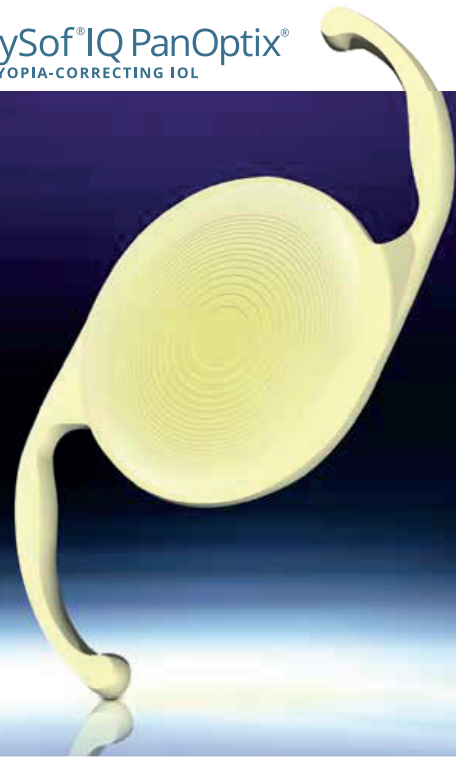Swixx  **BioPharma**
Modern Medicines for All

For further information please refer to:
*Swixx Biopharma d.o.o., Pot k sejmšiču 35,
1231 Ljubljana-Črnuče, Slovenia
T: 01 2355100, E: slovenia.info@swixxbiopharma.com

AcrySof® IQ PanOptix®

AcrySof® IQ PanOptix® Toric

Proven Optical Technology, Excellent visual
outcomes in Presbyopia-Correcting IOL¹⁻⁷



Designed for more natural adaptability featuring the ENLIGHTEN (ENhanced LIGHT ENERGY) Optical Technology^{8,9}

- **Optimized light utilization in a presbyopia-correcting IOL⁹**
Transmit 88 % of light utilisation to provide crisp quality of vision at all distances^{1-7,9}
- **More comfortable near to intermediate range of vision¹⁻⁷**
 - PanOptix® has 20/25 or better visual acuity from 40 cm to all distances^{1,2,4,6,7}
 - PanOptix® showed clinically proven better near visual acuity than Symfony* with similar visual disturbances
Near visual acuity is 20/20 with PanOptix® IOL vs 20/32 with Symfony* IOL^{5,6}
 - PanOptix® has better intermediate visual acuity at 60 cm than FineVision* and AT-Lisa* IOLs^{4,7}
More natural and preferred intermediate distance at 60 cm^{10,11}
 - 94.8 % of patients reported spectacle independence at all distances²
- **Less dependence on pupil size with similar visual performance in all lighting conditions^{2,4}**

*Trademarks are the property of their respective owners.

IOL: Intraocular lens

1. Investigation of ACRYSOF® IQ PanOptix™ Presbyopia Correcting IOL Model TFNT00. Alcon data on file. 0053776. Effective date Jan 2018. 2. García-Pérez et al. Short term visual outcomes of a new trifocal intraocular lens. BMC Ophthalmology (2017) 17:72. 3. Lawless et al. Visual and refractive outcomes following implantation of a new trifocal intraocular lens. Eye and Vision (2017) 4:10. 4. Gunderson GK, et al. Trifocal intraocular lenses: a comparison of the visual performance and quality of vision provided by two different lens designs. Clinical Ophthalmology 2017;11 1081-1087. 5. Monaco G, et al. Visual performance after bilateral implantation of 2 new presbyopia-correcting intraocular lenses: Trifocal versus extended range of vision. Cataract Refract Surg 2017; 43:737-747. 6. Ruiz-Mesa R, et al. A comparative study of the visual outcomes between a new trifocal and an extended depth of focus intraocular lens. Eur J Ophthalmol 2017. 7. Clinical Investigation of Visual Function after Bilateral Implantation of Two Presbyopia-Correcting Trifocal IOLs. Alcon data on file. TDOC - 0053796. Effective date 19- Dec 2017. 8. PanOptix® Diffractive Optical Design. Alcon internal technical report: TDOC-0018723. Effective date 19 Dec 2014. 9. Estimation of Light Energy Distribution for PanOptix® IOL. Alcon data on file. TDOC-0051365. Effective date Nov 2015. 10. Charness N, Dijkstra K, Jastrzebski T, et al. Monitor viewing distance for younger and older workers. Proceedings of the Human Factors and Ergonomics Society 52nd Annual Meeting, 2008. http://www.academia.edu/477435/Monitor_Viewing_Distance_for_Younger_and_Older_Workers. Accessed April 9, 2015. 11. Average of American OSHA, Canadian OSHA and American Optometric Association Recommendations for Computer Monitor Distances. www.aoa.org. (July, 2015).

PanOptix® IOLs are medical devices. **Manufacturer:** Alcon Laboratories, Incorporated, 6201 South Freeway, Fort Worth, TX, 76134-2099, USA. **EC-REP:** Alcon Laboratories Belgium, Lichterveld 3, 2870 Puurs-Sint-Amands, Belgium



PM-SI-2021-5-855

Preparation date: May 2021



For further information please refer to:
Swixx Biopharma d.o.o., Pot k sejmišči 35,
1231 Ljubljana-Črnuče, Slovenia
T: 01 2355100, E: slovenia.info@swixxbiopharma.com



Vsak si zasluži videti celotno sliko.

Dosedanje izkušnje na področju zdravljenja glavkoma omogočajo, da lahko bolnikom ponudimo zlate standarde zdravljenja.¹⁻³



Pri zdravljenju glavkoma igrajo pomembno vlogo tudi konzervansi.⁴

Xalatan[®]
latanoprost

Xalacom[®]
latanoprost/timolol

Konzervans benzalkonijev klorid (BAK) velja za zlati standard protimikrobne učinkovitosti in obenem izboljša dostavo zdravila s povečanjem prepustnosti očesne površine.^{3,5,6}

Dejstva o kapljicah brez konzervansov in zdravilih z BAK:

- Ustrezno konzerviranje je pri oftalmičnih raztopinah v večodmernih vsebnikih izredno pomembno za zmanjšanje tveganja za okužbe zaradi naključnega onesnaženja z mikrobi.⁴
- Več kot 70 % oftalmičnih zdravil v večodmernih vsebnikih, vključno s lokalnimi očesnimi hipertenzivi, vsebuje BAK, praviloma v koncentraciji od 0,004 % do 0,02 %.⁴
- Latanoprost z dodanim 0,02 % BAK izkazuje bolj učinkovito protimikrobno zaščito kot druge kombinacije.⁴
- Nekateri bolniki so lahko na BAK bolj občutljivi kot drugi.⁶
- Zdravila proti glavkomu brez konzervansov so zlasti priporočljiva za bolnike, ki sočasno uporabljajo več zdravil, in za bolnike z boleznijo očesne površine.⁷
- Smernice Britanskega Nacionalnega inštituta za zdravje in klinično odličnost NICE (*National Institute of Health and Care Excellence*) priporočajo uporabo kapljic za oko brez konzervansov pri osebah z alergijami na konzervanse in osebah s klinično pomembno in simptomatsko boleznijo očesne površine, če obstaja tveganje za prehod v kronični glavkom z odprtim zakotjem.⁸

BAK - benzalkonijev klorid

BISTVENI PODATKI IZ POVZETKA GLAVNIH ZNAČILNOSTI ZDRAVILA

XALACOM 0,05 mg/5 mg v 1 ml kapljice za oko, raztopina

Sestava in oblika zdravila: 1 ml kapljice za oko, raztopine, vsebuje 0,05 mglatanoprost v 5 mg timolola v obliki 6,8 mg timololijevega maleata. **Indikacije:** Znižanje povišanega očesnega tlaka pri bolnikih z glavkomom z odprtim zakotjem in očesno hipertenzijo, pri katerih zdravljenje s topikalnimi antagonistmi adrenergičnih receptorjev beta ali prostaglandinskih analogi ni zadovoljivo znižalo očesnega tlaka. **Odmernjevanje in način uporabe:** Odrasli: Priporočen odmerek je ena kapljica v oboje oko (oboje očesi) enkrat na dan ob istem času. Če bolnik odmerek enkrat izpusti, nadaljuje z normalnim odmerkom naslednji dan. Odmerek ne sme presegati ene kapljice zdravila v oboje oko (oboje očesi) na dan. **Pediatrična populacija:** Varnost in učinkovitost nista bili raziskani. **Način uporabe:** Kontaktno leče je treba pred uporabo kapljic za oko odstraniti, po 15 minutah pa se jih lahko ponovno vstavi. V primeru, da bolnik uporablja več topikalnih zdravil za oči, mora upoštevati časovni razmik vsaj 5 minut med uporabo posameznih zdravil. Če bolnik pritrjene na nazolakrimalni kanal ali zapre veke za 2 minuti, je sistemska absorpcija zmanjšana. **Kontraindikacije:** Reaktivne bolezni dihal, vključno z bronhialno astmo ali bronhialno astmo v anamnezi in hudo kronično obstruktivno pljučno boleznijo. Sinusna bradikardija, sindrom bolnega sinusnega vozla, sinuatrialni blok, atroventrikularni blok druge ali tretje stopnje, ki ni uravnavan s srčnim spodbujevalnikom, srčno popuščanje, kardiogetni šok. Preobčutljivost na zdravilni učinkovini ali katerikoli pomožni snov. **Posebna opozorila in previdnostni ukrepi:** Zdravljenje bolnikov s kardiovaskularnimi boleznimi in hipertenzijo je treba kritično oceniti in opazovati glede znakov poslabšanja in neželenih učinkov. Previdna uporaba pri bolnikih z atrioventrikularnim blokom prve stopnje ter pri bolnikih s hudimi motnjami perifernе cirkulacije. Po uporabi nekaterih antagonistov receptorjev beta so poročali o respiratornih reakcijah (vključno s smrtnjo zaradi bronhospazma pri bolnikih z astmo). Previdna uporaba pri bolnikih z blago ali zmerno hudo kronično obstruktivno pljučno boleznijo. Previdna uporaba pri bolnikih, ki so nagnjeni k spontanim hipoglikemijam in bolnikih, ki imajo labilno sladkorno bolezen. Antagonisti receptorjev beta lahko prikrivajo znake hipertrofičnega. Previdna uporaba pri bolnikih z boleznimi roženice. Učinek timolola se lahko okrepi pri bolnikih, ki že jemljejo peroralne antagonistse receptorjev beta. Med uporabo antagonistov receptorjev beta lahko pri bolnikih z anamnezo atopije ali hudih anafilaktičnih reakcij pride do močnejšega odziva na alergene ter odsotnosti odziva na običajne odmerke adrenalina, ki se uporabljajo pri zdravljenju anafilaktičnih reakcij. Odstop žilnice po filtracijskih operacijah glavkoma. Med kirurškimi posegi mora biti anestezolog obveščen, da bolnik uporablja timolol, saj lahko zavre beta-agonistične učinke npr. adrenalina. Sočasna uporaba dveh ali več prostaglandinov, analogov prostaglandina ali njegovih derivatov ni priporočena. Sprememba barve šarenice. Potemnitelne kože na vekah in sprememba trepalnice ter dilačije na zdravljenjem očesu – reverzibilno po prenehanju. Ni izkušenj pri zdravljenju vnetnega, neovaskularnega, kroničnega glavkoma z zaprtim zakotjem ter glavkoma z odprtim zakotjem pri psevdotafakčnih bolnikih in pigmentnega glavkoma. Previdna uporaba pri bolnikih z anamnezo herpetičnega keratitisa. Makularni edem (vključno s cističnim) – previdna uporaba pri afakčnih bolnikih, psevdotafakčnih bolnikih z rupturo zadnje lečne ovjnice ali bolnikih z znanimi dejavniki tveganja za makularni edem. Vsebuje benzalkonijev klorid, ki povzroča toksično keratopatijo in/ali toksično ulcerativno keratopatijo, lahko draži oko, povzroča simptome suhega očesa, vpliva pa lahko tudi na solzni film, površino roženice in povzroči spremembo barve mehkih kontaktnih leč. **Mesebno dovoljenje z drugimi zdravili:** Uporaba dveh ali več prostaglandinov, njihovih analogov ali derivatov ni priporočena. Sočasna uporaba peroralnih zaviralcev kalcijevih kanalčkov, antagonistov adrenergičnih receptorjev beta, antiaritmikov, glikozidov digitalisa, parasimpatikomikov ali guanididna lahko povzroči hipotenzijo ali bradikardijo. Sočasna uporaba zaviralcev CYP2D6 (npr. kinidin, fluoksetin, paroksetin) lahko okrepi sistemsko blokado adrenergičnih receptorjev beta. Sočasna uporaba peroralnega in dveh ali več topikalnih antagonistov adrenergičnih receptorjev beta ni priporočena. Pri sočasni uporabi z adrenalinom se med nosečnostjo in dojenjem ne sme uporabljati. V studijih na živalih izpostavo in timolol nista imela vpliva na plodnost samcev ali samic. **Vpliv na sposobnost vožnje in upravljanja s stroji:** Po vkapavanju v oko lahko kapljice povzročijo prehodno zameglitev vida. **Neželeni učinki:** Zelo pogosti ($\geq 1/10$): hiperpigmentacija šarenice. Pogosti ($\geq 1/100$ do $< 1/10$): bolečina v očeh, draženje očesa z zabzdamen v očesu, pekočino občutkom, srbenjem, občutkom tujka v očesu). Občasni ($\geq 1/1.000$ do $< 1/100$): glavobol, spremembe na roženici, konjunktivitis, blefaritis, hiperemija očesa, zamegljen vid, močnejše solzjenje, lupščastost, pruritus. **Način izdajanja:** Predpisovanje in izdaja zdravila je na recept. **Imetnik dovoljenja za promet:** Upjohn EESV, Rivium Westlaan 142, 2909 LD Capelle aan den IJssel, Nizozemska. **Datum zadnje revizije besedila:** 07.01.2021. **Pred predpisovanjem se seznanite s celotnim povzetkom glavnih značilnosti zdravila.**

XALATAN 50 mikrogramov/ml kapljice za oko, raztopina

Sestava in oblika zdravila: 1 ml raztopine kapljice za oko vsebuje 50 mikrogramovlatanoprost. 1 kapljica vsebuje približno 1,5 mikrogramalatanoprost. **Indikacije:** Znižanje povišanega očesnega tlaka pri bolnikih z glavkomom z odprtim zakotjem in očesno hipertenzijo pri odraslih (vključno s starejšimi). Znižanje povišanega očesnega tlaka pri pediatričnih bolnikih s povišanim očesnim tlakom in otroškim glavkomom. **Odmernjevanje:** Odrasli (vključno s starejšimi bolniki): Priporočen odmerek je ena kapljica v oboje oko (oboje očesi) enkrat na dan, optimalni učinek se doseže z aplikiranjem kapljic zvečer. Zdravilo je dovoljeno uporabljati samo enkrat na dan. Če bolnik odmerek enkrat izpusti, nadaljuje z naslednjim odmerkom kot običajno. **Pediatrična populacija:** Xalatan kapljice za oko, raztopina se lahko pri pediatričnih bolnikih uporablja v enakih odmerkih kot pri odraslih. Podatki za nedonošene dojenčke (rojene pred 36. tednom nosečnosti) niso na voljo. Podatki za starostno skupino < 1 leta (4 bolniki) so zelo omejeni. **Način uporabe:** Za zmanjšanje možnosti sistemske absorpcije za minuto pritisnemo solzni mešiček ob notranji očesni kotiček takoj po vkapavanju vsake kapljice. Kontaktno leče je treba pred uporabo kapljic za oko odstraniti, po 15 minutah pa se jih lahko ponovno vstavi. Če bolnik uporablja več kot eno lokalno zdravilo za oči, mora med uporabo posameznih zdravil misliti vsaj pet minut. **Kontraindikacije:** Preobčutljivost na učinkovino ali katerikoli pomožni snov. **Posebna opozorila in previdnostni ukrepi:** Sprememba barve šarenice. Previdna uporaba pri kroničnem glavkomu z zaprtim zakotjem, glavkomu z odprtim zakotjem pri psevdotafakčnih bolnikih, pigmentnem glavkomu, vnetnem in neovaskularnem glavkomu, očesnih vnetjih ter akutnih napadih glavkoma z zaprtim zakotjem. Previdna uporaba med perioroperativnim obdobjem operacije katarakte. Previdna uporaba pri bolnikih z anamnezo herpetičnega keratitisa. Makularni edem – previdna uporaba pri afakčnih bolnikih, pri psevdotafakčnih bolnikih z rupturo zadnje lečne ovjnice ali z lečo v srednjem prekatu ter pri bolnikih z znanimi dejavniki tveganja za cistični makularni edem. Previdnost pri bolnikih z znanimi predpisovalnimi dejavniki tveganja za iritis/uvetitis. V pomarketiškem obdobju so bili opisani primeri poslabšanja irisa in/ali dispeje, zato je pri takih bolnikih potrebno previdnost. Periorbitarno obnavanje kože. Sprememba trepalnice in dilačije na zdravljenjem očesu in v njegovi okolici. Zdravilo Xalatan vsebuje benzalkonijev klorid, ki povzroča pikčasto keratopatijo, toksično ulcerativno keratopatijo, draženje oči, simptome suhega očesa ter vpliva na solzni film in površino roženice. Previdna uporaba pri bolnikih s simptomi suhega očesa ali boleznimi, ki prizadenejo roženico. Zdravilo Xalatan vsebuje tudi natrijev hidrogenfosfat. **Pediatrična populacija:** Podatki o učinkovitosti in varnosti v starostni skupini < 1 leta (4 bolniki) so zelo omejeni. Podatki o nedonošenih dojenčkih (rojeni pred 36. tednom nosečnosti) niso na voljo. Pri otrocih (stari od 0 do < 3 leta), ki imajo večino težave zaradi primarnega kongenitalnega glavkoma (PCG), ostaja kirurški poseg zdravilnega izbora. Dolgotrajna varnost pri otrocih ni bila dokazana. **Mesebno delovanje z drugimi zdravili:** Dokončni podatki o mesebnem delovanju z drugimi zdravili ni. Opisani so primeri paradržnega zvišanja očesnega tlaka po sočasni oftalmični uporabi dveh prostaglandinskih analogov. Studije o mesebnem delovanju so bile izvedene le na odraslih. **Plodnost, nosečnost in dojenje:** Zdravilo Xalatan se ne sme uporabljati med nosečnostjo in dojenjem. **Neželeni učinki:** Zelo pogosti: hiperpigmentacija šarenice, blaga do zmerna hiperemija veznice, draženje oči, sprememba trepalnice in dilačije na vekah. Pogosti: pikčasti keratitis, večina brez simptomov, blefaritis, bolečine v očeh, fotofobija in konjunktivitis. V dveh kratkotrajnih kliničnih preskušanjih pediatrične populacije je bil varnostni profil teh študij podoben kot pri odraslih, pri tem pa niso ugotovili novih neželenih učinkov. **Blefaritis, izdajanja:** Predpisovanje in izdaja zdravila je na recept. **Imetnik dovoljenja za promet:** Upjohn EESV, Rivium Westlaan 142, 2909 LD Capelle aan den IJssel, Nizozemska. **Datum zadnje revizije besedila:** 07.01.2021. **Pred predpisovanjem se seznanite s celotnim povzetkom glavnih značilnosti zdravila.**

Literatura: 1. Povzetek glavnih značilnosti zdravila Xalatan, 7.1.2021. 2. Povzetek glavnih značilnosti zdravila Xalacom, 7.1.2021. 3. Tu EY. Balancing antimicrobial efficacy and toxicity of currently available topical ophthalmic preservatives. *Saudi J of Ophthalmology*, 2014; 28: 182-7. 4. Ryan G, Fain JM, Lovelace C, et al. Effectiveness of ophthalmic solution preservatives: a comparison of latanoprost with 0.02% benzalkonium chloride and travoprost with the so2f12a preservative system. *BMC Ophthalmology*, 2011; 11(8): 1-6. 5. Okabe K, Kimura H, Okabe J, et al. Effect of benzalkonium chloride on transcellular drug delivery. *Investigate Ophthalmology and Visual Science*, 2005; 46(2): 703-8. 6. Rasmussen CA, Kaufman PL, Kiland JA. Benzalkonium chloride and glaucoma. *J of Ocular Pharmacology and Therapeutics*, 2014; 30(2,3): 163-9. 7. Steven DW, Alagaband P, Lim KS. Preservatives in glaucoma medication. *Br J Ophthalmol*, 2018; 102: 1497-503. 8. National Institute for Health and Care Excellence (NICE). NICE guideline for glaucoma: diagnosis and management. Dostopno na: nice.org.uk/guidance/ng81. Dostopno: 23.2.2021.




VIATRIS™

Imetnik dovoljenja za promet: Upjohn EESV, Rivium Westlaan 142, 2909 LD Capelle aan den IJssel, Nizozemska
Zastopa: Mylan Healthcare d.o.o., Dolenjska cesta 242c, 1000 Ljubljana, Slovenija; hčerinsko podjetje družbe Viatris

Revolucije

zahtevajo strast.

Več kot stoletje postavljamo nove standarde v diagnostiki in zdravljenju številnih bolezni. Danes nam novi viri podatkov in napredna analitika omogočajo, da zagotovimo pravo zdravljenje za pravega bolnika ob pravem času. Zato se povezujemo s tistimi, ki stremijo k istemu cilju in razumejo, da nova znanja služijo ne samo znanosti, temveč predvsem človeštvu.



- 13. slovenski oftalmološki kongres
z mednarodno udeležbo
20.–22. maj 2021
13th Slovenian Congress
of Ophthalmology
with international participation
20th-22nd May 2021
-

- 36. simpozij oftalmologov Slovenije in Hrvaške
36th Symposium of Ophthalmology of Slovenia and Croatia
-

- <http://www.zos2021.si/>

ZBORNİK POVZETKOV BOOK OF ABSTRACTS

.....

KRAJ / VENUE
VIRTUALNI DOGODEK / ONLINE EVENT

SPECIALIZANTI, TEKMOVALNI PROGRAM

MEDICAL INTERNS COMPETITION SECTION

Moderatorji / Moderators:

MOJCA GLOBOČNIK PETROVIČ, POLONA JAKI MEKJAVIČ, DUŠICA PAHOR,
NATAŠA VIDOVIĆ VALENTINČIČ, BARBARA CVENKEL, HELENA HASKAJ,
ROK GRČAR, PETER PRESKAR

PERIPAPILARNA NEOVASKULARIZACIJA V POVEZAVI Z IDIOPATSKO INTRAKRANIALNO HIPERTENZIJO: PREDSTAVITEV PRIMERA

PERIPAPILLARY NEOVASCULARIZATION SECONDARY TO IDIOPATHIC INTRACRANIAL HYPERTENSION: A CASE REPORT

Veronika Blažič¹, Ana Pajtler Rošar¹, Marko Hawlina¹, Ana Fakin¹
¹Očesna Klinika Ljubljana

NAMEN: Predstavitev primera bolnice s peripapilarno horoidalno neovaskularizacijo (PPCNV) v povezavi z idiopatsko intrakranialno hipertenzijo (IIH).

METODE: predstavitev primera.

REZULTATI: 32 letna ženska z indeksom telesne mase 34,6 kg/m² je bila obravnavana zaradi nenadnega pojava izpada v infero-temporalnem delu vidnega polja desnega očesa (DO). Vidna ostrina je bila obojestransko 1.0. Na očesnem ozadju je bil viden obojestranski edem vidnega živca, na DO pa inferonazalno ter superotemporalno peripapilarno subretinalna krvavitev, ki se je širila proti fovei. S fluoresceinsko angiografijo (FA) očesnega ozadja je bil postavljen sum na PPCNV. Z MRI so bile izključene kompresivne lezije, lumbalna punkcija je potrdila povišan intrakranialni tlak (400 mm H₂O). MR angiografija je izključila intrakranialno anevrizmo kot vzrok morebitnega Tersonovega sindroma. Bolnica je bila zdravljena z dvema mesečnima intravitrealnima injekcijama anti-VEGF Ranibizumab in sistemsko z 250 mg acetazolamida p.o. dvakrat dnevno; svetovana ji je bila izguba telesne teže. Na kontrolnem pregledu je po dveh mesecih navajala izboljšanje vida, vidno je bilo zmanjšanje subretinalne krvavitve in papiledema. Ponovljena FA očesnega ozadja DO je pokazala skoraj popolno regresijo PPCNV.

ZAKLJUČEK: PPCNV je možen zaplet papiledema ob IIH. V primeru, ko je ogrožen vid, je zdravljenje z intravitrealnimi injekcijami antiVEGF varno in učinkovito. Zdravljenje papiledema ob IIH z Acetazolamidom se zdi učinkovito.

PURPOSE: To present a case of idiopathic intracranial hypertension (IIH) presenting with unilateral visual loss due to peripapillary neovascularization (PPCNV).

METHODS: a case report.

RESULTS: 32-year-old female with body mass index of 34,6 kg/m² presented with sudden inferotemporal visual field defect on her right eye (RE). Her best-corrected visual acuity was 1.0 on both eyes. Fundus examination revealed bilateral optic disc edema and inferonasal and superotemporal peripapillary subretinal haemorrhages on the RE, extending towards the fovea. Fundus fluorescein angiography (FA) was suggestive of PPCNV. MRI excluded intracranial mass and lumbar puncture confirmed elevated intracranial pressure (400 mm H₂O). MRA excluded intracranial aneurysms as a cause of Terson syndrome. The patient was treated with two monthly intravitreal injections of anti-VEGF Ranibizumab in the RE and was prescribed an oral dose of 250 mg acetazolamide twice a day. Weight loss was advised. On follow-up after two months she reported improvement of visual symptoms. Subretinal bleeding and papilledema were reduced. FA of the RE showed almost complete regression of the PPCNV.

CONCLUSION: PPCNV is a rare complication of papilloedema due to IIH. In vision-threatening cases, intravitreal antiVEGF injections may be safe and effective therapeutic option. Treatment of papilloedema due to IIH with Acetazolamide appears to be effective.

KONJUNKTIVALNA CISTA ORBITE PO ENUKLEACIJI OČESA

CONJUNCTIVAL ORBITAL CYST AFTER ENUCLEATION OF THE EYE

Barbara Crnjac¹, Tomaž Gračner^{1,2}, Tomislav Šarenac^{1,2}

¹*Oddelek za očne bolezni, Univerzitetni klinični center Maribor, Maribor, Slovenija,*

²*Katedra za oftalmologijo, Medicinska fakulteta Univerze v Mariboru, Maribor, Slovenija*

NAMEN: Poročilo o primeru bolnika z veliko konjunktivalno cisto orbite po enukleaciji očesa.

METODE: 43-letni bolnik, po enukleaciji očesa zaradi poškodbe leta 1998, z vstavljenim najlon klobčičem. Zaradi bočenja veznične vreče mu je začela izpadati očesna proteza. Opravili smo oftalmološki pregled, UZ orbite, MR in CT orbit, predstavljen je bil na konziliju ORL.

REZULTATI: Izbočenje veznične vreče smo natančno opredelili z MR orbit, ki je pokazal multilokulirano cistično spremembo, ki je praktično izpolnjevala orbito. Opravljena je bil evakuacija orbitalne ciste, odstranili smo najlonski klobčič in vstavili Medpore implant. Patohistološka preiskava je pokazala, da je šlo na navadno cisto. Kontrolna MR je pokazal dobro anatomsko stanje orbite in primerno pozicioniran implant. Pacient je glede na novo anatomsko obliko veznične vreče prejel novo luskasto protezo. 1 leto po reviziji je anatomsko stanje orbite stabilno.

ZAKLJUČEK: Konjunktivalne ciste orbite po enukleaciji so redke, posebej takšnega reda velikosti. Predstavili smo zaplet, ki se je pojavil 22 let po enukleaciji. Cisto smo uspešno evakuirali, odstranili star najlonski implant in vstavili večji Medpore implant, kar je omogočilo boljše možnosti za izdelavo luske, boljši estetski izgled in boljšo kvaliteto življenja pacienta.

PURPOSE: A case report of a patient with a large conjunctival orbital cyst after enucleation of the eye.

METHODS: A 43-year-old patient, after enucleation of the eye due to an injury in 1998, with inserted nylon ball implant. Due to the bulging of the conjunctival bag, prosthesis began falling out. We performed an ophthalmological examination, orbital ultrasound, MRI and CT, the case was presented at the ENT council.

RESULTS: The bulge of the conjunctival sac was precisely defined by orbital MRI, which showed a multiloculated cystic change that practically filled the orbit. The orbital cyst was evacuated, a nylon ball was removed and an Medpore implant was inserted. Pathohistological examination showed it was a common cyst. Follow-up MRI confirmed good anatomical condition of the orbit and properly positioned implant. According to the new anatomical shape of the conjunctival sac, the patient received a new prosthesis. The anatomical condition of the orbit is stable 1 year after the revision.

CONCLUSION: Conjunctival cysts of the orbit after enucleation are rare, especially in such size. We presented a complication that occurred 22 years after enucleation. We have successfully evacuated the cyst, removed the old nylon implant and inserted larger Medpore implant, which provided better conditions for manufacturing a prosthesis and a better aesthetic appearance with a significant improvement in quality of life for the patient.

HORNER IN EAGLE

HORNER AND EAGLE

Ana Cvetko¹, Nenad Kljaić², Dušica Pahor², Boštjan Lanišnik³, Matjaž Voršič⁴

¹*Splošna Bolnišnica dr. Jožeta Potrča Ptuj, Ptuj, Slovenija,*

²*Oddelek za očne bolezni, Univerzitetni klinični center Maribor, Maribor, Slovenija,*

³*Klinika za ORL in MFK, Univerzitetni klinični center Maribor, Maribor, Slovenija,*

⁴*Oddelek za nevrokirurgijo, Univerzitetni klinični center Maribor, Maribor, Slovenija*

NAMEN: Prikaz primera bolnika s Hornerjevim sindromom kot posledica Eagle sindroma.

METODE: Retrospektivna analiza 48-letnega bolnika z anamnezo 1-mesec trajajoče levostranske mioze, blage ptoze zgornje veke in občasnega pulzatilnega tinitusa v predelu levega ušesa.

Opravili smo oftalmološki, nevrološki in ORL pregled. Od slikovno-diagnostičnih preiskav smo opravili UZ vratu, CT ter CTA glave in vratu.

REZULTATI: Z oftalmološkim pregledom smo diagnosticirali levostranski Hornerjev sindrom z odsotnimi znaki anhidroze. Nevrološki in ORL pregled nista odkrila dodatne patologije. Na CT sta bila obojestransko vidna daljša stiloidna odrastka senčnice, dolžine do 5 cm. Na UZ in CTA je bila vidna disekcija leve ACI s pseudoanevrizmatško razširitvijo premera do 8 mm, v višini vretenca C1 pa subtotalna zožitev.

ZAKLJUČEK: Eagle sindrom, imenovan tudi stilohioidni sindrom, se kaže z osifikacijo stilohioidnega ligamenta oz. elongacijo stiloidnih odrastkov in predstavlja redek vzrok Hornerjevega sindroma. Patofiziološki mehanizem nastanka je posledica kompresije ACI z elongiranim stiloidnim odrastkom, kar lahko privede do disekcije in okvare simpatičnih živčnih vlaken 3. reda. Ob pojavu simptomatike spada med urgentna stanja. V našem primeru je bolnik nadaljno diagnostiko (DSA preiskavo) odklonil, za predlagano terapijo s transoralnim kirurškim pristopom pa se zaenkrat še ni odločil, zato je predvideno spremljanje stanja.

PURPOSE: Case report of a patient with Horner's syndrome as a result of Eagle's syndrome.

METHODS: Retrospective analysis of a 48-year-old patient with a history of 1-month left-sided miosis, mild upper eyelid ptosis, and occasional pulsatile tinnitus in the left ear. We performed ophthalmological, neurological and ENT examinations. From diagnostic imaging examinations, we performed ultrasound of the neck, CT and CTA of the head and neck.

RESULTS: Left-sided Horner syndrome with absent signs of anhidrosis was diagnosed by ophthalmologic examination. Neurological and ENT examination revealed no additional pathology. On CT, bilateral elongated styloid processes of the temporal bone, up to 5 cm long, were visible. Ultrasound and CTA detected dissection of the left ACI with pseudoaneurysmatic enlargement up to 8 mm in diameter, and subtotal narrowing at C1 vertebral height.

CONCLUSION: Eagle (stylohyoid) syndrome is manifested by ossification of the stylohyoid ligament or elongation of styloid processes and is a rare cause of Horner's syndrome. ACI compression by the elongated styloid process can lead to artery dissection and damage of 3rd order sympathetic nerve fibers. When symptoms appear, it is an emergency. Our patient refused further investigations (DSA) but has not yet decided on the proposed therapy with a transoral surgical approach, so follow-ups are planned.

KLINIČNI PRISTOP IN OBVLADOVANJE PRIMERA GLAUCOMA S TOKSIČNO ALERGIJSKO REAKCIJO: POROČILO O PRIMERU

CLINICAL APPROACH AND MANAGEMENT OF GLAUCOMA CASE WITH TOXIC ALLERGIC REACTION: A CASE REPORT

L. Kojundžić¹, S. Jandroković², I. Škergo²

¹*Department of Ophthalmology, General Hospital Varaždin, Varaždin, Croatia,*

²*Clinic for Ophthalmology, University Hospital Center Zagreb, Zagreb, Croatia*

PURPOSE: To report a case of a toxic reaction to topical treatment and a poor response to laser treatment (selective laser trabeculoplasty, SLT) along with insufficient control due to coronavirus disease (COVID-19)

METHODS: A 46 years old female patient was treating open angle glaucoma for two years with local topical therapy through the ad on system (adding topical therapy) which resulted in extremely severe symptoms of ocular superficial disease. She was then treated in the city where she lives. She came to our clinic because of the eye symptoms including redness, pain, blurred vision, irritation, and elevated intraocular pressure (IOP). The conjunctiva was in extremely poor condition so general therapy was introduced first and after treatment of symptoms local topical therapy without preservatives was given. Then SLT was done. Throughout the duration of the disease images of optic nerve, visual field and optical coherence tomography were in control values. After a short-term improvement decompensated IOP values followed. Due to COVID-19, the patient was not able to have regular IOP monitoring by a ophthalmologist according to a place of residence. In November, the patient was referred again for consultation due to elevated IOP values. Hospitalization was indicated for processing and preparation of trabeculectomy (TTE) surgery of both eyes. Initial changes were visible in one eye according to diagnostic criteria. The more endangered eye was operated on immediately, followed by the other eye. At the follow-up examination one month after the operation, the values of intraocular pressure were normal, and the filtration bleb was properly formed.

RESULTS: During the hospital treatment our approach was to stabilize conjunctiva and the cornea to allow for continuous treatment of planned filtration surgery TTE with mytomicin C. Due to corticosteroid response postoperatively, 5-fluorouracil was administered subconjunctival in both eyes. The patient fully recovered with stabilized IOP and was released without topical antiglaucoma drugs.

CONCLUSION: Approach in treatment of each patient must be individualized. Target pressure has to be reevaluated on each control. New symptoms does not mean new drug. In the COVID period, regular check-ups are a major challenge in the treatment of glaucoma. In cases of a poor response to local therapy, despite good diagnostic test results, it is necessary to change the approach to treatment. In the case of our patient, surgical treatment was chosen.

DEKLICA Z OBOJESTRANSKIM KOLOBOMOM VIDNEGA ŽIVCA IN SEROZNIM DVIIGOM MAKULE

PATIENT WITH BILATERAL OPTIC DISC COLOBOMA AND SEROUS RETINAL DETACHMENT OF THE MACULA

Fran Drnovšek¹, Manca Tekavčič Pompe¹, Špela Markelj¹, Marko Šulak¹
¹Očesna Klinika, Univerzitetni Klinični Center Ljubljana, Ljubljana, Slovenija

NAMEN: Predstavljamo primer obravnave devet-letne deklice z obojestranskim kolobomom vidnega živca in seroznim dvigom v makuli.

METODE: Deklica je obiskala Triažno urgentno ambulanto zaradi opraskanine desnega zrkla. Ob pregledu je bila vidna manjša laceracija veznice na desnem očesu, kjer je bila vidna ostrina po Snellenu 0,9. Izstopala je slabša vidna ostrina (0,1 po Snellenu) na levem, nepoškodovanem očesu. Pregled očesnega ozadja je obojestransko razkril kolobom vidnega živca in serozni dvig v makuli.

REZULTATI: V družinski anamnezi smo opredelili obremenjenost dekličine družine s kolobomom vidnega živca po avtosomno dominantnem tipu. Spremljajočih bolezni pri deklici ni bilo, pri svojcih je bila prisotna prirojena bolezen ledvic. Posumili smo na papilorenalni sindrom in deklico napotili na genetsko testiranje. Odločili smo se za relativno konzervativen, stopenjski pristop k zdravljenju. Najprej smo uvedli topikalno terapijo s kapljicami dorzolamid, in nato sistemsko z acetazolamidom. Ker ni bilo bistvenega morfološkega in funkcionalnega izboljšanja, smo se odločili za peripapilarno lasersko fotokoagulacijo mrežnice.

ZAKLJUČEK: Kolobom vidnih živcev je lahko povezan s seroznim odstopom mrežnice. Ni uveljavljenega pristopa k zdravljenju in makularni odstop lahko spontano fluktuirata. Tako zdravljenje z acetazolamidom, kot laserska fotokoagulacija mrežnice ob robu koloboma lahko zmanjšata vdor tekočine v subretinalni prostor, pri neodzivnih primerih pride v poštev tudi vitrektomija.

PURPOSE: We present a case of 9-year-old female patient with bilateral optic disc coloboma and serous retinal detachment involving the macula.

METHODS: The patient presented to our emergency clinic due to traumatic abrasion of her right eye. The exam revealed a small conjunctival laceration, with best-corrected visual acuity (BCVA) 20/25. Remarkably, she also had reduced vision on her left, uninjured eye with BCVA 20/200. Fundus examination demonstrated bilateral optic disc coloboma and serous retinal detachment involving the macula.

RESULTS: Family history revealed additional affected members with an autosomal dominant pattern of inheritance. While our patient had no associated systemic disorders, some had accompanying congenital renal anomalies. We suspected papillorenal syndrome and referred the patient for genetic evaluation. We decided on a relatively conservative stepwise treatment approach. We initiated topical treatment with dorzolamide drops, and then switched to systemic acetazolamide. As no significant anatomical or functional improvement was observed, we proceeded with peripapillary barrier laser photocoagulation (PBLP).

CONCLUSION: Optic disc colobomas are uncommon and can be associated with serous macular detachments. The optimal treatment approach remains uncertain and macular detachments can show spontaneous fluctuation. Both treatment with acetazolamide and PBLB can reduce the influx of fluid into the subretinal space, and vitrectomy should be considered in unresponsive cases.

7-LETNO SPREMLJANJE IN ZDRAVLJENJE BOLNIKA Z ENOSTRANSKO RADIACIJSKO RETINOPATIJO

A 7-YEAR FOLLOW-UP OF A PATIENT WITH UNILATERAL RADIATION RETINOPATHY

Tanja Erlih¹, Katarina Petelin¹

¹Univerzitetni klinični center Maribor, Oddelek za očne bolezni, Maribor, Slovenija

NAMEN: Predstaviti klinični potek razvoja radiacijske retinopatije kot pozne posledice obsevanja tumorja centralnega živčnega sistema (CŽS).

METODE: Kronološki prikaz primera ter pristopov zdravljenja.

REZULTATI: Danes 61-letni bolnik, ki je imel leta 2013 opravljeno radikalno obsevalno terapijo meningeoma paraselarne regije levo, je 13 mesecev po končanem obsevanju opazil poslabšanje vida na levo oko. Klinično je bila ob prvi obravnavi prisotna ishemična retinopatija z makularnim edemom mrežnice levega očesa, z izhodiščno korigirano vidno ostrino 0,2 (Snellen). Desno oko je ostalo ves čas neprizadeto. Vidna ostrina levega očesa se je po zdravljenju z zaviralci VEGF in lasersko fotokoagulacijo ishemičnih področij mrežnice sprva zelo izboljšala, v krajšem prehodnem obdobju celo do 1,0p. Razvoj bolezni je v naslednjih letih, kljub intenzivnemu spremljanju in zdravljenju, vodil do zapletov ishemične retinopatije z neovaskularizacijami zadnjega očesnega segmenta ter številnih recidivov hematomitreusa. 7 let po začetni obravnavi njegovo zdravljenje še ni zaključeno.

ZAKLJUČEK: Radiacijska retinopatija je eden od znanih zapletov obsevalne terapije tumorjev CŽS. Bolezen je progresivna. Zahteva natančno sledenje bolniku za pravočasno postavitev diagnoze in posledično zdravljenje ter ohranitev vidne funkcije.

PURPOSE: To present a clinical development of a radiation retinopathy as a late complication of a CNS (central nervous system) tumour radiotherapy.

METHODS: Chronological presentation of a clinical case and methods of treatment.

RESULTS: A today 61-year-old patient, who completed radiation therapy for the left parasellar meningioma in 2013, noticed a deterioration of his left eye visual acuity (VA) 13 months later. At his first clinic visit the best corrected VA of his left eye was 0,2 (Snellen) with a funduscopy revealing an extensive ischaemic retinopathy and a central macular oedema. The right eye remained unaffected. After aggressive treatment of his left eye with anti VEGF and panretinal laser photocoagulation his situation improved greatly at first, with VA up to 1,0p for a short period of time. Unfortunately, the disease progressed to posterior segment neovascularization and multiple recurrent vitreous hemorrhages despite all treatment efforts, and it remains unfinished even after a 7 year management.

CONCLUSION: Radiation retinopathy is a known complication of radiation treatment of CNS tumours and it is slowly progressive in its course. In order to preserve the patient's visual function, a strict follow-up, that can enable an early diagnosis and the appropriate treatment regimen, is necessary.

ENDOGENI ENDOFTALMITIS Z RETINALNO NEKROZO

ENDOGENOUS ENDOPHTHALMITIS WITH RETINAL NECROSIS

Boža Gorenjak de Souza^{1,2}, Xhevat Lumi¹

¹Očesna klinika, Univerzitetni klinični center Ljubljana, Ljubljana, Slovenija,

²Očesni oddelek, Splošna bolnišnica Novo mesto, Novo mesto, Slovenija

NAMEN: Prikazati primer endogenega endoftalmitisa z retinalno nekrozo, povzročene s *Klebsiella pneumoniae* pri bolniku z akutnim prostatitisom.

METODE: 72-letni moški je 3 dni po postavitvi diagnoze akutnega prostatitisa pričel opažati motnjave pred desnim očesom in nato popolnoma izgubil vid na to oko. Zaradi suma na endogeni endoftalmitis je bil sprejet na Očesno kliniko v Ljubljani. Analizirali smo potek zdravljenja, medoperativne in pooperativne ugotovitve ter ovrednotili anatomski in funkcionalni izid zdravljenja.

REZULTATI: Oftalmološki pregled je pokazal izrazito eksudacijo v sprednjem prekatu, nepregleden fundus in vidno ostrino GPO desnega očesa. Opravljeni sta bili vitrektomija in intravitrealno vbrizganje antibiotikov. Iz odvzetih vzorcev steklovine je bila izolirana *Klebsiella pneumoniae*. 9 dni po opravljeni vitrektomiji je bil ugotovljen odstop mrežnice. Opravljena je bila reoperacija, med katero se je temporalno od centralne fovee pokazal večji defekt mrežnice, pod katerim je bila nekrotična tudi žilnica. Vstavljena je bila silikonska tamponada. Po operaciji se je znotraj-očesno vnetje umirilo, mrežnica se je ulegla. Silikonsko olje je bilo odstranjeno po 10 mesecih. Vidna ostrina po končanem zdravljenju je bila 0,3 po Snellenu.

ZAKLJUČEK: Endogeni endoftalmitis je znotraj-očesno vnetje z možnimi resnimi posledicami za vid. *Klebsiella pneumoniae* se je v našem primeru izkazala za zelo agresiven mikroorganizem, ki lahko povzroči nekrozo mrežnice.

PURPOSE: To present a case of endogenous endophthalmitis with retinal necrosis, caused by *Klebsiella pneumoniae* in a patient with acute prostatitis.

METHODS: 72-year-old male began noticing floaters in his right eye 3 days after being diagnosed with acute prostatitis and consequently lost sight in that eye. He was diagnosed with endogenous endophthalmitis and referred to the Eye Hospital in Ljubljana. We analyzed course of treatment, interoperative and postoperative findings and evaluated the anatomical and functional outcome of the treatment.

RESULTS: Ophthalmic examination showed marked exudation in the anterior chamber, opaque fundus and visual acuity of hand motion of the right eye. Vitrectomy and intravitreal injection of antibiotics were performed. *Klebsiella pneumoniae* was isolated from vitreous samples. During the follow-up 9 days after vitrectomy retinal detachment was found. During the second surgery a larger retinal defect was shown temporally to the central fovea with necrotic choroid underneath. Silicone oil as tamponade was used. Postoperatively, the intraocular inflammation subsided and the retina reattached. The silicone oil was removed after 10 months. Visual acuity improved to 0.3 on Snellen charts.

CONCLUSION: Endogenous endophthalmitis is an intraocular inflammation with possible serious consequences for vision. In our case, *Klebsiella pneumoniae* proved to be a very aggressive microorganism that can cause retinal necrosis.

OČESNI SIFILIS KOT EDINA MANIFESTACIJA OKUŽBE OCULAR SYPHILIS AS THE ONLY MANIFESTATION OF THE INFECTION

Marja Hlača¹, Nataša Vidović Valentinčič¹, Mojca Urbančič¹, Andreja Murnik Rauh²,
Darja Dobovšek Divjak¹

¹Očesna klinika Ljubljana, Ljubljana, Slovenija,

²Dermatovenerološka klinika Ljubljana, Ljubljana, Slovenija

NAMEN: Predstavitev bolnice z očesnim sifilisom kot edino manifestacijo okužbe.

METODE: Prikaz primera.

REZULTATI: 56-letna bolnica je bila obravnavana zaradi nenadnega poslabšanja vida na levo oko, sicer zdrava in brez drugih simptomov. Najboljša korigirana vidna ostrina (BCVA) je bila desno 1.0 p in levo 0.2, levo je bil prisoten centralni izpad v vidnem polju. Biomikroskopsko je bil viden blag vitritis levo. Na fluoresceinski angiografiji levega očesa je bilo vidno pozno puščanje kontrasta iz zgornje temporalne veje centralne mrežnične vene in barvanje papile. Opravili smo laboratorijske preiskave za izključitev vnetnih in infekcijskih vzrokov. Ugotovljen je bil visok titer netreponemskih in treponemskih protiteles, potrjena je bila sifilitična okužba. Lumbalna punkcija na *T. Pallidum* je bila negativna. Uvedeno je bilo intravenozno zdravljenje s penicilinom skupno 14 dni. Ob kontroli smo ugotavljali izboljšano BCVA levo (0,7) in odsotnost drugih očesnih simptomov.

ZAKLJUČEK: Očesni sifilis se lahko pojavi v kateremkoli stadiju bolezni in posnema številne očesne bolezni, zato ga imenujemo veliki posnemovalec. Nanj je potrebno pomisliti pri vsakem nepojasnjem očesnem vnetju in opraviti serološko testiranje pri vseh tovrstnih očesnih bolnikih, kljub odsotnim sistemskim znakom okužbe. Zgodnje antibiotično zdravljenje prispeva ne samo k ohranjanju vida, pač pa tudi k preprečevanju poznih, predvsem nevroloških posledic.

PURPOSE: Report a case of ocular syphilis as the only manifestation of the infection.

METHODS: Case report.

RESULTS: A 56-year-old female presented with sudden visual deterioration in her left eye, otherwise healthy, with no other symptoms. BCVA was 1.0 p in right and 0.2 in left eye respectively, with central visual field defect in the left eye. On clinical examination we observed mild vitritis in the left eye. Fluorescein angiography of the left eye demonstrated late leakage from the upper temporal branch of the central retinal vein and papillary staining. Work up was initiated for inflammatory and infectious causes. The treponemal and antitreponemal titer was high, confirming syphilis infection. Lumbar puncture was negative for *T. pallidum*. Intravenous penicillin therapy was introduced for 14 days. On follow-up she had improvement of left BCVA (0,7) and had no ocular complaints.

CONCLUSION: Ocular syphilis may manifest in any stage of the disease and may mimic numerous ocular diseases, therefore it is called the great imitator. It should be considered in any unexplained ocular inflammation and serologic testing should be performed in such patients, although systemic signs of infection are absent. Early antibiotic treatment can not only restore vision, but also avoid late, predominantly neurologic consequences.

"WHITE EYED" BLOWOUT FRACTURE (WEBOF)

Martina Liović Milec¹, Nenad Vukojević², Jelena Juri Mandić²

¹*Department of Ophthalmology, General Hospital "Dr. Josip Benčević", Slavonski brod, Croatia,*

²*Clinic for Ophthalmology, University Hospital Center Zagreb, Zagreb, Croatia*

PURPOSE: We present a case of "white-eyed" blowout fracture (WEBOF) in 7 years old boy. A WEBOF is an injury that is usually overlooked or delayed due to very mild and nonspecific clinical and radiological findings.

METHODS: A 7-year-old patient came to emergency department after head trauma caused by a struck of a brother's knee. He is complaining about pain in his right eye, headache, nausea and vomiting. The visual acuity was 20/20 on Snellen charts. There were no signs of enophthalmos and proptosis. Eye motility was completely normal, although extremely painful in adduction of the right eye and no subjective diplopia. Periocular area as well as supraciliary region were normally coloured, no signs of laceration, excoriation, edema or erythema. Slit-lamp and dilated fundoscopic examinations were completely normal, with no hyposphagma, hyphaema, chemosis or retinal haemorrhage. The patient had normal response to light and no afferent pupillary defect was found. Multi-slice computed tomography (MSCT) of the orbit revealed wide (measuring cca 15 mm) right medial orbital blowout fracture with prolapse of orbital soft tissue and fat into ethmoid air cells. Considering patients complaints, extreme pain and overall impaired condition, he was scheduled for otolaryngologist and maxillofacial surgeon consultations and electrocardiogram (ECG) monitoring to rule out oculocardiac reflex.

RESULTS: Although ECG showed unspecific rhythm changes, MSCT of the orbit demonstrated right medial blowout fracture without tissue entrapment, a situation where surgery was not indicated. The patient was admitted for observation and received small doses of parenteral steroids (methylprednisolone sodium succinate 40 mg) and prophylactic doses of antibiotics (amoxicillin/clavulanic acid 750/150mg twice daily). General condition of the patient recovered the next day. Full extraocular motility without pain on clinical examination occurred two days later. Hess Lancaster test was normal on the 7th day, which was noted on check-up in an outpatient clinic. The patient was instructed to avoid blowing his nose.

CONCLUSION: A WEBOF is most commonly seen in children and it should be considered in all patients with recent head trauma presenting with a white eye and painful or limited extraocular movements. Due to the Aschner-Dagnini reflex (oculocardiac reflex) patients with WEBOF can present with bradycardia, headache, nausea and vomiting imitating an intracranial injury which can lead to misdiagnosis or delayed diagnosis. Early diagnosis and management are crucial to prevent systemic and ocular complications.

MREŽNIČNE SPREMEMBE KOT BIOMARKER POMANJKANJA VITAMINA A

RETINAL FINDINGS AS A BIOMARKER OF VITAMIN A DEFICIENCY

Kristina Jevnikar¹, Maja Šuštar¹, Nada Rotovnik Kozjek², Špela Markelj¹, Marko Hawlina¹, Ana Fakin¹

¹Očesna Klinika, Univerzitetni klinični center Ljubljana, Ljubljana, Slovenija,

²Oddelek za klinično prehrano, Onkloški inštitut Ljubljana, Ljubljana, Slovenija

NAMEN: Opisati mrežnične spremembe pri bolnikih s hipovitaminozo A.

METODE: Vključili smo 5 bolnikov (4 moški; povprečna starost 57 let) z anamnezo poslabšanja vida in gastroenterološkimi obolenji. Opravili so optično koherentno tomografijo (OCT), elektrofiziološke preiskave ter laboratorijske preiskave.

REZULTATI: Gastroenterološka obolenja so vključevala pankreatični adenokarcinom, stanje po transplantaciji jeter, alkoholni pankreatitis, stanje po operaciji želodca (Billroth III), stanje po pankreatitisu in stanje po holecistektomiji. 4/5 bolnikov je navajalo nočno slepoto, 4/5 suhe oči. Vidna ostrina boljšega očesa je bila štetje prstov-1,0. Na OCT so bili pri vseh slabo razpoznavni zunanji fotoreceptorski sloji in odsotna interdigitacijska linija. Elektrofiziološke preiskave so pokazale odsotno funkcijo paličnic in znižano funkcijo čepnic. Serumska vrednost vitamina A je bila 0,12-0,44 µmol/L (normalno >1.05 µmol/L). Pri štirih bolnikih je z nadomeščanjem vitamina A prišlo do normalizacije stukture mrežnice, pri dveh tudi funkcije; en je še v procesu obravnave.

ZAKLJUČEK: Slabše razpoznavni zunanji sloji fotoreceptorjev z odsotno interdigitacijsko linijo na OCT so lahko biomarker hipovitaminoze A. Ob zdravljenju so spremembe lahko reverzibilne. Zgodnja prepoznavna in obravnava sta še posebej pomembni pri bolnikih z zgodovino gastrointestinalnih bolezni, ki imajo lahko pomanjknje vitamina A v sklopu odpovedi črevesja.

PURPOSE: To describe optical coherence tomography features of vitamin A deficiency.

METHODS: Study included 5 patients (4 male; average age 57) with a history of visual symptoms and gastrointestinal disorders. They underwent optical coherence tomography (OCT), fundus autofluorescence (FAF), electroretinography (ERG) and laboratory work-up.

RESULTS: Gastroenterological disorders included pancreatic adenocarcinoma, history of liver transplantation, chronic alcoholic pancreatitis, Billroth III gastric surgery, acute pancreatitis and cholecystectomy. 4/5 reported nyctalopia and 4/5 dry eye. Visual acuity on the better eye was CF-20/20. OCT showed poorly distinguishable outer segments of the photoreceptors and disappearance of the interdigitation zone. ERG showed absent rod function and decreased cone function. Serum Vitamin A level was 0,12-0,44 µmol/L (normal >1.05 µmol/L). Vitamin A supplementation led to restoration of retinal structure in 4 patients, improvement of retinal function was seen in 2 patients, 1 is currently undergoing treatment.

CONCLUSION: Disruption of the outer segments of the photoreceptors and the disappearance of the interdigitation zone on OCT could be a biomarker of vitamin A deficiency. The changes are reversible with treatment. Early detection and malnutrition evaluation are especially important in patients with a history of gastrointestinal disorders who may have an underlying gut failure.

"INTRAOCULAR AMILOIDOSIS"

Ivana Jonjić¹, Nenad Vukojević¹, Tomislav Jukić¹

¹*Department of Ophthalmology, University Hospital Center Zagreb, Zagreb, Croatia*

PURPOSE: Amyloidosis is a diverse, heterogeneous group of disorders characterized by the deposition of hyaline extracellular material into various tissues throughout the body including the eye and ocular adnexa. Ocular Amyloidosis has been reported in almost every part of the eye as well as adnexal and orbital tissues. Although amyloidosis may be suspected clinically, classic histopathological characteristics can be identified on tissue biopsy for definitive diagnosis. In recent years, concentration has been directed towards standardization of nomenclature given the proliferation of amyloidosis type-specific treatment regimens. Aim of this paper is to report rare case of intraocular amyloidosis in patient with Familial Transthyretin Amyloidosis.

METHODS/ Case report: A 62-year-old white woman first noted black spots in field of vision on her left eye. In March, 2015 year she was hospitalized on KBC Zagreb, Department of cardiology because of cardiac evaluation for restrictive cardiomyopathy. During hospitalization the patient complained of worsening ocular symptoms. First symptoms were floaters and intraocular pain. The vision on left eye gradually diminished. First ophthalmological examination was during May, 2015. Her best corrected visual acuity was 0.5 on her right eye, 0.6 on her left eye. Slit lamp examination revealed no abnormalities of anterior segment of the eye. Intraocular pressure was 12/13 mmHg. Fundus examination showed mild vitritis, multiple macroaneurysms, yellowish pale lesions on the posterior pole and periphery, maculae were without oedema. First work up diagnosis were uveitis et vitritis in obs. Initial treatment was with Dexamethasonum sol. 4x1, Diclofenacum sol. 3x1, Diclofenacum 75 mg 3x1. In November, 2015 she was hospitalized for evaluation of transplantation-cardiac surgery. She reported new ocular symptoms: deterioration of visual acuity bilateral, progressive headaches, floaters increased. Ultrasound revealed bilateral pearl like vitreous opacities. Goldman visual field testing demonstrated central scotoma in both eyes at the baseline.

RESULTS: Laboratory testings were positive on beta-2 microglobulin, kappa and lambda light chain antibodies and C-reactive protein. Other laboratory testings were within normal values. Diagnostic pars plana vitrectomy of left eye was performed. Positive reactivity for lambda chain, a precursor of amyloid protein was confirmed in specimen.

CONCLUSION: Due to high percentage of ocular findings in systemic amyloidosis, we suggest ophthalmic screening tests for all patients. Today we have new therapeutic options: tafamidis and diflunisal for stabilisation of the TTR tetrameric form gene therapy with antisense, oligonucleotides and RNA interference to block TTR hepatic synthesis and doxycycline to promote the clearance of amyloid fibrils. Long-term follow up for our patient with amyloidosis-related ocular manifestations suggested that the visual function or anterior segment of eye may be intact.

INFLUENCE OF DRY EYE DISEASE ON EPITHELIAL MAPPING AND CORNEAL PARAMETERS

Aida Kasumović¹, Iva Krolo¹, Ivana Radman¹, Maria Radman, Josipa Paić¹, Ines Doko Vajdić¹, Zoran Vataavuk¹

¹*University Hospital Center Sestre Milosrdnice, Zagreb-dio, Croatia*

NAMEN: Otkriti da li mape debljine epitela, dostupne na optičkoj koherentnoj tomografiji prednjeg segmenta oka, mogu biti objektivna metoda za dijagnozu bolesti suhog oka, te usporediti konzistentnost parametara rožnice između očiju sa suhoćom i dobno odgovarajućih zdravih očiju.

METODE: Naša presječna studija uključivala je 36 očiju sa suhoćom i 36 zdravih kontrolnih očiju. Svi pacijenti su ispunili upitnik, te prošli test neinvazivnog pucanja suznog filma, Schirmer test s anestetikom, prednji OCT, topografsko snimanje rožnice i IOLMaster 700. Parametri epitela su analizirani u zoni od 5-mm i 7-mm rožnice, te su se između dvije grupe usporedili i parametri rožnice na IOLMasteru, topografiji, kao i ekvivalentne K vrijednosti (EKR) sa detaljnog Holladay prikaza.

REZULTATI: Vrijednosti svih parametara debljine epitela su općenito bile niže u grupi suhog oka. Minimalna vrijednost debljine epitela je pokazala statistički značajnu razliku, kako na mapi od 5-mm ($p = 0,0369$) tako i na mapi od 7-mm ($p = 0,0431$), kao i debljina epitela donje polovice rožnice na mapi od 7-mm ($p = 0,0199$). Pri uspoređivanju varijabli s EKR nalaza i topografije rožnice, nađene su statistički značajne razlike između vrijednosti strme keratometrije i astigmatizma u obje grupe ($p < 0,001$ za obje varijable).

ZAKLJUČEK: Mape debljine epitela u ovoj studiji su pokazale da su parametri epitela rožnice bili tanji u grupi suhog oka, osobito u donjoj polovici rožnice.

PURPOSE: To investigate whether anterior segment optical coherence tomography (AS OCT) epithelial thickness mapping (ETM) may be an objective tool to diagnose the dry eye disease (DED), as well as to compare the consistency of corneal parameters with age-matched healthy patients.

METHODS: The study included 36 eyes with DED and 36 healthy eyes. Patients underwent the ocular surface disease index questionnaire, non-invasive tear breakup time test, Schirmer test, AS OCT, corneal tomography and optical biometry. We analyzed epithelium within the 5-mm and 7-mm zone and compared corneal parameters on IOLMaster, corneal tomography and equivalent K-reading (EKR) Holladay detailed report.

RESULTS: Statistical analysis showed generally lower values of all epithelial thickness parameters in DED group, with statistical significance of minimal epithelial thickness both on 5-mm ($p=0,0369$) and 7-mm map ($p=0,0431$), as well as of inferior epithelial thickness on 7-mm map ($p=0,0199$). When comparing Pentacam steep keratometry and mean astigmatism values on EKR Holladay Detail Report, significant differences were found in both groups ($p<0,001$ for both variables).

CONCLUSION: Epithelial thickness mapping in this study demonstrated that the corneal epithelium parameters were thinner in DED group, especially in the inferior region.

REPOPULACIJA ENDOTELNIH CELIC V CENTRALNEM DELU ROŽENICE PO ENDOTELNI KERATOPLASTIKI Z DESCEMETOVO MEMBRANO S SKORAJ POPOLNIM Odstopom PRESADKA

CENTRAL ENDOTHELIAL CELLS REPOPULATION AFTER DESCEMET MEMBRANE ENDOTHELIAL KERATOPLASTY WITH ALMOST COMPLETE GRAFT DETACHMENT

Pia Klobučar¹, Špela Štunf Pukl¹

¹*Očesna klinika, Univerzitetni klinični center Ljubljana, Ljubljana, Slovenija*

NAMEN: Prikaz dveh kliničnih primerov pacientov s Fuchsovo endotelno distrofijo roženice, pri katerih smo kljub endotelni keratoplastiki z Descemetovo membrano (DMEK) z odstopom presadka prikazali endotelne celice centralno na posteriorni stromi prejemnika.

METODE: Prikaz kliničnih primerov.

REZULTATI: Pri 61-letni bolnici in 53-letnem bolniku z napredovalo Fuchsovo endotelno distrofijo je bila brez intraoperativnih zapletov opravljena endotelna keratoplastika z Descemetovo membrano. Postoperativno smo pri pregledu s špranjso svetilko in z optično koherentno tomografijo roženice (OCT) opažali skoraj popolni odstop presadka pri obeh pacientih. Vztrajal je edem roženice, pri 53-letnem bolniku je bil opravljen re-DMEK. 6 mesecev po posegu v prvem in 2 meseca po ponovnem posegu v drugem primeru smo s spekularno mikroskopijo prikazali polimorfne endotelne celice v centralnem delu roženice z zmanjšanjem edema in izboljšanjem prozornosti roženice.

ZAKLJUČEK: Prikazana primera podkrepita hipotezo, da so endotelne celice roženice pri odraslem sposobne migrirati in/ali se regenerirati. Opisane ugotovitve so hipotetično lahko posledica migracije celic s presadka in/ali regeneracije in migracije prejemnikovih perifernih endotelnih celic. Boljše poznavanje mehanizma homeostaze endotelnih celic roženice bi lahko vodilo v inovativne pristope pri zdravljenju endotelnih okvar roženice.

PURPOSE: To present two clinical cases of patients with Fuchs endothelial dystrophy, where endothelial cells in the center of the recipient's stroma were observed, despite Descemet membrane endothelial keratoplasty (DMEK) with graft detachment.

METHODS: Case reports.

RESULTS: In a 61- and a 53-year-old patient with severe Fuchs endothelial dystrophy, DMEK with no intraoperative complication was performed. Postoperatively, almost complete detachment of endothelium graft was visible with a slit-lamp examination and anterior segment optical coherence tomography (OCT) in both patients. Corneal edema persisted and in the 53-year-old patient re-DMEK was performed. 6 months after DMEK in first and 2 months after re-DMEK in the second patient, polymorphic endothelial cells were visible on the specular microscopy in the center of the cornea. Corneal clearance and improvement of corneal edema were observed.

CONCLUSION: The results strongly support the hypothesis that adult corneal endothelial cells are able to migrate or/and regenerate in human eye. Findings described in our cases can hypothetically be the result of migration of the endothelial cells from the graft and/or migration and regeneration of the host's peripheral endothelial cells. Understanding of the endothelial homeostasis might lead to innovative approaches in handling endothelial disorders.

NEOVASKULARNI GLAVKOM PRI BOLNICI S SLADKORNO BOLEZNIJO PO OPERACIJI SIVE MRENE – KLINIČNI PRIMER

NEOVASCULAR GLAUCOMA IN A PATIENT WITH DIABETES AFTER CATARACT SURGERY – A CASE REPORT

Nina Čufer¹, Barbara Cvenkel¹

¹Očesna klinika, Univerziteni klinični center Ljubljana, Ljubljana, Slovenija

NAMEN: predstavitev kliničnega primera bolnice s sladkorno boleznijo z nastankom neovaskularnega glavkoma (NVG) po operaciji sive mreže.

METODE: Klinični primer.

REZULTATI: 74-letna bolnica se 19 let zdravi z inzulinom zaradi sladkorne bolezni tipa 2. Dva meseca po operaciji sive mreže je na operiranem očesu prišlo do skoka očesnega tlaka, ki se kljub topikalnem in sistemskem antiglavkomskem zdravljenju ni znižal. V klinični sliki so bile vidne neovaskularizacije (NV) ob zeničnem robu in v zakotju. Opravljena je bila optična koherenčna tomografija in fluorescenčna angiografija, ki je pokazala proliferativno diabetično retinopatijo na operiranem očesu. Po 2 mesecih je bila na tem očesu opravljena panretinalna fotokoagulacija. Na kontrolnem pregledu je bil očesni tlak na operiranem očesu še vedno visok (45 mmHg), zato smo pri bolnici, po aplikaciji anti-VEGF, naredili trabekulektomijo z mitomicinom C. Očesni tlak je bil ob zadnji kontroli v mejah normale.

ZAKLJUČEK: Tveganje za očesni zaplet kot je NVG je večje pri sladkornih bolnikih po operaciji sive mreže. Pomembno je, da s kliničnim očesnim pregledom z gonioskopijo v zgodnjem pooperativnem obdobju odkrijemo ishemijo v sprednjem segmentu- NV ob zeničnem robu in/ali v zakotju, zmanjšamo ishemijo in preprečimo napredovanje v NVG.

PURPOSE: to present a clinical case of a diabetic patient with neovascular glaucoma (NVG) after cataract surgery.

METHODS: A case report.

RESULTS: A 74-year-old patient has been treated with insulin for type 2 diabetes for 19 years. Two months after cataract surgery, there was an increase in intraocular pressure in the operated eye, which did not decrease despite topical and systemic antiglaucoma treatment. At clinical examination neovascularization (NV) at the pupillary margin and in the anterior chamber angle was seen. Optical coherence tomography and fluorescence angiography were performed showing proliferative diabetic retinopathy in the operated eye. After 2 months, panretinal photocoagulation was performed on this eye. As the intraocular pressure remained high (45 mmHg), anti-VEGF injection was applied, followed by trabeculectomy with mitomycin C. Eye pressure was within normal limits at the last control.

CONCLUSION: The incidence of NVG is higher in diabetics after cataract surgery. It is important to perform a clinical eye examination including gonioscopy in the early postoperative period to detect ischemia in the anterior segment- NV at the pupillary margin and/or in the angle, reduce ischemia and prevent advancement to NVG.

PREHODNA KORTIKALNA SLEPOTA KOT POSLEDICA S SEPSO INDUCIRANEGA PRES SINDROMA TRANSIENT CORTICAL BLINDNESS IN SEPSIS-INDUCED PRES SYNDROME

Petra Kokot¹, Nenad Kljaić², Dušica Pahor², Miloš Djordjević³

¹*Zdravstveni dom Ormož, Ormož, Slovenija,*

²*Oddelek za očne bolezni, Univerzitetni klinični center Maribor, Maribor, Slovenija,*

³*Oddelek za nevrološke bolezni, Univerzitetni klinični center Maribor, Maribor, Slovenija*

NAMEN: Prikaz primera bolnice s prehodno kortikalno slepoto v sklopu sindroma posteriorne reverzibilne encefalopatije (PRES), ki se je pojavila 5. dan po mediani laparotomiji zaradi intraabdominalnega abscesa ob perforaciji apendiksa s posledično sepsa.

METODE: Retrogradna analiza primera 50-letne bolnice z anamnezo 20-urne obojestranske hude izgube vida s pridruženimi občasnimi tonično-kloničnimi krči ter iztirjeno arterijsko hipertenzijo. Opravili smo oftalmološki in nevrološki pregled, slikanje očesnega ozadja, OCT, CT in MR glave, CTA možganskega ožilja, EEG, laboratorijske preiskave.

REZULTATI: Ugotavljali smo obojestranski hud upad vidne ostrine z zaznavanjem giba roke. MR glave je prikazal znake subkortikalnega vazogenega edema okcipitalnih režnjev, ostale slikovne preiskave so bile brez patologije. Na EEG je bila vidna upočasnjena osnovna aktivnost, brez epileptiformnih znakov. Ob antihipertenzivni, antibiotični in antikonvulzivni terapiji se je splošno stanje bolnice izboljšalo. Vrednosti vnetnih parametrov so bile v upadu. 7. dan se je vidna ostrina normalizirala.

ZAKLJUČEK: PRES je klinično-radiološki sindrom, ki nastane zaradi endotelne disfunkcije in motenj v cerebralni avtoregulaciji ter vodi v nastanek vazogenega edema okcipitalnih režnjev. Nanj moramo pomisliti ob akutni kortikalni slepoti s pridruženimi tonično-kloničnimi krči, glavobolom ter zmedenostjo. Najpogosteje nastane v sklopu hipertenzivne krize, med možnimi vzroki pa so opisani tudi sepsa ter prekomerno nadomeščanje intravenozne tekočine.

PURPOSE: To report a case of a patient with transient cortical blindness as part of posterior reversible encephalopathy syndrome (PRES), which occurred on the 5th day after midline laparotomy due to intra-abdominal abscess upon appendiceal perforation and the following sepsis.

METHODS: Retrograde analysis of a 50-year-old patient with bilateral severe vision loss in the last 20 hours with associated tonic-clonic seizures and uncontrolled arterial hypertension. Ophthalmic and neurological examination, fundus imaging, OCT, CT, CTA, and MR of the head, EEG, laboratory testing were performed.

RESULTS: We confirmed a bilateral decline in visual acuity with the detection of hand movement. MRI revealed subcortical vasogenic edema of the occipital lobes, while other examinations were normal. EEG showed a reduced baseline activity without epileptiform discharge. The patient's general condition improved with antihypertensive, antibiotic and anticonvulsant therapy. Inflammatory markers showed a decline. On day 7, visual acuity normalized.

CONCLUSION: PRES is a clinical radiographic syndrome related to disordered cerebral autoregulation and endothelial dysfunction which leads to subcortical vasogenic edema of the occipital lobes. It should be considered when sudden cortical blindness is accompanied by tonic-clonic seizures, headache and confusion. Hypertensive crisis is the most frequent etiology, although causes as sepsis and intravenous fluid overload are described as well.

ZDRAVLJENJE VERNALNEGA KERATOKONJUKTIVITISA S SUPRATARZALNO INJEKCIJO KORTIKOSTEROIDA

TREATMENT OF VERNAL KERATOCONJUNCTIVITIS WITH SUPRATARSAL CORTICOSTEROID INJECTION

Nina Krhlikar¹, Manca Tekavčič Pompe¹, Špela Markelj¹

¹Očesna Klinika, Univerzitetni Klinični Center Ljubljana, Ljubljana, Slovenija

NAMEN: Predstavili bomo primer izrazitega vernalnega keratokonjuktivitisa (VKC) z gigantskimi papilami, ki smo ga uspešno zdravili s supratarzalno injekcijo kortikosteroida.

METODE: Predstavitev kliničnega primera.

REZULTATI: 7-letna deklica z znano atopijo in dlje trajajočim VKC je bila po neuspešnem zdravljenju s topičnimi kortikosteroidi, antihistaminiki in 0,1% ciklosporinom sprejeta na Otroški oddelek Očesne klinike. Ob sprejemu je bila vidna ostrina 0,4 sc obojestransko. Zrkli sta bili blago draženi, na zgornji tarzalni veznici je bila prisotna izrazita papilarna reakcija z gigantskimi papilami, Trantasovimi pegami ob limbusu in pikčastimi defekti epitela obeh roženic. Uvedena je bila terapija s topičnimi stabilizatorji mastocitov in antihistaminiki, 1% ciklosporinom, prehodno tudi s topičnim kortikosteroidom. Deklica je prejela tudi 0,03% takrolimus mazilo po koži vek. Kasneje smo se, zaradi slabše regresije gigantskih papil, odločili za dodatno obojestransko supratarzalno injekcijo kortikosteroida (Triamcinolone acetonide 0,5 ml (40 mg/ml)) v splošni anesteziji. Na kontrolnem pregledu mesec dni po aplikaciji so bile na tarzalni veznici vidne le še manjše ploščate svetlorožnate papile, bulbarna veznica je bila gladka, roženica gladka, prozorna. Vidna ostrina se je izboljšala na 0,7 sc obojestransko. Intraokularni tlak je bil mejno povišan, 25 mmHg, po topični terapiji se je normaliziral.

ZAKLJUČEK: VKC je kronično in potencialno vid ogrožujoče stanje, predvsem zaradi ogroženosti roženice ob hujši papilarni reakciji palpebralne oblike VKC. Supratarzalna injekcija kortikosteroidov se je izkazala kot učinkovito in varno zdravljenje refraktarnega VKC.

PURPOSE: To present a case of vernal keratoconjunctivitis (VKC) and to demonstrate the effectiveness of VKC treatment with supratarsal steroid injection.

METHODS: Case report.

RESULTS: : 7-year-old girl with known atopic dermatitis, allergies and active refractory vernal keratoconjunctivitis was admitted for further diagnosis and treatment of VKC. Her BCVA was 0,4 bilaterally. Slit-lamp biomicroscopy revealed minor bulbar conjunctival redness, some Horner-Trantas dots and giant cobblestone papillae on the upper tarsal conjunctiva with superficial punctate keratitis. Since giant cobblestone papillae and punctate corneal erosion persisted at admission of topical mast cell stabilizers, antihistamines, corticosteroids and 1% cyclosporine A, a 20 mg supratarsal injection of Triamcinolone acetonide was applied under general anesthesia. A month after the injection, the size of the cobblestone papillae significantly decreased. BVCA on follow up one month later was 0,7 on both eyes with only mild papillary reaction and no corneal defects. However, we recorded IOP elevation to 25 mmHg, which was effectively managed with topical therapy.

CONCLUSION: VKC is a chronic conjunctival inflammatory condition. Supratarsal corticosteroid injection is an effective treatment for refractory VKC.

DESETLETNO SPREMLJANJE PO TEKTONSKI PENETRANTNI KERATOPLASTIKI PRI BOLNIKU S PERFORIRANIM ROŽENIČNIM ULKUSUM POVZROČENIM Z BAKTERIJO PSEUDOMONAS AERUGINOSA

TEN-YEAR FOLLOW-UP AFTER TECTONIC PENETRATING KERATOPLASTY DUE TO CORNEAL ULCER PERFORATION SECONDARY TO PSEUDOMONAS AERUGINOSA KERATITIS

Luka Lapajne¹, Petra Schollmayer¹

¹Očesna klinika, UKC Ljubljana, Ljubljana, Slovenija

NAMEN: Prikaz primera tedaj 28-letnega bolnika, nosilca kontaktnih leč, ki je bil sprejet na Očesno kliniko zaradi akutnega keratitisa levega očesa z obsežnim ulkusom roženice, iz katerega je bil izoliran *Pseudomonas aeruginosa*.

METODE: Bolnik je imel težave 3 dni pred sprejemom, ob sprejemu je na prizadeto oko zaznal le svetlobo. Že drugi dan hospitalizacije je kljub intenzivni antibiotični terapiji prišlo do hitro napredujoče keratomalacije in šesti dan do perforacije roženice. Dva dni kasneje je bila zaradi prej nerazpoložljive roženice opravljena tektonska penetrantna keratoplastika s posamičnimi šivi (P.S.). Šest mesecev kasneje je bila vidna ostrina s korekcijo brez pomembnega roženičnega astigmatizma 1,0.

REZULTATI: Deset let po posegu gospod s korekcijo (-3,25 -3,00/20°) vidi 1,0, presadek je prozoren, gostota endotelnih celic znaša 733/mm².

ZAKLJUČEK: *Pseudomonas aeruginosa* je izredno agresiven povzročitelj okužb roženice, zato je ključnega pomena takojšnje in intenzivno topično zdravljenje, vključno ponoči. Pomemben zaplet tovrstnih okužb predstavljata keratomalacija in perforacija roženice, do katere lahko pride v nekaj dneh in je urgentno stanje. Namen tektonske penetrantne keratoplastike je ohraniti integriteto zrkla, hkrati pa omogočiti dobro vidno rehabilitacijo. Pomemben dejavnik pri tovrstnih indikacijah za presaditev je razpoložljivost donorske roženice. Opisan primer predstavlja dober izid zapletenega terapevtskega postopka brez zapletov ter zelo dobro vidno ostrino še deset let po posegu.

PURPOSE: A case report of then 28-year-old patient, a contact lens wearer, who was admitted to the hospital with acute keratitis with corneal ulcer of his left eye. Corneal swab isolated *Pseudomonas aeruginosa*.

METHODS: The problem started 3 days before, on admission the affected eye could only perceive light. Despite intensive antibiotic therapy, severe keratomalacia occurred and on the sixth day corneal ulcer perforated. Two days later tectonic penetrating keratoplasty with interrupted suture technique was performed (P.S.). Six months later visual acuity reached 1.0. No significant corneal astigmatism or signs of graft rejection were observed.

RESULTS: Ten years on, the patient sees 1.0 with correction (-3,25 -3,00/20°). The graft is transparent and endothelial cell density is 733/mm².

CONCLUSION: *Pseudomonas aeruginosa* is an extremely aggressive cause of corneal infection that urges for immediate and intensified topical antibiotic therapy, including at night. Corneal melting followed by perforation represents a serious complication. The goals of tectonic penetrating keratoplasty are to restore the integrity of the globe and to achieve the best possible visual acuity. Limiting factors include corneal availability among others. Our case represents favourable outcome of such therapeutic procedure with practically non-existing complications and perfect visual acuity ten years on.

DIAGNOSTICIRANJE GLAVKOMA: IZZIV V VSAKODNEVNI PRAKSI

DIAGNOSING GLAUCOMA: CHALLENGE IN EVERYDAY PRACTICE

Marija Ilievska Georgiev¹, Špela Gerjevič¹

¹*Splošna bolnišnica Novo Mesto, Novo mesto, Slovenija*

NAMEN: Poudariti pomen gonioskopije in celovite diagnostične obravnave na primeru pacienta z napredovalo glavkomsko okvaro.

METODE: Pregled dokumentacije.

REZULTATI: 50-letnega pacienta brez redne terapije smo obravnavali zaradi lažje kemične poškodbe levega očesa. Prejel je topično kortikosteroidno, antibiotično in vlažilno terapijo. Ob kontroli smo izmerili povišan očesni pritisk (IOP) na levem očesu. Zaradi možnosti, da je pacient "steroidni responder" je bila terapija prilagojena. Usmerjen pregled je pokazal znake levostranske glavkomske okvare. Na gonioskopiji je bilo desno zakotje v celoti odprto, levo samo zgoraj zaprto. Zaradi suma na primarni glavkom odprtega zakotja je nadaljeval s topično antiglavkomsko terapijo. V naslednjih tednih je pacient občasno opažal prehodno rdečino zdravljenega očesa, IOP je bil neurejen. Kontrolna gonioskopija je pokazala večji obseg zaprtega zakotja iz česar smo sklepali, da prihaja do prehodnih zaprtij zakotja in razvoja kroničnega glavkoma zaprtega zakotja. Naredili smo lasersko iridotomijo, ki pa ni ustavila napredovanja glavkoma. 4 mesece po prvi obravnavi je bila narejena ciklofotokoagulacija levega očesa. Ohranjen je le ostanek centralnega vida.

ZAKLJUČEK: Gonioskopija je izjemno pomembna preiskava s katero opredelimo osnovni mehanizem glavkoma. Od pravilne in pravočasne diagnoze je odvisen izbor in uspeh zdravljenja.

PURPOSE: To demonstrate importance of gonioscopy and comprehensive diagnostic examination in a patient with advanced glaucoma.

METHODS: Review of documentation.

RESULTS: A 50-year-old patient with no medical therapy was treated for a mild chemical injury to his left eye. Topical therapy with corticosteroid, antibiotic, and lubricant was prescribed. An elevated intraocular pressure (IOP) in his left eye was measured during follow-up. Therapy was adjusted due to a suspected steroid response. Detailed examination showed left-sided glaucoma optic neuropathy. On gonioscopy right angle was open, left angle was closed in the superior section only. A primary open-angle glaucoma was suspected and topical antiglaucoma drugs were continued. Over the next few weeks, the patient noticed occasional transient redness of his left eye. IOP was once again elevated. Gonioscopy showed an additional angle closure, from which intermittent angle closure with progression to chronic angle-closure glaucoma was suspected. Laser iridotomy was performed but failed to stop the glaucoma progression. Cyclophotocoagulation procedure was done to his left eye 4 months after presentation. Only partial central vision is preserved.

CONCLUSION: Gonioscopy is an essential method in glaucoma form differentiation. Choice of treatment and final visual outcome depend on a correct and a timely diagnosis, therefore this distinction is crucial.

KONVERGENTNI STRABIZEM PRI VISOKI KRATKOVIDNOSTI – SINDROM HEAVY EYE (prikaz kirurške obravnave bolnika) HEAVY EYE SYNDROME – surgical approach (case report)

Martin Možina¹, Dragica Kosec¹

¹*Očesna klinika, UKC Ljubljana, Ljubljana, Slovenija*

NAMEN: Prikazati klinični primer in operativno zdravljenje bolnice s progresivnim konvergentnim strabizmom pri visoki kratkovidnosti - t.i. sindromom heavy eye (HES)

METODE: Pri 57-letni bolnici, nosilki poltrdih kontaktnih leč (KL) z visoko kratkovidnostjo in občasnim dvojnimi vidom, je bil ugotovljen HES. Opravljena je bila obojestranska miopeksija s šivno zanko zgornje in lateralne preme mišice s pristopom v superotemporalnem kvadrantu.

REZULTATI: Z operativnim posegom smo dosegli primerno poravnost zrkel in zgodnjo funkcionalno rehabilitacijo. Prilagojen periferni pristop je bolnici omogočil hitrejšo rehabilitacijo in nošnjo KL kmalu po operativnem posegu.

ZAKLJUČEK: HES je oblika progresivnega konvergentnega strabizma pri visoki kratkovidnosti, ki je posledica dislokacije posteriornega dela elongiranega zrkla izven konusa zunajočesnih mišic. Klinično je prisotna esotropija, ponavadi velikih škilnih kotov, in hipotropija zrkel. Omejena abdukcija in supradukcija kar vodi v pojav dvojnega vida. Kirurško zdravljenje bolnikov z esodeviacijo ob visoki kratkovidnosti predstavlja izziv in obsega različne kirurške pristope. Obojestranska miopeksija zgornjega in lateralnega rektusa (tehnika po Yokoyami) s prilagojenim perifernim pristopom je primeren poseg pri bolnikih s HES, ki so hkrati nosilci kontaktnih leč, saj omogoča hitrejšo funkcionalno rehabilitacijo.

PURPOSE: To report a clinical case and surgical treatment of a patient with heavy eye syndrome (HES), a progressive convergent strabismus typically seen in adult patients with high myopia.

METHODS: A 57-year-old female, a contact lens wearer with high myopia and progressive esotropia with occasional double vision was diagnosed with HES. A bilateral full loop myopexy of a lateral and a medial rectus muscle with peritomy in superotemporal quadrant was performed.

RESULTS: Postoperatively, ocular alignment was achieved and, due to a peripheral approach, contact lens wear was enabled shortly after surgery.

CONCLUSION: HES is a type of progressive convergent squint typically seen in adult patients with high myopia and usually presents as a large angle esotropia and hypotropia due to superotemporal dislocation of the posterior portion of an elongated globe out of the muscle cone, which causes restriction in abduction and supraduction of the globe. Bilateral full loop myopexy (Yokoyama technique) in patients with a heavy eye syndrome, who wear contact lenses, may be performed with a superotemporal approach, which enables good surgical outcome as well as faster rehabilitation for the patient.

IDIOPATSKI RECIDIVANTNI NEVRORETINITIS – PRIKAZ PRIMERA

IDIOPATHIC RECIDIVANT NEURORETINITIS – CASE REPORT

Jasna Perkovic¹, Nataša Vidović Valentinčič^{1,2}, Ana Fakin^{1,2}

¹Očesna Klinika, Klinični center Ljubljana, Ljubljana, Slovenija,

²Medicinska fakulteta, Univerza v Ljubljani, Ljubljana, Slovenija

NAMEN: predstavitev kliničnega primera bolnice s ponavljajočimi zagoni nevroretinitisa.

METODE: prikaz primera.

REZULTATI: 43-letna bolnica je med prebolevanjem prehladnega obolenja opazila nenadno poslabšanje vida na desno oko. Ob pregledu je bila desno vidna ostrina 0,4, okvarjen barvni vid ter na očesnem ozadju edem vidnega živca z makularno zvezdo. Levo je bila vidna funkcija primerna, prisotno pa je bilo stanjšanje ganglijske plasti v makuli. Po kortikosteroidnem zdravljenju je prišlo do resolucije edema in izboljšanja vidne ostrine. Na kontrolnem pregledu po 1 mesecu je bil ugotovljen subkliničen edem papile na levem očesu, ki je prav tako odgovoril na kortikosteroidno terapijo. Po enem letu remisije je bolnica ponovno opazila slabši vid na desno oko; ugotovljen je bil začetni edem papile desno, ki je po kortikosteroidni terapiji izzvenel. Obsežna diagnostika je izključila pogostejše infekcijske in avtoimune vzroke, izstopali pa so pozitivni titri na EBV. Po treh zagonih je ostala obojestranska delna atrofija vidnega živca; uveden je bil mikofenolat mofetil.

ZAKLJUČEK: pri bolnici gre za ponavljajoče zagone nevroretinitisa nejasne etiologije, ki so dobro odgovorili na imunosupresivno zdravljenje. Pri ponavljajočih zagonih je pomembna hitra prepoznavna in zdravljenje. Za potrditev morebitne povezave z EBV so potrebne nadaljne študije.

PURPOSE: to report a clinical case presented with recidivant episodes of neuroretinitis.

METHODS: case report.

RESULTS: 43 years old female patient noticed sudden vision loss on her right eye during respiratory infection. On the right eye BCVA was 0.4 with defective color vision and on fundus exam were optic disc edema and macular star. Visual acuity on left eye was normal, but there was thinning of macular ganglion layer. After metilprednisolone in tapering doses optic disc edema resolved and visual acuity improved. In regular follow-up after 1 month there was subclinical optic disc edema on left eye, which also responded to corticosteroid therapy. After a year of remission patient again noticed vision loss on her right eye. There was initial optic disc edema that responded to corticosteroid treatment. Wide diagnostic measures excluded common infective and autoimmune causes, but positive EBV serology outstanding. After three episodes bilateral parital optic disc atrophy remained. We started therapy with mycophenolate mofetil.

CONCLUSION: This patient has recidivant idiopathic neuroretinitis of unclear etiology with good response to immunosuppressive treatment. It is important to promptly recognise and start therapy in recidivant cases. To confirm relationship with EBV infection, further studies are required.

ENOSTRANSKA PTOZA KOT IZOLIRANI PREZENTIRAJOČI ZNAK TUMORJA KAVERNOZNEGA SINUSA IN PREGLED VZROKOV ENOSTRANSKE PTOZE V OKULOPLASTIČNI AMBULANTI

ISOLATED UNILATERAL PTOSIS AS A PRESENTING FEATURE OF A CAVERNOUS SINUS TUMOR AND OVERVIEW OF THE CAUSES OF UNILATERAL PTOSIS IN OCULOPLASTIC OUTPATIENT CLINIC

Barbara Podnar^{1,2}, Ana Fakin¹

¹*Očesna Klinika, UKC Ljubljana, Slovenija,*

²*Splošna bolnišnica Izola, Slovenija*

NAMEN: pregled vzrokov enostranske ptoze in predstavitev primera

METODE: pregled obravnave enostranske ptoze (razlika vsaj 1 mm) pri bolnikih, ki so bili pregledani v okuloplastični ambulanti med junijem 2020 in februarjem 2021; predstavitev primera

REZULTATI: 76-letna bolnica je bila pregledana zaradi 2 leti napredujoče povešenosti leve zgornje veke. Razdalja med robom zgornje veke in odsevom na roženici (MRD) je bila desno +3, levo -1 mm, funkcija levatorja 14 in 12 mm. Zenici in očesni gibi so bili v mejah normale. MRI glave je pokazal meningeom (25x10 mm) kavernozonega sinusa levo. Predvideno je obsevanje.

V osmih mesecih je bilo prvič pregledanih 79 bolnikov s ptozo, od tega 29 (37%) z enostransko (8 moških; mediana starosti 62 let). Mediana razlike v višini vek je bila 2 mm (razpon 1-4). Etiologija je vključevala aponevrotično senilno ptozo (35%; 10/29), kongenitalno ptozo (17%; 5/29), aponevrotično ptozo zaradi kontaktnih leč (10%; 3/29), Hornerjev sindrom (10%; 3/29) in parezo okulomotornega živca (7%; 2/29). Pri enem bolniku (3%) diagnostika še ni zaključena.

ZAKLJUČEK: Najpogotejši sta bili aponevrotična in kongenitalna ptoza, 17% pa je bilo nevrogene etiologije. Pri enostranski ptozi, predvsem novonastali, sta potrebna natančen neurooftalmološki pregled in slikovna diagnostika za izključitev življenje ogrožujočih stanj.

PURPOSE: overview of the causes of unilateral ptosis and a case report

METHODS: overview of unilateral ptosis management (lid height difference of at least 1 mm) in patients examined in oculoplastic clinic between June 2020 and February 2021; case report

RESULTS: 76-years-old female presented with progressive ptosis of left upper eyelid in the last 2 years. The superior margin-reflex distance (MRD) was +3 on the right and -1 on the left, levator function 14 and 12 mm respectively. Pupils and eye movements were normal. Head MRI showed a cavernous sinus meningeoma (25x10 mm) on the left side. Radiotherapy is planned.

79 patients with ptosis were examined in the period of 8 months, 29 (37%) with unilateral ptosis (8 male; median age 62 years). Median MRD difference was 2 mm (range 1-4). Causes included aponeurotic senile ptosis (35%; 10/29), congenital ptosis (17%; 5/29), contact lens associated aponeurotic ptosis (10%; 3/29), Horner syndrome (10%; 3/29), and oculomotor nerve palsy (7%; 2/29). Diagnosis in one patient (3%) hasn't been established yet.

CONCLUSION: While aponeurotic and congenital etiology were the commonest, 17% of unilateral ptosis were neurogenic. A thorough neuro-ophthalmic examination and diagnostic imaging are indicated in cases of unilateral ptosis, particularly in those of acute onset.

GELSOLINSKA AMILOIDOZA POVEZANA Z NOVOODKRITO MUTACIJO P.GLU580LYS V GENU GSN GELSOLIN AMYLOIDOSIS ASSOCIATED WITH A NOVEL GSN VARIANT P.GLU580LYS

Maja Potrč¹, Marija Volk², Matteo de Rosa^{3,4}, Jože Pižem⁵, Nataša Teran², Helena Jaklič², Aleš Maver², Brigita Drnovšek-Olup¹, Michela Bollati^{3,4}, Katarina Vogelcnik⁶, Alojzija Hočevar⁷, Ana Gornik¹, Vladimir Pfeifer¹, Borut Peterlin², Marko Hawlina¹, Ana Fakin¹

¹Očesna klinika, Univerzitetni klinični center Ljubljana, Ljubljana, Slovenija,

²Klinični inštitut za genomsko medicino, Univerzitetni klinični center Ljubljana, Ljubljana, Slovenija,

³Institute of Biophysics, National Research Council, Milano, Italy,

⁴Department of Biosciences, University of Milano, Milano, Italy, Milano, Italy,

⁵Inštitut za patologijo, Medicinska fakulteta Univerze v Ljubljani, Ljubljana, Slovenija,

⁶Nevrološka klinika, Univerzitetni klinični center Ljubljana, Ljubljana, Slovenija,

⁷Klinični oddelek za revmatologijo, Univerzitetni klinični center Ljubljana, Ljubljana, Slovenija

NAMEN: Gelsolinska amiloidoza je avtosomno-dominantna bolezen, ki se najpogosteje izrazi z "lattice" distrofijo roženice, parezo možganskih živcev in ohlapno kožo; in je povezana z mutacijami v genu gelsolin (GSN). Predstavljamo klinične in histopatološke značilnosti povezane z novoodkrto mutacijo p.Glu580Lys.

METODE: Pri 7 članih dvo-generacijske družine (2 moška in 5 žensk, starih 39-81 let) smo analizirali DNA (s sekvenciranjem eksoma z metodami nove generacije ali po Sangerju) ter ocenili prizadetost različnih organskih sistemov s kliničnim pregledom in/ali s pomočjo zdravstvene dokumentacije. Vpliv mutacije na strukturo proteina smo ovrednotili in silico. V tkivu odvzetem ob blefaroplastiki smo analizirali kopičenje amiloida.

REZULTATI: Pet bolnikov je imelo distrofijo roženice (83%), pet povešeno kožo (83%), trije srčno aritmijo s srčnim spodbujevalnikom (50%), ena bolnica pa je imela obojestransko optično nevropatijo (17%). Pri vseh prizadetih preiskovancih (6/7) je bila potrjena nova različica GSN p.Glu580Lys. Analiza in silico je pokazala možen vpliv mutacije na zvijanje gelsolina. S histopatološko preiskavo smo dokazali odlaganje depozitov amiloida.

ZAKLJUČEK: Gre za prvo slovensko družino s potrjeno gelsolinsko amiloidozo. Novoodkrita mutacija p.Glu580Lys je povezana s tipično klinično sliko, vključno z "lattice" distrofijo roženice. Ena bolnica je imela obojestransko optično nevropatijo. Morebitna povezava slednje z boleznijo je pomembna pri načrtovanju transplantacije roženice pri teh bolnikih.

PURPOSE: Gelsolin amyloidosis is an autosomal-dominant disease, presenting with corneal lattice dystrophy, cranial nerve impairment, and loose skin. We present clinical and histopathological features of a novel GSN mutation p.Glu580lys.

METHODS: Seven members of a two-generational family (2 males and 5 females, 38-81 years old) underwent DNA analysis (next generation exome sequencing or targeted Sanger sequencing) and clinical examination. Additional data was provided with previous health documentation. Impact of the mutation on the protein structure was evaluated in silico. Histopathological analysis of the skin sample was performed.

RESULTS: Patients exhibited corneal dystrophy (83%), loose skin (83%), and/or heart arrhythmia (50%), one presented with bilateral optic neuropathy (17%). In all affected family members (6/7) the novel mutation of GSN p.Glu580Lys was documented. In silico structural analysis of the protein revealed possible impact of the mutation on the protein folding. Histopathological analysis also showed amyloid deposits in the skin.

CONCLUSION: We present the first Slovenian family with genetically confirmed gelsolin amyloidosis. Novel mutation p.Glu580Lys was associated with typical clinical presentation, including "lattice" corneal dystrophy. One patient presented with bilateral optic neuropathy. The latter can potentially be associated with gelsolin amyloidosis and is thus crucial to identify prior to discussing corneal transplantation.

AUTOMATED DETECTION AND QUANTIFICATION OF INTRARETINAL FLUID, SUBRETINAL FLUID, AND PIGMENT EPITHELIAL DETACHMENT IN AGE-RELATED MACULAR DEGENERATION OPTICAL COHERENCE TOMOGRAPHY IMAGES

Marin Radmilović¹, Aida Kasumović¹, Martina Melinščak^{2,3}, Sven Lončarić², Zoran Vatavuk¹

¹*Department of Ophthalmology, Sestre milosrdnice University Hospital Center, Zagreb, Croatia*

²*Faculty of Electrical Engineering and Computing, Zagreb, Croatia*

³*Karlovac University of Applied Sciences, Karlovac, Croatia*

PURPOSE: The presence and quantity of intraretinal fluid (IRF), subretinal fluid or hyperreflective material (SRF/SRHM), and pigment epithelial detachments (PED) in optical coherence tomography (OCT) scans guides treatment decisions in patients with age-related macular degeneration (ARMD) and other exudative maculopathies. Aside from being grader dependent and time consuming, the evaluation of OCT scans for these exudates in routine clinical practice lacks precise quantification, as commercial OCT algorithms do not detect them. An automated process promises to offer faster and more objective detection and quantification of these changes, allowing for a better workflow and follow-up. The objective of this study is to investigate the applicability of a machine learning method for automatic detection and quantification of IRF, SRF/SRHM, and PED from a database of OCT images with ARMD.

METHODS: Spectral-domain OCT macular volumes of 23 eyes with exudative ARMD were collected on a Cirrus HD-OCT 500 platform (Carl Zeiss Meditec AG, Jena). Raw images were extracted, and 1270 selected B-scans were manually annotated in an open-source image manipulation program (GIMP) by an expert grader. The annotation involved: 1) tracing inner limiting membrane (ILM), retinal pigment epithelium (RPE) and Bruch membrane (BM) as layers relevant for precise localization of exudates and for retinal thickness measurement, and 2) tracing IRF, SRF/SRHM, and PED. A subset of 75 B-scans was reannotated by the same expert grader and also annotated by a second expert grader to calculate the intraobserver and interobserver errors. The 1270 annotated scans served as a template for a machine learning algorithm. The algorithm was evaluated using a leave-one-out volume validation and Dice score calculation and was compared against the inter-observer and intra-observer Dice score.

RESULTS: The Dice scores of the algorithm, the inter-observer, and the intra-observer segmentation were: 0.692, 0.735, and 0.844 for IRF segmentation; 0.891, 0.876, and 0.924 for SRF/SRHM segmentation; and 0.866, 0.860, and 0.912 for PED segmentation.

CONCLUSION: The IRF segmentation proved to be the least reliable in both manual and automated segmentation, but the algorithm came close to the inter-observer error. In SRF/SRHM and PED segmentation, the algorithm even outperformed the inter-observer Dice score. These results indicate that the proposed algorithm can be used for effective automatic detection and calculation of IRF, SRF/SRHM, and PED in OCT scans of eyes with age-related macular degeneration.

ANTIFOSFOLIPIDNI SINDROM KOT REDKEJŠI VZROK ZAPORE CENTRALNE RETINALNE VENE

ANTIPHOSPHOLIPID SYNDROME AS A RARE CAUSE OF CENTRAL RETINAL VEIN OCCLUSION

Ronja Rajh¹, Nenad Kljaić¹, Katja Kuhta¹, Iztok Holc²

¹Oddelek za očne bolezni, UKC Maribor, Maribor, Slovenija,

²Oddelek za revmatologijo, UKC Maribor, Maribor, Slovenija

NAMEN: prikaz primera bolnika z obojestransko zaporo centralne retinalne vene (CRVO) kot posledica antifosfolipidnega sindroma (AFS).

METODE: retrogradna analiza primera 60-letnega bolnika z anamnezo poslabšanja vida levega očesa novembra 2019 in poslabšanja vida desnega očesa oktobra 2020 s klinično sliko obojestranske CRVO. Opravili smo očesno slikovno diagnostiko ter obsežne laboratorijske preskave.

REZULTATI: Ugotavljali smo obojestransko CRVO s cistoidnim makularnim edemom (CME) z blagimi znaki ishemije periferne mrežnice. Bolnik redno prejema anti-VEGF terapijo. Izhodiščna vidna ostrina je bila 0,4 c.c. na desnem očesu in 0,8 p. c.c. na levem očesu. V laboratorijskih preiskavah so izstopale povišane vrednosti antikardiolipinskih protiteles IgM, lupusnega antikoagulanta ter anti- α -2-glikoprotein-I protiteles IgM, ki so vztrajale povišane po 12. tednih. Diagnosticirali smo AFS ter bolnika napotili k revmatologu, ki je indiciral zdravljenje s kumarini.

ZAKLJUČEK: AFS je avtoimunska bolezen nejasne etiologije, za katero so značilne ponavljajoče se arterijske ali venske tromboze, zapleti v nosečnosti in izpolnjen laboratorijski kriterij: srednje ali visoko pozitivna antikardiolipinska protitelesa IgG ali IgM, prisotnost protiteles proti α -2-glikoproteinu-I IgG ali IgM in lupusnega antikoagulanta, potrjeni vsaj dvakrat v vsaj 12-tedenskem intervalu. Zlasti pri mlajših pacientih (<60 let) z etiološko nepojasnenim CRVO se priporoča izključitev AFS kot možnega vzroka že pri prvi epizodi CRVO.

PURPOSE: to report a case of a patient with bilateral central retinal vein occlusion (CRVO) due to antiphospholipid syndrome (APS).

METHODS: retrograde analysis of a 60-year old patient with history of left eye vision loss in November 2019 and right eye vision loss in October 2020 with typical clinical presentation of bilateral CRVO. We performed eye imaging diagnostics and extensive laboratory testing.

RESULTS: We confirmed bilateral CRVO with cystoid macular edema (CME) with mild signs of peripheral retinal ischemia. The patient receives anti-VEGF therapy regularly. Baseline visual acuity of the right eye was 0,4 c.c. and the left eye 0,8 c.c. We confirmed elevated levels of anticardiolipin antibodies IgM, lupus anticoagulant and anti- α -2-glycoprotein-I antibodies IgM, which persisted elevated after 12 weeks. We confirmed APS and referred the patient to a rheumatologist who indicated coumarin therapy.

CONCLUSION: APS is an autoimmune disease characterized by recurrent arterial or venous thrombosis, pregnancy complications and laboratory findings of anticardiolipin antibodies (IgG or IgM) at medium or high titer, anti- α -2-glycoprotein-I antibodies (IgG or IgM) and lupus anticoagulant, confirmed on ≥ 2 occasions ≥ 12 weeks apart. Case findings indicate that evaluations for APS are important especially in young patients (<60 years old) with CRVO of unknown cause.

AVTOFLUORESCENCA OČESNEGA OZADJA PRI DOLGOROČNEM SPREMLJANJU BOLNIKOV S STARGARDOVO BOLEZNIJO V SLOVENIJI

FUNDUS AUTOFLUORESCENCE CHANGES IN LONG TERM FOLLOW-UP IN PATIENTS WITH STARGARDT DISEASE IN SLOVENIA

Jana Sajovic¹, Andrej Meglič¹, Ana Fakin¹, Marko Hawlina¹, Martina Jarc Vidmar¹
¹Očesna Klinika, Univerzitetni klinični center Ljubljana, Ljubljana, Slovenija

NAMEN: Namen naše raziskave je bil oceniti napredovanje Stargardtove bolezni (STGD1) pri slovenskih bolnikih, ki smo jih spremljali od 1 do 18 let (povprečno 9.2 let).

METODE: Glede na klinično sliko in genetsko analizo smo v raziskavo vključili 33 bolnikov s STGD1. Bolnikom smo ocenili vidno ostrino (VA) po Snellenu in jim slikali očesno ozadje z avtofluorescenco (AF). Slike AF smo analizirali kvalitativno in kvantitativno ter izračunali stopnjo napredovanja bolezni. Za kvantitativno oceno smo uporabili lasten, za našo raziskavo posebej napisan program.

REZULTATI: Povprečna VA je bila ob prvem pregledu 0.26 ± 0.29 , ob zadnjem pa 0.11 ± 0.11 . Kvalitativna analiza AF je pokazala, da se z napredovanjem bolezni prisotnost hiperavtofluorescentnih madežev poveča za 12.1%, prisotnost hiperavtofluorescentnih madežev nad žilnimi loki pa za 15.2%. Posledično se je za 18.2% povečala tudi heterogenost očesnega ozadja. Nasprotno je bila ohranjenost strukture mrežnice ob papili manjša za 6%. Povprečno letno povečanje površine zanesljivo zmanjšane AF (DDAF) je bilo $0.77 \text{ mm}^2 \pm 0.95 \text{ mm}^2$, povečanje DDAF in vprašljivo zmanjšane AF (QDAF) skupaj pa $1.43 \text{ mm}^2 \pm 1.67 \text{ mm}^2$.

ZAKLJUČEK: Stopnja povečanja ploščine DDAF pri slovenskih bolnikih je skladna z večjimi multicentričnimi študijami. Kombinacija kvalitativne in kvantitativne analize slik AF je pomemben pripomoček za boljše razumevanje napredovanja bolezni. Rezultati te študije bodo tako lahko služili tudi kot merilo uspešnosti prihodnjih kliničnih preizkušanj.

PURPOSE: To assess the progression rate of Slovenian patients with Stargardt dystrophy (STGD1) in the longitudinal follow-up from 1 to 18 years (mean 9.2 years).

METHODS: 33 patients with STGD1 were enrolled in our study based on typical clinical picture and genetic analysis. Snellen visual acuity (VA) and autofluorescence (AF) were done. AF images were analysed quantitatively and qualitatively, and progression rates were measured. For quantitative analysis, we used custom-made software.

RESULTS: Mean VA was 0.26 ± 0.29 at the first and 0.11 ± 0.11 at the last exam. Qualitative analysis of AF showed that with the duration of the disease presence of flecks increased by 12.1% and flecks beyond the arcades by 15.2%. Consequently, also background was more heterogeneous by 18.2%. Contrary, peripapillary sparing decreased by 6%. Mean progression of definitely decreased autofluorescence (DDAF) was $0.77 \text{ mm}^2 \pm 0.95 \text{ mm}^2$ per year, and the combined area of DDAF and questionably decreased autofluorescence (QDAF) was $1.43 \text{ mm}^2 \pm 1.67 \text{ mm}^2$ per year.

CONCLUSION: Progression of DDAF area in Slovenian patients is in accordance with larger multicenter studies. Combination of qualitative and quantitative analysis of AF images is an essential tool for a better understanding of clinical presentation and progression of the disease and may serve as an outcome measure for future clinical trials.

USPOREDBA CENTRALNE KORNEALNE DEBLJINE MJERENE S TRI NEKONTAKTNA UREĐAJA COMPARISON OF CENTRAL CORNEAL THICKNESS WITH THREE NONCONTACT DEVICES

Ena Sušić¹, Valentina Lacmanović Lončar, Ivanka Petric Vicković, Iva Krolo, Ivana Radman, Zoran Vatavuk

¹KBC Sestre Milosrdnice, Zagreb, Zagreb, Croatia

NAMEN: Cilj ove studije je usporedba mjera centralne kornealne debljine izmjerene s tri nekontaktna uređaja na zdravim očima.

METODE: Četrdeset tri zdrava oka kod dvadeset tri pacijenta izmjerena su uzastopno tri puta na svakom uređaju od strane istog ispitivača. CCT je mjereno koristeći visokorezolucijsku rotirajuću Scheimpflug kameru (Pentacam, Oculus, Njemačka), spectral-domain optičku koherentnu tomografiju s modulom za prednji segment (AS-OCT) (AngioVue, Optovue) i spekularni mikroskop (Tomey EM-4000).

REZULTATI: Srednja vrijednost CCT-a za rotirajuću Scheimpflug kameru je 552,26 μm , za optičku koherentnu tomografiju s modulom za prednji segment je 544,06 μm te 539,92 μm za spekularni mikroskop.

ZAKLJUČEK: Rotirajuća Scheimpflug kamera pokazuje veće vrijednosti CCT-a uspoređujući ih s vrijednostima dobivene na AS-OCT-u i spekularnom mikroskopu. Uzimajući u obzir razlike u srednjim vrijednostima i rasponu varijacija u vrijednostima CCT-a među uređajima, vrijednosti AS-OCT-a i spekularnog mikroskopa su usporedive.

PURPOSE: The aim of this study is to compare central corneal thickness (CCT) measurements of three noncontact devices in healthy eyes.

METHODS: Forty three healthy eyes of twenty three patients underwent three consecutive scans on each device by a single examiner. CCT was measured using high resolution rotating Scheimpflug camera system (Pentacam, Oculus, Germany), spectral-domain optical coherence tomography with an anterior segment modul (AS-OCT) (AngioVue, Optovue) and specular microscope (Tomey EM-4000).

RESULTS: Mean CCT measurements were 552,26 μm for rotating Scheimpflug camera system, 544,06 μm for optical coherence tomography with an anterior segment modul and 539,92 μm for specular microscope.

CONCLUSION: Rotating Scheimpflug camera system overestimates CCT measurements compared to AS-OCT and specular microscope. Given mean differences and range variations in CCT measurements between devices, AS-OCT and specular microscope are interchangeable.

LEBERJEVA HEREDITARNA OPTIČNA NEVROPATIJA ZAMENJANA ZA TOKSIČNO OPTIČNO NEVROPATIJO IN KORTIKALNO SLEPOTO

LEBER'S HEREDITARY OPTIC NEUROPATHY MASKED AS TOXIC OPTIC NEUROPATHY AND CORTICAL BLINDNESS

Rok Šega¹, Jan Burgar¹, Ana Fakin¹, Marija Volk², Marko Hawlina¹, Martina Jarc Vidmar¹

¹Očesna klinika, Univerzitetni klinični center Ljubljana, Ljubljana, Slovenija,

²Klinični inštitut za genomsko medicino, Univerzitetni klinični center Ljubljana, Ljubljana, Slovenija

NAMEN: Predstaviti klinična primera neznačilne prezentacije Leberjeve hereditarne optične nevropatije (LHON) dveh članov iste družine.

METODE: Klinična primera.

REZULTATI: 60-letni gospod je bil napoten zaradi 2 meseca trajajočega poslabšanja vida na obe očesi. Papili sta bili ob prvem pregledu še rožnati, prisoten je bil obsežen obojestranski centralni skotom. Slikovni ERG je bil še v normalnih mejah, VEP z obeh oči pa slabo oblikovan s podaljšanimi latencami. Zaradi večletnega kajenja in pitja alkohola je bila postavljena diagnoza tobačno-alkoholne optične nevropatije. 17 let kasneje je bila pri njegovem bratranču potrjena LHON, zato je bilo leta 2020 opravljeno genetsko testiranje, ki je tudi pri njem potrdilo mutacijo G11778A.

57-letni pacient je bil napoten kot sum na kortikalno slepoto. Na pregledu očesnega ozadja je bila vidna napredujoča bledica oziroma atrofija papil, ki sicer ni značilna za prizadetost možganske skorje. Zaradi nenormalnih izvidov elektrofiziologije in družinske anamneze slepote po materini strani je bil postavljen sum na LHON in v nadaljevanju potrjena mutacija G11778A.

ZAKLJUČEK: LHON moramo vedno izključiti pri obojestranski, sočasni ali zaporedni, neboleči izgubi vida, ne glede na starost in spol, saj lahko ostane neprepoznana oziroma zamenjana za drugo diagnozo, kot npr. toksična optična nevropatija. Na LHON moramo pomisliti tudi pri možganskih kapeh z atrofijo vidnih živcev.

PURPOSE: To present two clinical cases with atypical LHON presentation in two members of the same family.

METHODS: Case reports.

RESULTS: A 60-year-old man was referred due to a two-month bilateral vision deterioration. Pink optic disks were seen on the fundus with extensive bilateral central scotoma detected. The ERG was normal, whereas VEP displayed abnormal waves with prolonged latencies. Due to long-lasting smoking and alcohol consumption, a diagnosis of tobacco-alcohol optic neuropathy was made. 17 years later LHON was confirmed in his cousin, therefore in 2020, genetic testing was performed, which confirmed the G11778A mutation. A 57-year-old patient was referred due to suspected cortical blindness. Progressive pallor and optic disk atrophy were seen on the fundus, which is not characteristic of cerebral cortex impairment. Due to pathological results of electrophysiology and a family history of blindness in the maternal line, LHON was suspected and the G11778A mutation confirmed afterwards.

CONCLUSION: LHON should be ruled out in case of bilateral, simultaneous or sequential, painless vision loss, regardless of age and gender, since it may remain unrecognized or masked under another diagnosis e.g., toxic optic neuropathy. LHON should also be considered in brain strokes with optic nerve atrophy.

MASIVNA SUBRETINALNA KRVAVITEV PRI BOLNICI S STAROSTNO DEGENERACIJO MAKULE NA ANTIKOAGULANTNI TERAPIJI – prikaz primera

MASSIVE SUBRETINAL HEMORRHAGE IN A PATIENT WITH NEOVASCULAR AGE-RELATED MACULAR DEGENERATION TAKING ANTICOAGULANT THERAPY – case report

Živa Štular¹, Mojca Urbančič

¹Očesna klinika, Univerzitetni klinični center Ljubljana, Slovenija

NAMEN: Predstavitev kliničnega primera bolnice na antikoagulantni terapiji z masivno subretinalno krvavitvijo ob znani neovaskularni starostni degeneraciji makule.

METODE: klinični primer

REZULTATI: 76-letna bolnica z znano obojestransko neovaskularno obliko starostne degeneracije makule (nSDM) je bila obravnavana na Očesni kliniki zaradi akutnega glavkomskega napada levo. V sistemske terapiji je zaradi atrijske fibrilacije prejela varfarin, zaradi arterijske hipertenzije amlodipin in karvedilol. Gospa je več let vodena v ambulantni za bolezni mrežnice zaradi nSDM. Redno prejema zdravilo anti-VEGF v desno oko. Levega očesa zaradi nezadovoljivega odgovora na zdravljenje zadnji dve leti nismo zdravili. Ob predoziranju antikoagulantne terapije je prišlo do spontane masivne krvavitve v levem očesu, posledično do akutnega glavkomskega napada in slepote.

ZAKLJUČEK: Antikoagulantna in antiagregacijska zdravila predstavljajo večje tveganje za znotrajočesno krvavitev pri bolnikih z nSDM in arterijsko hipertenzijo. S prispevkom želimo opozoriti na pomembnost ohranjanja vrednosti INR v ciljnem območju pri bolnikih z znano nSDM na antikoagulantni terapiji.

PURPOSE: To present a case of massive subretinal hemorrhage in a patient with neovascular age-related macular degeneration taking anticoagulant therapy.

METHODS: case report.

RESULTS: 76-year-old patient with known neovascular age-related macular degeneration (nAMD) was admitted to our hospital because of acute angle closure glaucoma. She was receiving warfarin for atrial fibrillation, amlodipine and carvedilol for hypertension. The patient has been diagnosed with bilateral nAMD many years ago. The right eye is regularly treated with anti-VEGF agents. Anti-VEGF therapy of the left eye was stopped two years ago due to inadequate response. Overdosing of anticoagulant therapy resulted in a massive intraocular hemorrhage in the left eye, acute angle closure glaucoma and blindness.

CONCLUSION: Anticoagulant and antiplatelet drugs increase the risk for intraocular hemorrhage in patients with nAMD and arterial hypertension. It is very important for these patients to have INR within normal range.

ZDRAVLJENJE DEKOMPENZACIJE ROŽENICE PRI IRIDOKORNEALNEM ENDOTELIJSKEM SINDROMU Z ENDOTELNO TRANSPLANTACIJO – PRIMERJAVA DMEK IN DSAEK

TREATMENT OF CORNEAL DECOMPENSATION IN IRIDOCORNEAL ENDOTHELIAL SYNDROME WITH ENDOTHELIAL KERATOPLASTY – COMPARISON OF DMEK AND DSAEK

Ana Barbara Uršič¹, Špela Štunf Pukl¹
¹*Očesna klinika, LJUBLJANA, Slovenija*

NAMEN: Prikaz in primerjava dveh kliničnih primerov bolnikov z iridokornealnim endotelijskim sindromom (ICE), zdravljenih z endotelno transplantacijo; prvi z DSAEK in drugi z DMEK.

METODE: Prikaz kliničnih primerov in dveh kirurških tehnik endotelne transplantacije.

REZULTATI: Pri 70 letni gospe z ICE sindromom levo, z 2 leti trajajočo bulozno keratopatijo po operaciji katarakte ter sekundarnim glavkomom na topični terapiji, smo opravili DMEK.

Pri 58 letnem gospodu z ICE sindromom desnega očesa, z mikrocističnim edemom roženice, anteriornimi sinehijami in nuklerano katarakto smo opravili DSAEK.

ZAKLJUČEK: Zdravljenje dekompenzirane roženice pri ICE predstavlja velik izziv, saj je preživetje presadkov znatno krajše. Endotelna keratoplastika nudi prednosti hitrejšega okrevanja, boljšega izhoda vida ter lažje re-transplantacije pri verjetni odpovedi presadka, vendar je zaradi slabe preglednosti in spremenjenih anatomskih razmer tehnično težje izvedljiva.

V tem pogledu ima DSAEK nekaj prednosti, saj omogoča implantacijo presadka pri očeh z anatomskimi spremembami. Na drugi strani pa je lahko DMEK v očeh z ICE sindromom z edemom roženice, vendar z malo spremembami anatomije ter medikamentozno dobro urejenemu glavkomu dobra alternativa. S kliničnima primeroma smo prikazali dve različni možnosti endotelne transplantacije pri bolnikih z ICE sindromom.

PURPOSE: To present and to compare clinical cases of two patients with ICE syndrome treated with DMEK and DSAEK.

METHODS: presentation of two clinical cases and two surgical techniques.

RESULTS: A 70 years old woman with unilateral ICE syndrome, cataract surgery induced bullous keratopathy and secondary glaucoma on topical therapy successfully underwent DMEK.

A 58 years old man with unilateral ICE syndrome, with microcystic corneal oedema, anterior synechiae and nuclear cataract successfully underwent DSAEK.

CONCLUSION: Management of corneal decompensation in ICE syndrome has always been challenging due to frequent graft rejection.

In endothelial keratoplasty, the expected benefits are faster and better visual recovery, and that is easier to re-transplant. But sometimes endothelial keratoplasty is harder to perform due to poor transparency and anatomical abnormalities.

Compared to DMEK, DSAEK allows implantation of the graft in eyes with anatomical abnormalities.

But still, in eyes with ICE syndrome with corneal oedema and good control of glaucoma, DMEK is a highly successful surgical procedure.

With clinical cases, we presented two alternatives of endothelial transplantation in patients with ICE syndrome.

UVEITIS Z EDEMOM PAPILE PO ZDRAVLJENJU Z DURVALUMABOM

UVEITIS WITH OPTIC DISC OEDEMA SECONDARY TO DURVALUMAB TREATMENT

Nika Vrabič¹, Ana Fakin¹, Polona Jaki Mekjavič^{1,2,3}, Urška Janžič⁴, Nataša Vidovič Valentinčič^{1,2}

¹Očesna klinika, Univerzitetni klinični center Ljubljana, Ljubljana, Slovenija,

²Medicinska fakulteta, Univerza v Ljubljani, Ljubljana, Slovenija,

³Institut Jožef Štefan, Ljubljana, Slovenija,

⁴Univerzitetna klinika za pljučne bolezni in alergijo Golnik, Golnik, Slovenija

NAMEN: Predstaviti 57-letno bolnico z obojestranskim uveitisom in obojestranskim edemom papile. Bolnica je bila zaradi razsejanega drobnoceličnega karcinomoma pljuč zdravljena z durvalumabom, zaviralcem kontrolnih točk imunskega odziva.

METODE: Prikaz primera.

REZULTATI: Bolnica je ob sprejemu navajala meglen vid in obojestranske motnjave v vidnem polju. Vidna ostrina je bila 0,7 na desnem in 0,8 p. na levem očesu. Obojestransko so bile prisotne celice (1+) v sprednjem prekatu, celice v steklovini (1+) in edem papile. Na fluorescenčni angiografiji je bilo v poznih fazah vidno barvanje papil s segmentnim puščanjem kontrasta. Optična koherentna tomografija je pokazala druze papil vidnih živcev. Z laboratorijskimi preiskavami smo izključili pogoste vnetne in infektivne povzročitelje uveitisev in z MR-slikanjem glave izključili intrakranialno patologijo. Uveitis z edemom papile smo pripisali neželenim učinkom durvalumaba. Zaradi visoke stopnje očesne toksičnosti smo ukinili vzdrževalno zdravljenje z durvalumabom in bolnico zdravili s sistemskimi kortikosteroidi. Pet tednov po uvedbi zdravljenja s sistemskimi kortikosteroidi je bil edem papile manjši, manj je bilo steklovinskih motnjav, vidna ostrina desnega očesa se je nekoliko izboljšala (0,8 p.).

ZAKLJUČEK: Obojestranski uveitis in edem papile je možen neželeni učinek zdravljenja z durvalumabom. Kortikosteroidna terapija je bila pri bolnici uspešna.

PURPOSE: To present a case of bilateral uveitis with optic disc oedema in a 57-year old patient with extensive-stage small-cell lung cancer, treated with immune checkpoint inhibitor durvalumab.

METHODS: Case presentation.

RESULTS: The patient complained of blurred vision and bilateral visual floaters. Visual acuity at presentation was 0.7 and 0.8 p. for the right and the left eye, respectively. Clinical examination revealed the bilateral presence of cells in the anterior chamber (1+), bilateral vitreous cells (1+) and bilateral oedema of the optic disc. Fluorescein angiography showed late staining of the optic disc with segmental leaking of the fluorescein contrast. On optical coherence tomography imaging an incidental finding, optic disc drusen was revealed. Laboratory tests were performed to exclude common inflammatory and infective causes of uveitides. MRI of the head showed no intracranial pathology. Uveitis with optic disc oedema was considered secondary to durvalumab treatment. The patient was treated with systemic corticosteroids. Maintenance treatment with durvalumab was discontinued due to the high grade of ocular toxicity. Five weeks after the introduction of corticosteroid treatment diminishment of optic disc oedema and floaters were noted and a slight visual acuity amelioration was observed on the right eye (0.8 p.).

CONCLUSION: Bilateral uveitis with optic disc oedema is a possible adverse effect of durvalumab treatment. In our case, corticosteroid treatment was effective.

TREATING OF RECURRENT PTERYGIUM BY AMNIOTIC MEMBRANE TRANSPLANTATION (AMT) AND SIMPLE LIMBAL EPITHELIAL TRANSPLANTATION (SLET)

Nikolina Zrakić¹, Renata Iveković¹, Zoran Vataavuk¹

¹*Klinički bolnički centar Sestre Milosrdnice, Zagreb, Croatia*

PURPOSE: Many surgical approaches have been developed, recurrent pterygium presents a significant surgical problem.

In this study, a novel surgical technique for amniotic membran transplantation (AMT) with a simple limbal epithelial transplantation (SLET) is described in cases of treating recurrent pterigium.

METHODS: After local anesthesia, the surgical procedures are following. Resection of pterygium and excess of Tenon's with conventional techniques leaving bare sclera. Placement of the first amniotic membrane. Resection epithelial limbal stem cells graft of 2Ð2 mm. Slicing of epithelial limbal strip into 8–10 pieces. Alignment of small limbal pieces (arrowheads) close to the limbal area over the amniotic membrane. Placement of a second amniotic membrane covering the small limbal transplants. Placement of a soft contact lens.

RESULTS: Two patients were with recurrent pterygium and one was with pseudopterygium, nasal and temporal side. All three were treated with novel procedure AMT and SLET using fibrin glue.

Patients were followed up 1 day, 7 day and 3 weeks after procedure. After surgery, patients are treated with artificial tears, topical dexamethason 0.5% drops every 6 h until full epithelial healing with a 1 month taper. Soft bandage contact lens was removed after 7 days of surgery.

Although the initials results are encouraging and promising, results are subject to validation as the number of patients and longer follow-up are available in the future.

CONCLUSION: In conclusion, we describe a new technique in which an AM graft is combined with a SLET for pterygium surgery. We found this technique to be easy to learn and believe it can be an interesting solution for those patients in which we want to preserve as much conjunctiva as possible.

PRIZADETOST VIDA KOT PRVI SIMPTOM CREUTZFELDT-JAKOBOVE BOLEZNI – PRIKAZ PRIMERA VISUAL LOSS AS A PRESENTING SIGN OF CREUTZFELD-JAKOB DISEASE – A CASE REPORT

Matej Zupan¹, Žiga Krušič², Maja Šuštar¹, Marko Hawlina¹, Ana Fakin¹

¹Očesna Klinika, UKC Ljubljana, Ljubljana, Slovenija,

²Nevrološka klinika, UKC Ljubljana, Ljubljana, Slovenija

NAMEN: Prionske bolezni spadajo v skupino nevrodegenerativnih bolezni, z značilnim kopičenjem prionov v osrednjem živčevju. Najpomembnejša oblika je Creutzfeldt–Jakobova bolezen (CJB), ki lahko prizadene tudi vid. Predstavljamo bolnika s sporadično obliko CJB s prizadetostjo vida kot prvim simptomom.

METODE: Pregled dokumentacije bolnika.

REZULTATI: 65-letni bolnik je bil napoten zaradi 3 tedne trajajočega slabšanja vida (0,5 obojestransko) ter motene zaznave barv in predmetov. Perimetrija je pokazala homonimno kvadrantopsijo. Nevrološki pregled in CT slikanje sta bila normalna. V naslednjih 3 tednih se je vidna ostrina poslabšala na 0,2, elektrofiziološke preiskave so pokazale znižan PERG val N95 ter znižan in podaljšan VEP val P100, kar je nakazovalo slabšo funkcijo ganglijskih celic ter moteno prevajanje po vidnem živcu. MRI glave je bil normalen. V naslednjih tednih je prišlo do progresivne kognitivne okvare. Lumbalna punkcija je pokazala povišane vrednosti t-tau ter 14-3-3 proteina, FDG PET/CT je bil suspekten za prionsko bolezen, kontrolni MRI pa je pokazal subtilne nepravilnosti v možganski skorji. Bolnik je razvil cerebelarne znake, disfagijo in delirij. Umrl je 2 meseca od pojava prvih simptomov.

ZAKLJUČEK: Elektrofiziološka preiskava je zagotovila najzgodnejši objektivni dokaz okvare vida in nakazala patologijo v vidni poti pri bolniku, kar kaže na pomembno vlogo tovrstnih preiskav pri razlikovanju med organsko in neorgansko izgubo vida.

PURPOSE: Prion diseases are group of neurodegenerative disorders, characterized by tissue deposition of a misfolded prion protein. Creutzfeldt–Jakob disease (CJD) is the most important form with various clinical presentations. We present a patient with CJD and visual impairment as the first symptom.

METHODS: A review of a patient's file.

RESULTS: 65-year old patient presented with three weeks of progressive worsening of visual acuity (VA 0,5 both eyes) and disturbed perception of colors and structures. Perimetry showed homonymous quadrantanopia while neurological exam and head CT were normal. After three weeks VA worsened to 0,2 and electrophysiology showed reduced PERG N95 and reduced and prolonged VEP P100, indicating reduced function of the retinal ganglion cells and abnormal conduction along the optic nerve. Brain MRI was normal. Later on he displayed progressive cognitive impairment. Lumbar puncture showed elevated cerebrospinal fluid proteins t–tau and 14-3-3, FDG-PET/CT imaging was consistent with prion disease, MRI showed subtle cortical abnormalities. The patient developed cerebellar signs, dysphagia and delirium and died 2 months after the onset of visual symptoms.

CONCLUSION: Electrophysiological assessment provided an earliest objective evidence of visual impairment that indicated pathology along the visual pathway and displayed an importance of electrophysiology in differentiating between organic and non-organic visual loss.

ROWLAND-PAYNOV SINDROM KOT POSLEDICA METASTAZE ADENOKARCIONOMA NEZNANEGA IZVORA

ROWLAND PAYNE SYNDROME CAUSED BY A METASTASIS OF ADENOCARCINOMA OF UNKNOWN PRIMARY ORIGIN

Marija Vita Zupanič¹, Nenad Kljaić¹, Dušica Pahor¹, Tanja Hojs Fabjan²

¹*Oddelek za očne bolezni, UKC Maribor, Slovenija,*

²*Oddelek za nevrološke bolezni, UKC Maribor, Slovenija*

NAMEN: Prikazati primer bolnice z Rowland-Paynovim sindromom kot posledico metastaze adenokarcinoma neznanega izvora.

METODE: Retrospektivna analiza primera 48-letne bolnice z anamnezo pol leta trajajočega kašlja, hripavosti in disfagije ter levostranskim Hornerjevim sindromom. Opravili smo obsežno slikovno, laboratorijsko, citološko in histološko diagnostiko. V multidisciplinarno obravnavo so bili vključeni nevrolog, oftalmolog, otorinolaringolog, pulmolog, kardiolog, gastroenterolog, patolog, radiolog, ginekolog, torakalni kirurg in onkolog.

REZULTATI: V klinični sliki smo ugotavljali levostranski Hornerjev sindrom in hripavost kot posledico pareze leve glasilke. Slikovne preiskave so pokazale tumorsko maso v zgornjem sprednjem mediastinumu in blago edematozne spremembe vratne muskulature z leve strani. Odkrita je bila tudi pareza leve hemidiafragme. V laboratorijskih izvidih je bila zvišana vrednost tumorskega markerja CA-125 (79,1). Patohistološki izvid vzorca tumorske rašče je govoril v prid adenokarcinoma, najverjetneje kolorektalnega izvora. Lege primarnega tumorja nismo uspeli opredeliti. Bolnica je kljub kemoterapiji 5 mesecev po postavitvi diagnoze umrla zaradi dihalne odpovedi.

ZAKLJUČEK: Rowland-Paynov sindrom je redka triada ipsilateralne pareze glasilk, pareze hemidiafragme in Hornerjevega sindroma, ki nastane kot posledica kompresije treh motoričnih živcev na isti strani: okulosimpatičnih vlaken, vagusnega oziroma povratnega grlnega živca in freničnega živca. Kadar so Hornerjevemu sindromu pridruženi disfagija, kašelj ali hripavost, je na mestu skrbna slikovna diagnostika vratu in mediastinuma.

PURPOSE: To report a case of a patient with Rowland Payne syndrome caused by a metastasis of adenocarcinoma of unknown primary origin.

METHODS: Retrospective analysis of a 48-year-old patient with cough lasting six months, hoarseness and left-sided Horner syndrome. Extensive imaging and laboratory testing were performed, including cytological and histological evaluation. The patient was assessed by a multidisciplinary team.

RESULTS: Clinical picture showed a left-sided Horner syndrome and hoarseness caused by a vocal cord paralysis. Imaging revealed a tumor in the upper anterior mediastinum and mild edematous changes of the neck musculature. Left diaphragmatic paralysis was found as well. The laboratory results showed an increased level of tumor marker CA-125 (79,1). Histopathology of a tumor specimen revealed adenocarcinoma, most likely of colorectal origin. The primary cancer site was not defined. Despite the chemotherapy the patient died 5 months after the diagnosis was made due to respiratory failure.

CONCLUSION: The Rowland Payne syndrome is a rare triad of ipsilateral vocal cord paralysis, paralysis of the hemidiaphragm and Horner syndrome, caused by a compression of oculosympathetic, vagus or recurrent laryngeal and phrenic nerve. When dysphagia, cough and hoarseness associate Horner syndrome, accurate imaging of the neck and mediastinum is required.

SEKVENČNA OBOJESTRANSKA OKLUZIJA CENTRALNE RETINALNE ARTERIJE ZARADI GIGANTOCELIČNEGA ARTERITISA

SEQUENTIAL BILATERAL CENTRAL ARTERY OCCLUSION DUE TO GIANT CELL ARTERITIS

Klara Masnik¹, Iztok Holc^{2,3}, Nenad Kljaić¹, Dušica Pahor^{1,4}

¹Oddelek za očne bolezni, Univerzitetni klinični center Maribor, Maribor, Slovenija,

²Klinika za interno medicino, Oddelek za revmatologijo, Univerzitetni klinični center Maribor, Maribor, Slovenija,

³Katedra za interno medicino, Medicinska fakulteta Univerze v Mariboru, Maribor, Slovenija,

⁴Katedra za oftalmologijo, Medicinska fakulteta Univerze v Mariboru, Maribor, Slovenija

NAMEN: Prikaz primera 61-letnega bolnika s sekvenčno obojestransko okluzijo centralne retinalne arterije (CRAO) z ireverzibilno popolno izgubo vida zaradi gigantoceličnega arteritisa (GCA).

METODE: Retrospektivna analiza primera z anamnezo 6-dni trajajoče desnostranske in 3-dni trajajoče levostranske popolne izgube vida brez dojema svetlobe z bolečinami v sencah, desni rami in kolkih, nočnim potenjem ter hujšanjem. Opravili smo oftalmološki pregled, OCT, fotografiranje očesnih ozadij, ultrazvok velikih žil glave, karotidnih, aksilarnih in brahialnih arterij ter laboratorijske preiskave krvi.

REZULTATI: Ugotavljali smo srednje široke nereaktivni zenici, blede edematozni papili, segmentiran arterijski pretok, ishemični edem zadnjih polov, "cherry red spot" v makulah in hiperreflektivno zadebelitev notranjih plasti mrežnice na OCT. Vrednosti SR (83 mm/h, N<15), CRP (132 mg/L, N<5) in trombocitov (422x109/L, N=150-410) so bile povišane. Ultrazvok je pokazal obojestransko zadebelitev intime medije temporalnih arterij, desno (0,56 mm in levo 0,59 mm; N<0,42 mm) z značilnim halojem in pozitivnim znakom stisljivosti. Bolnik je prejel tridnevni pulz 1 g metilprednizolona in nato peroralni korikosteroid. CRP (6 mg/L) je upadel. Vidna ostrina se ni izboljšala.

ZAKLJUČEK: Najpogostejša očesna manifestacija GCA je anteriorna ishemična optična nevropatija, CRAO je prisotna v največ 14,1% primerov. V literaturi je opisanih le nekaj primerov sekvenčne obojestranske CRAO pri GCA.

PURPOSE: Report on a 61-year-old patient with sequential bilateral central retinal artery occlusion (CRAO) and permanent total vision loss due to giant cell arteritis (GCA).

METHODS: Retrospective analysis of a case with history of 6-day right-sided and 3-days left-sided total vision loss without light perception, with simultaneous temples, right shoulder, and hip pain, night sweating, and weight loss. Ophthalmological examination, OCT, fundus photography, head, neck and arms large vessels ultrasound and laboratory blood tests were performed.

RESULTS: We found mid-dilated non-reactive pupils, pale oedematous papillae, segmented arterial flow, posterior pole ischemic oedema, "cherry red spot" in maculae, and hyperreflective inner retinal layers thickening on OCT. SR (83 mm/h, N<15), CRP (132 mg/L, N<5), and number of platelets (422x109/L, N=150-410) were elevated. Bilateral temporal artery intima media thickening (right 0.56 mm and left 0.59 mm; N<0.42 mm) with halo and positive compression sign was detected on ultrasound. Patient received 3 consecutive pulses of methylprednisolone 1 g daily following peroral corticosteroid therapy. CRP (6 mg/L) declined, whereas visual acuity did not improve.

CONCLUSION: Anterior ischemic optical neuropathy is the most common ocular manifestation of GCA. CRAO is present in up to 14.1%. So far only few cases of sequential bilateral CRAO in GCA have been described.

CHANDLERJEV SINDROM: KLINIČNI PRIMER DIAGNOSTIKE Z IN-VITRO KONFOKALNO MIKROSKOPIJO ROŽENICE

CHANDLER SYNDROM: A CASE REPORT

Neža Pušnik¹, Tomislav Šarenac²

¹Očesna klinika Ljubljana, Ljubljana, Slovenija,

²Oddelek za očne bolezni, UKC Maribor, Maribor, Slovenija

NAMEN: Predstavitev primera obravnave pacienta s Chandlerjevim sindromom. To je redka očesna bolezen, kjer pride do spreminjanja in proliferacije celic roženičnega endotela. Je eden izmed treh sindromov, ki jih povezujemo v skupno poimenovanje irido-kornealni endotelijski sindrom. Največkrat prizadene ženski spol, v starosti od 20 do 50 let.

METODE: Primer 42-letnega gospoda z anamnezo poslabšanja vida in občutkom rezanje v levem očesu, brez povišanega IOP in sprememb šarenice. S pregledom sta bila vidna sektorski edem roženice in neravno spremenjen endotel. Z in-vivo konfokalno mikroskopijo smo potrdili Chandlerjev sindrom. Poleg miofibroblastno spremenjene strome in naplaščevanja epitela, so bile vidne značilne spremembe endotelnih celic: svetlo jedro, temna citoplazma, polimorfizem, polimegatzem in izguba ploščate oblike celic.

REZULTATI: S proti-fibrotično terapijo, 0,1% Dexametazonom in hipertonično raztopino, je prišlo do regresije in ohranitve dobre vidne ostrine z blago fotofobijo. Zaenkrat je indicirano spremljanje roženice in IOP ob redni topični terapiji.

ZAKLJUČEK: Chandlerjev sindrom je redka bolezen roženice, ki se pojavlja pri mlajših, brez znane etiologije. Zdravljenje je lahko konzervativno, s čimer vplivamo na roženični edem in brazgotinjenje ter po potrebi nadziramo IOP. V primeru progresije in slabšanja vidne ostrine ali glavkoma, pride v poštev tudi kirurško zdravljenje.

PURPOSE: To present a case of a patient with Chandler's syndrome. This is a rare eye disorder where cells of corneal endothelium modify and proliferate, and progressively replace the normal endothelium. This condition is one of the three syndromes that make up iridocorneal endothelial syndrome. It most often affects females in the 20-50 age group.

METHODS: A case of a 42-year-old male with a history of decreased vision and cutting sensations in the left eye, without elevated IOP and without changes of iris. Biomicroscopy revealed a sectoral corneal edema and an unevenly altered endothelium. In vivo confocal microscopy confirmed Chandler's syndrome. Characteristic endothelial cell modifications were visible: bright nucleus, dark cytoplasm, polymorphism, polymegatism, loss of squamous shape.

RESULTS: Topical antifibrotic therapy with 0.1% Dexamethasone and hypertonic saline resulted in regression. Adequate visual acuity, with mild photophobia, was maintained. Follow up with cornea and IOP monitoring are indicated along with regular topical therapy.

CONCLUSION: Chandler's syndrome is a rare corneal disorder that occurs in younger adults. The etiology is not known. It can be controlled by topical therapy, which affects the corneal edema and the scarring. Monitoring for high IOP is crucial. In case of progression and worsening of vision and glaucoma, surgical treatment might be considered.

OČI ŠIROM ZATVORENE EYES WIDE SHUT

Ivana Radman¹, Iva Krolo¹, Aida Kasumović¹, Maja Malenica Ravlić¹, Zoran Vataavuk¹
¹*Klinički bolnički centar "Sestre milosrdnice", Zagreb, Hrvatska,*

PURPOSE: The aim of this study was to determine the transient changes (if any) on the cornea and the axial length in healthy volunteers after one eye rubbing for 2 minutes. As a control group we used the fellow-eye that was not rubbed.

METHODS: The study included 100 eyes of 50 persons who came to the first ophthalmic examination. Exclusion criteria were as follows: current or previous corneal disease of the anterior and posterior segment of the eye, atopic conjunctivitis and keratitis, periocular region allergies, previous operative eye surgery, contact lens wear, artificial tears or other ophthalmic drugs that affect the quality of the eye. We also excluded the patients who had a history of eye rubbing.

The examinees undertook a slit-lamp examination of the cornea, the anterior chamber and the assessment of the tear film before and after the eye rubbing. The same examination was performed on an intact eye. In addition, they underwent a diagnostic examination that included corneal topography (OCULUS Pentacam, Germany) and ultrasound biometry (Zeiss IOL Master 700) to evaluate the parameters of the front eye segment and the axial length of the eyeballs before and after eye rubbing. Data were analyzed on both eyes.

RESULTS: Out of 50 volunteers enrolled in this study, 26 were male and 24 female with average age of 32 years in the range of 10 to 65 years. No previous statistically significant difference was found in ophthalmologic parameters between the eyes exposed to rubbing and those that were not. Compared to the condition before eye rubbing, flat keratometry (K) on the front surface of the cornea after rubbing became even more flat and there were further changes in the central cornea in terms of against the rule astigmatism (ATR). We found a positive correlation between axial length and change in the back surface K values. Non-invasive tear break-up time (NITBUT) was statistically significantly lower after the eye rubbing. There was a positive correlation between axial length (AL) and anterior chamber depth (ACD) after rubbing. There was also a positive correlation between ACD and the change in the mean value of the back surface K values.

CONCLUSION: In healthy eyes, following eye rubbing, there is a significant change in NITBUT and central anterior K changes towards ATR astigmatism. Longer eyes had more changes in posterior K and ACD. Whereas, eyes with deeper ACD showed more steepness of posterior K.

MREŽNICA I

RETINA I

Moderatorji / *Moderators:*

POLONA JAKI MEKJAVIČ, DUŠICA PAHOR, IVANA GARDAŠEVIČ TOPČIĆ

Vabljeno predavanje ZOS / Invited speaker by ZOS

THE INTERRELATIONSHIP OF RISK FACTORS FOR THE DEVELOPMENT OF AMD

Kajo Bućan

¹Department of Ophthalmology Clinical Hospital Centre Split, Split, Croatia

PURPOSE: To evaluate the significance of risk factors and analyze their interrelationship in developing age-related macular degeneration (AMD).

MATERIALS AND DESIGN: This is a multicenter, cross-sectional study conducted in eight ophthalmology centers in Europe. The STARS (Simplified Thea AMD Risk-Assessment Scale) questionnaire was used to assess 12 risk factors grouped in four major categories. We used Welch's t-test/F ratios to determine statistically significant changes. The principal component analysis was done to investigate the association between risk factors.

RESULTS: There were 3297 participants included in our data analysis. Nineteen percent of patients had a high risk of developing AMD, whilst 45.92% and 34.85% had moderate and small risk, respectively. Atherosclerosis appeared as the most relevant risk indicator for AMD development (Cohen's $d = 0.861$). Tukey's post hoc analysis of the smoking variable showed that ex-smokers ($p < 0.001$) have a significantly high risk of developing AMD. The Welch's t-test showed pseudophakic patients have a higher risk of developing AMD than phakic ones. Then, we conducted the principal component analysis, which revealed a significant connection between smoking and male gender and between smoking and atherosclerosis. Pseudophakic patients were generally older and had more often myocardial infarction as compared to phakic patients. We showed that higher BMI, history of arterial hypertension, hypercholesterolemia, and atherosclerosis tend to occur together as risk factors for AMD.

CONCLUSION: Risk factors evaluated in our study should be considered for the development of AMD. Special thanks for assistance in conducting this research and processing the results of the work I send Marko Lukić, Damir Bosnar, Andrijana Kopic, Tomislav Jukić, Serdo Glavadanović, Suzana Konjevoda and Antonela Gverović Antunica.

EPIDEMIJA KOT VZROK ZA REORGANIZACIJO DELA NA ODDELKU ZA OČESNE BOLEZNI UKC MARIBOR

EPIDEMIC AS A REASON TO REORGANIZE THE DEPARTMENT OF OPHTHALMOLOGY

Dušica Pahor^{1,2}

¹*Oddelek za očesne bolezni UKC Maribor, Maribor, Slovenija,*

²*Medicinska fakulteta Univerza v Mariboru, Maribor, Slovenija*

NAMEN: v prispevku želimo prikazati spremembe, ki smo jih uvedli na Oddelku za očesne bolezni UKVC Maribor v času epidemije COVID-19 in ki so prispevale k dobri realizaciji dela in oskrbi naših bolnikov, tako ambulantnih kot hospitaliziranih.

METODE: Številna zdravljenja na področju oftalmologije so nujna. To velja zlasti za bolnike, ki se zdravijo zaradi bolezni makule. Prav tako je bilo potrebno poskrbeti za vse ostale bolnike ne glede na možnost okužbe. Uvedeni so bili novi pristopi pri obdelavi teh bolnikov, novi varnostni ukrepi. Pri operacijah smo uvedli nov varnejši način s pomočjo 3D vizualizacijskega sistema, uvedli smo klinično pot za potek operacije okuženih bolnikov. V urgentnem centru smo organizirali mobilno preiskovalno enoto za okužene bolnike. Uvedli smo postopke za maksimalno zaščito zaposlenih.

REZULTATI: V času 1 leta epidemije nam je uspelo kljub izrednemu pomanjkanju kadra izvesti celoten operativni program operacije sive mrežnice in celo povečati število bolnikov zdravljenih zaradi bolezni makule.

ZAKLJUČEK: V času epidemije smo bili prisiljeni poiskati nove rešitve in jih tudi našli. Pri tem smo sodelovali vsi zaposleni. Razmere so nas prisilile, da smo k reorganizaciji pristopili odločno, odgovorno, inovativno in bili pri tem uspešni.

PURPOSE: This paper aims to demonstrate changes and modifications implemented at the Department of Ophthalmology at the University Medical Centre Maribor during the COVID-19 epidemic. They contributed to successfully performing work activities and improving our in-patient and out-patient care.

METHODS: Many ophthalmologic treatments are considered as necessary, especially for macular patients. In addition, all non-macular patients needed to be treated regardless of the potential infection. Therefore, new approaches and precautions have been introduced in the treatment of these patients. In surgeries, a new, safer 3D visualization system was introduced, followed by an implementation of a clinical pathway for surgical and infected patients. At the emergency, a mobile examination unit for covid-19 patients was established. Procedures for maximum protection of employees were introduced as well.

RESULTS: Over the one-year period during epidemic and in spite of extraordinary staff shortage, we were able to complete the entire surgical program for cataract surgeries and even increase the number of patients treated for macular disease.

CONCLUSION: During the epidemic, every single employee was forced to find and adopt new solutions in a decisive, responsible, innovative manner in order to be successful.

HEMORAGIČNI OKLUZIVNI MREŽNIČNI VASKULITIS HAEMORRHAGIC OCCLUSIVE RETINAL VASCULITIS

Katja Matović¹, Polona Jaki Mekjavić¹, Alenka Lavrič Groznik¹, Ana Fakin¹, Mojca Globočnik Petrovič¹, Nataša Vidović Valentinčič¹

¹*Očesna Klinika, UKC Ljubljana, Ljubljana, Slovenija*

NAMEN: Predstaviti tri klinične primere hemoragičnega okluzivnega retinalnega vaskulitisa (HORV) po sicer nezapleteni operaciji sive mreže.

METODE: Retrospektivni pregled podatkov treh bolnic, pri katerih je bil pri kliničnem pregledu postavljen sum na HORV. Vsem primerom je bila skupna nedavna operacija sive mreže in profilaktična aplikacija vankomicina v sprednji prekat. Klinični potek smo primerjali s predhodno objavljenimi kliničnimi primeri.

REZULTATI: Ugotovljeni so bili trije enostranski primeri HORV pri treh bolnicah. Siva mreža na drugem očesu je bila še prisotna. 4-15 dni po operaciji sive mreže je prišlo do nebolečega poslabšanja vida kot posledica hemoragičnega okluzivnega mrežničnega vaskulitisa. Opravljena je bila obsežna očesna in sistemska diagnostika, s katero so bili izključeni drugi imunski in infekcijski vzroki. Vse bolnice so bile zdravljene z lokalnimi ali sistemskimi kortikosteroidi. V enem primeru je bila dodatno uvedena sistemska virostatska terapija, pri drugem opravljena panretinalna laserska fotokoagulacija. V tretjem primeru se je po enem mesecu razvil neovaskularni glavkom in s tem dodaten upad vidne funkcije.

ZAKLJUČEK: predstavlja redek, a resen zaplet operacije sive mreže. Kljub odsotnosti neposrednih dokazov, da ga povzroča vankomicin, je bil le-ta uporabljen v vseh treh predstavljenih primerih. V izogib pojavi iste entitete je odsvetovana aplikacija vankomicina pri operaciji sive mreže na drugem očesu. Odsotnost fovealnih sprememb na optični koherentni tomografiji predstavlja ugoden napovedni dejavnik.

PURPOSE: To report three cases of a haemorrhagic occlusive retinal vasculitis (HORV) after seemingly uncomplicated cataract surgery

METHODS: Cases were identified as HORV based on the examination findings and the history of a recent cataract surgery with prophylactic vancomycin application. Clinical course was compared with previous reports.

RESULTS: Three eyes of three female patients were identified. Cataract surgery had not yet been performed in the fellow eye. Painless vision loss developed 4-15 days postoperatively resulting from a haemorrhagic occlusive retinal vasculitis. Extensive ocular and systemic work-up was unrevealing. Patients were treated with local or systemic corticosteroids. Additional treatment included systemic antiviral medication and panretinal photocoagulation. In the follow-up period, neovascular glaucoma developed in one patient causing further visual decline.

CONCLUSION: HORV is a rare but potentially devastating complication after an otherwise uncomplicated cataract surgery. Although there is no direct evidence of HORV being caused by vancomycin, in the three cases presented vancomycin was used intracamerally at the end of the surgery. Recognition of this entity will ensure that vancomycin will not be used at cataract surgery in the fellow eye. Absence of the foveal optical coherence tomography changes may be a favourable prognostic factor in HORV.

SISTEMSKI DEJAVNIKI TVEGANJA PRI BOLNIKIHLAJŠIH OD 50 LET Z ZAPORO MREŽNIČNE VENE

SYSTEMIC RISK FACTORS IN PATIENTS YOUNGER THAN 50 YEARS WITH RETINAL VEIN OCCLUSION

Katja Kuhta¹, Katarina Petelin, Matejka Masten, Nina Košič Knez, Dušica Pahor

¹*Oddelek Za Očesne Bolezni, UKC Maribor, Maribor, Slovenija*

NAMEN: Predstaviti dejavnike tveganja pri bolnikih z diagnozo zapore mrežnične vene (RVO) mlajših od 50 let.

METODE: Opravljena je bila retrospektivna analiza medicinske dokumentacije bolnikov, mlajših od 50 let, z diagnozo zapore mrežnične vene, ki so bili obravnavani od januarja 2015 do decembra 2020. Preučili smo podatke o sistemskih in očesnih obolenjih, zdravih, trombofiliji ali hiperviskoznem sindromu in vaskulitisih.

REZULTATI: V raziskavo je bilo zajetih 21 bolnikov (23 oči), od tega je bilo 15 moških (71%) in 6 žensk (29%). Povprečna starost bolnikov je bila 42 let. Pri 14 očeh (56%) je bila ugotovljena zapora centralne mrežnične vene (CRVO), pri 9 očeh (39%) zapora veje mrežnične vene (BRVO). Arterijska hipertenzija je bila ugotovljena pri 8 bolnikih (38%), sladkorna bolezen pri 2 bolnikih (9,5%), dislipidemija pa pri 11 bolnikih (52%). Pri eni bolnici je bila ugotovljena mutacija faktorja V Leiden. Pri 2 bolnikih z RVO sta bili diagnosticirani Behcetova in Ealesova bolezen.

ZAKLJUČEK: Najpogostejši dejavnik tveganja je bila dislipidemija. Trombofilija je bila ugotovljena le pri eni bolnici s CRVO. Pri mlajših bolnikih z RVO je pomembno pozorno preučiti dejavnike tveganja.

PURPOSE: To present the etiological factors of patients with retinal vein occlusion (RVO) younger than 50 years.

METHODS: Clinical records of patients with RVO under the age of 50 seen between January 2015 and December 2020 were analyzed retrospectively. Past medical history, drug use, thrombophilic features, hyperviscosity syndromes and pathologies that may cause vasculitis were noted.

RESULTS: A total of 21 patients (23 eyes) were recruited into the study, 15 (71%) of whom were male and 6 (29%) were female. Mean age was 42 years. The diagnosis was central retinal vein occlusion (CRVO) in 14 eyes (61%) and branch retinal vein occlusion (BRVO) in 9 eyes (39%). Hypertension was determined in 8 (38%), diabetes mellitus in 2 (9,5%) and dyslipidemia in 11(52%) patients. Mutation of factor V Leiden was found in 1 patient. Other diseases that were also noted included Behcets and Eales disease.

CONCLUSION: Dyslipidemia was the most prevalent risk factor for RVO in our study. It was particularly interesting that thrombophilic disorder was found in only one female patient with CRVO. Etiological factors that might result in RVO in young individuals should be investigated in detail.

ZDRAVLJENJE SEKUNDARNE MAKULARNE NEOVASKULARIZACIJE PO ŽILNIČNO-MREŽNIČNIH VNETHIH Z INJEKCIJAMI ZAVIRALCEV ŽILNIH ENDOTELNIH RASTNIH DEJAVNIKOV (SERIJA PRIMEROV)

TREATMENT OF SECONDARY MACULAR NEOVASCULARIZATION AFTER CHORIORETINAL INFLAMMATION WITH ANTI-VASCULAR ENDOTHELIAL GROWTH FACTOR INJECTIONS (A CASE SERIES)

Katarina Petelin¹, Katja Kuhta¹, Nina Košič Knez¹, Matejka Masten¹, Peter Ferme¹, Nenad Kljaić¹, Tadeja Korpič¹

¹*Oddelek za očne bolezni UKC Maribor, Maribor, Slovenija*

NAMEN: Predstaviti serijo primerov zdravljenja bolnikov s sekundarno makularno neovaskularizacijo (MNV) nastalo po žilnično-mrežničnem vnetju.

METODE: Retrospektivna analiza opravljenih multimodalnih preiskav bolnikov zdravljenih zaradi MNV, ki je nastala po prebolelem infektivnem ali neinfektivnem žilnično-mrežničnem vnetju.

REZULTATI: Analiza skupno 7 bolnikov, pri katerih je po prebolelem vnetju nastala tip 2 MNV, je pokazala uspešno zdravljenje MNV z intraokularno monoterapijo z zaviralci žilnih endotelni rastnih dejavnikov (anti-VEGF) brez potrebe po dodajanju sistemske protivnetne terapije. Število potrebnih aplikacij zdravila za regresijo MNV je bilo med bolniki različno, MNV pa je bila nazorno vidna tudi na posnetkih OCT angiografije. Vnetja so bila etiološko raznolika - en bolnik se je zdravil zaradi simpatične oftalmije, 2 sta bila po prebolelem PIC (pункtatna notranja horoidopatija), ena bolnica po MEWDS ("multiple evanescent white dot syndrome") ter bolnika po prebolelem infektivnem hiororetinitisu zaradi okužbe z Bartonello henselae in Borelijo burgdorferi.

ZAKLJUČEK: Anti-VEGF terapija je uspešna pri zdravljenju sekundarnih povnetnih MNV.

PURPOSE: To present a series of clinical cases and treatment of patients with secondary macular neovascularization (MNV) that arose after chorioretinal inflammation.

METHODS: Retrospective analysis of multimodal imaging of patients treated for MNV occurring after infectious or inflammatory chorioretinitis.

RESULTS: Analysis of 7 patients with secondary type 2 MNV after chorioretinal inflammation showed a successful treatment with anti-vascular endothelial growth factor (anti-VEGF) intraocular monotherapy, without the need of adding a systemic anti inflammatory treatment. The number of applied injections needed for MNV regression differed among patients and MNV was clearly defined also with OCT angiography imaging. Etiology of inflammation was diverse - one patient was previously treated for sympathetic ophthalmia, 2 were diagnosed with PIC (punctate inner choroidopathy), 1 with MEWDS (multiple evanescent white dot syndrome) and two patients suffered a MNV after being treated for Bartonella henselae and Borrelia burgdorferi infectious chorioretinitis.

CONCLUSION: Anti-VEGF therapy poses a successful treatment option for secondary inflammatory MNV.

SODOBNA PRIPOROČILA ZA ZDRAVLJENJE ZAPORE CENTRALNE MREŽNIČNE ARTERIJE

UPDATE ON THE MANAGEMENT OF CENTRAL RETINAL ARTERY OCCLUSION

Nenad Kljaić¹, Dušica Pahor¹, Jožef Magdič², Gregor Prosen³

¹Oddelek za očne bolezni, Univerzitetni klinični center Maribor, Slovenija,

²Oddelek za nevrološke bolezni, Univerzitetni klinični center Maribor, Slovenija,

³Urgentni center, Univerzitetni klinični center Maribor, Slovenija

NAMEN: Predstavitev sodobnih priporočil za akutno obravnavo zapore centralne mrežnične arterije (CRAO).

METODE: Pregled člankov na temo zdravljenja CRAO s poudarkom na vlogi intravenske (IV) trombolize ter multidisciplinarna vzpostavitev protokola akutne obravnave CRAO.

REZULTATI: V literaturi so opisani številni načini zdravljenja, ki so lahko farmakološki, kirurški ali z medicinsko-tehničnimi (MT) postopki. Metanaliza študij je dokazala signifikantno slabše okrevanje vida po paracentezi, hemodiluciji in očesni masaži v primerjavi z naravnim potekom bolezni. IV tromboliza z alteplazo je opisana v 7 člankih, kjer je bilo skupno vključenih 111 bolnikov s CRAO izmed katerih je 54% bolnikov prejelo terapijo znotraj časovnega okna 4,5h in pri tem niso utrpeli intrakranialne ali okularne krvavitve. Vidna ostrina po terapiji z IV trombolizo je zelo variabilna, večina študij je prikazala korist v primeru terapije znotraj časovnega okna. Dumitrascu (2020) je predlagala algoritem obravnave bolnika s CRAO, ki smo ga priredili za lastno uporabo.

ZAKLJUČEK: CRAO oz. očesna kap, predstavlja očesno različico možganske kapi povirja karotidne arterije s podobnim kliničnim pristopom in zdravljenjem. Standardna terapija se ne priporoča s strani trenutne prakse AAO. IV tromboliza se svetuje pri bolnikih znotraj časovnega okna 4,5h, če ni kontraindikacij. Ustvarjen protokol akutne obravnave bolnika s CRAO se je pokazal za znak dobre klinične prakse.

PURPOSE: To present updated recommendations for acute treatment of central retinal artery occlusion (CRAO).

METHODS: Review of articles on the topic of CRAO treatment with an emphasis on the role of intravenous (IV) thrombolysis and multidisciplinary establishment of a protocol for acute treatment of CRAO.

RESULTS: Numerous treatments have been described in the literature, which can be pharmacological, surgical, or by medical-technical (MT) procedures. Metanalysis of studies demonstrated significantly poorer vision recovery after paracentesis, hemodilution, and eye massage compared to the natural course of the disease. IV thrombolysis with alteplase is described in 7 articles involving a total of 111 patients with CRAO, of whom 54% received therapy within a therapeutic window of 4.5h without suffering from intracranial or ocular hemorrhage. Visual acuity after IV thrombolysis therapy is highly variable, with most studies showing some benefit. Dumitrascu (2020) proposed an algorithm for treating a patient with CRAO, which we adapted for our own use.

CONCLUSION: CRAO is the ocular analogue of an ischemic cerebral stroke with a similar clinical approach and treatment. Standard therapy is not recommended by current AAO practices. IV thrombolysis is advised in patients within a therapeutic window, if there are no contraindications. The created CRAO treatment protocol is useful in clinical practice.

STRUKTURNE SPREMEMBE CENTRALNE MREŽNICE BOLNIC Z IZPADI V VIDNEM POLJU, KI SO PREBOLELE COVID-19

STRUCTURAL CENTRAL RETINAL CHANGES IN FEMALE PATIENTS WITH VISUAL FIELD DEFECTS OCCURRING AFTER COVID-19 INFECTION

Peter Ferme¹, Katarina Petelin¹, Tadeja Korpič¹

¹*Oddelek Za Očesne Bolezni, UKC Maribor, Maribor, Slovenija*

NAMEN: Predstavitev strukturnih sprememb makule s pomočjo optične koherentne tomografije pri bolnicah, ki so prebolele COVID-19.

METODE: Retrogradna analiza multimodalnih slikanj in funkcionalnih testov.

REZULTATI: Tri mlajše bolnice so v roku nekaj dni do tednov po prebolem COVID-19 pričele opaziti obojestranske spremembe v vidnem polju. Klinični pregled in fluoresceinska angiografija mrežnice so bili v mejah normale. Pri prvi bolnici ugotavljamo izpade v vidnem polju, ki sovpadajo z areali ishemije v zunanjem kapilarnem pletežu in posledični okvari zunanje mrežnice (kot pri akutni makularni nevroretinopatiji), ki je bila pri bolnikih po prebolem COVID-19 že opisana, pri preostalih dveh bolnicah pa so v centralnih 10 stopinjah vidnega polja prisotni le diskretni izpadi s številnimi izgubami fiksacije in težko koncentracijo pri izvajanju preiskave. Pri njiju opazimo parafoveolarna področja sektorskih zadebelitev zunanjega pleksiformnega sloja na OCT makul. Za objektivizacijo funkcionalnih okvar ju napotimo na elektroretinografijo. Med opravljenimi serološkimi preiskavami so izstopala prisotna IgG protitelesa proti SARS CoV-2, odsotna so bila akutna protitelesa proti ostalim pogostim povzročiteljem žilnično-mrežničnih obolenj.

ZAKLJUČEK: OCT makule v kombinaciji z OCT angiografijo je uporabna diagnostična metoda za ugotavljanje strukturnih sprememb centralne mrežnice, OCTA je v veliko pomoč pri iskanju diskretnih motenj prekrvavitve v globokem kapilarnem pletežu makule.

PURPOSE: To investigate structural changes of the macula with optical coherence tomography (OCT) in female patients with visual field defects after COVID-19 infection.

METHODS: Multimodal imaging and visual functional tests analysis.

RESULTS: Three young patients started noticing visual field defects only days to weeks after confirmed COVID-19 infection. No apparent defects were seen on clinical examination and retinal fluorescein angiography. The first patient had visual field defects which corresponded to areas of outer capillary layer ischaemia and structural changes of the outer retina (as seen in acute macular neuroretinopathy), which has been previously described in relation to COVID-19 patients. The other two had barely noticeable central visual field defects while having a lot of difficulties performing the test itself (fixation losses). Macular OCT of the latter two revealed parafoveal areas of subtle outer plexiform layer thickening. To better objectify functional defects of the central retina, electroretinography was indicated in both cases. Serology showed positive antibodies against SARS CoV-2 in all cases, but showed no signs for any other acute infection that is commonly known to cause retinal vascular abnormalities.

CONCLUSION: Macular OCT and OCT angiography are useful tools for discovering retinal structural changes. OCTA is of great help when searching for subtle perfusion changes of the deep retinal capillary plexus.

OČESNE MANIFESTACIJE KORONAVIRUSNE BOLEZNI 19

OPHTHALMIC MANIFESTATIONS OF COVID-19

Kristina Jevnikar¹, Polona Jaki Mekjavić¹, Nataša Vidović Valentinčič¹, Mojca Globočnik Petrovič¹
¹Očesna Klinika, Ljubljana, Slovenija

NAMEN: Predstaviti mehanizem delovanja in do sedaj opisane očesne manifestacije koronavirsune bolezn-19 (COVID-19).

METODE: Pregled relevantne literature v bazi podatkov PubMed.

REZULTATI: COVID-19 povzroča virus SARS-CoV-2, ki v celico vstopa preko receptorja angiotenzin pretvarjajočega encima (angl. angiotensin-converting enzyme 2 - ACE2) na površini gostiteljevih celic. Izražen je tudi v veznici, roženici in celicah mrežnice in sicer v žilnem endotelu, Müllerjevih celicah in v nevronih notranje jedrne plasti. Z vezavo na ACE2 receptor, Sars-CoV2 zmanjša njegovo aktivnost, kar vodi v kopičenje angiotenzina II v serumu in posledično vazokonstrikcijo, vnetje, fibroze, endotelno disfunkcijo, mikrovaskularne tromboze ter nastanek reaktivnih kisikovih spojin. Prevalenca očesnih simptomov je nizka in zelo variabilna, predpostavlja pa se, da je odvisna od sistemske prizadetosti, saj so pri bolnikih s težjim potekom beležili večje število očesnih simptomov ali sprememb na očesnem ozadju. Najpogosteje so bili prisotni konjunktivitis, hiperemija veznice, srbečica, solzenje, očesna bolečina ter občutek tujka. Opisane spremembe na mrežnici so vključevale pikčaste krvavitve, plamenaste krvavitve, "cotton wool spots", dilatirane vene in zvijugano žilje.

ZAKLJUČEK: Prepoznavanje očesnih manifestacij koronavirusne bolezn-19 in njihovih potencialnih zapletov je pomembno, saj lahko le te dodatno pripomorejo k bremenu bolezn-19.

PURPOSE: To summarise the mechanism of action and ophthalmic manifestations of coronavirus disease 19 (COVID-19) reported in the literature thus far.

METHODS: The PubMed database was systematically searched to identify relevant articles.

RESULTS: COVID-19 is caused by severe acute respiratory syndrome coronavirus 2 (SARS-CoV-2). SARS-CoV2 enters the cell by binding to angiotensin-converting enzyme 2 (ACE2), which causes dysregulation of the renin-angiotensin-aldosterone system and leads to vasoconstriction, inflammation, cellular differentiation and growth, endothelial dysfunction, the formation of reactive oxidative species and microvascular thrombosis. ACE2 is expressed in various tissues including conjunctiva, cornea and the retina which predisposes them to viral tropism. The reported prevalence of ophthalmic manifestations is generally low but correlates positively with the severity of the disease. Most commonly reported ocular symptoms are conjunctivitis, conjunctival hyperemia, chemosis, itching, epiphora, discharge, ocular pain, photophobia and foreign body sensation. Most commonly reported retinal findings include microhaemorrhages and flame shaped haemorrhages, cotton wool spots, dilated veins and tortuous vessels.

CONCLUSION: Considering the COVID-19 cases have reached pandemic dimensions it is of utmost importance to determine its ophthalmic manifestations and prevent their vision threatening complications, which would significantly add to the disease burden.

Na povabilo družbe Roche / Invited by Roche

FARICIMAB (GENETECH) – PRVO BISPECIFIČNO PROTITELO ZA ZNOTRAJOČESNO RABO FARICIMAB (GENETECH) – THE FIRST BISPECIFIC ANTIBODY DESIGNED FOR INTRAOCULAR USE

Polona Jaki Mekjavić^{1,2,3}

¹*Očesna Klinika UKCL, Ljubljana, Slovenija,*

²*Medicinska fakulteta UL, Ljubljana, Slovenija,*

³*Institut Jožef Stefan, Ljubljana, Slovenija*

NAMEN: Predstavitev prvih kliničnih rezultatov zdravljenja s Faricimabom.

METODE: Faricimab je bispecifično protitelo, ki istočasno in neodvisno veže in nevtralizira angiopoetin 2 (Ang-2) in žilni endotelni rastni faktor A (VEGF-A).

REZULTATI: Ang-2 in VEGF-A v kompleksnih patoloških procesih v mrežnici in žilnici s sinergističnim delovanjem privedeta do nestabilnosti žil. To se kaže z vnetjem, spuščanjem iz žil in neovaskularizacijo, kar vse vodi do slabšega vida pri boleznih kot sta neovaskularna starostna degeneracija makule (nSDM) in diabetični makularni edem (DME). V teku so multicentrične, randomizirane, dvojno slepe 2-letne klinične raziskave faze-3 v katerih primerjajo učinkovitost in varnost faricimaba z afliberceptom; YOSEMITE in RHINE za nSDM ter TENAYA in LUCERNE za DME. Rezultati po prvem letu so pokazali, da je na spremembo vidne ostrine učinek faricimaba, apliciranega na 16 tednov (po fazi nabora) primerljiv z učinkom aflibercepta, apliciranega na 8 tednov. Učinek faricimaba traja dlje, zato zadostujejo aplikacije na 12 tednov / 16 tednov pri 79% / 45% bolnikov z nSDM in pri 72% / 52% bolnikov z DME. Faricimab bolniki dobro prenašajo, stranski učinki so redki.

ZAKLJUČEK: Faricimab, prvo bispecifično protitelo za znotrajočesno rabo, po prvem letu globalnega kliničnega preskušanja faze 3 kaže pomembno funkcionalno in anatomsko izboljšanje v primerjavi z monoterapijo z anti-VEGF. Zaradi dlje časa trajajočega učinka je breme zdravljenja manjše.

PURPOSE: To present the first clinical data.

METHODS: Faricimab is biospecific antibody that simultaneously and independently binds and neutralizes angiopoetin 2 (Ang-2) and vascular endothelial growth factor A (VEGF-A).

RESULTS: Ang-2 and VEGF-A work synergistically in complex pathogenic processes in the retina and choroid and drive vascular instability. Resulted inflammation, leakage, and increased neovascularization, lead to vision impairment in retinal disease, like neovascular AMD and DME. Phase-3, multicenter, randomised, double-masked 2-year studies are conducted to evaluate the efficacy and safety of faricimab compared with aflibercept, YOSEMITE and RHINE for nAMD and TENAYA and LUCERNE for DME. Results collected after the 1 year of those studies demonstrate non-inferiority of faricimab in mean change from baseline VA dosed up to Q16 weeks to aflibercept Q8 weeks. Faricimab also demonstrate longer durability, up to Q12weeks / Q16weeks dosing for 79% / 45% in nAMD and 72% / 52

CONCLUSIONS: Faricimab, the first bispecific antibody designed for intraocular use, showed clinically meaningful vision and anatomic improvements comparable to anti-VEGF monotherapy after the first year in the global phase-3 program. Due to sustained efficacy the treatment burden is reduced. Long-term extension studies to generate 4-year data are on course.

Na povabilo družbe Bayer / Invited by Bayer

OD MOLEKULE AFLIBERCEPTA DO POMENA ZA KLINIČNO PRAKSO

FROM THE MOLECULAR PROPERTIES OF AFLIBERCEPT TO RELEVANCE FOR CLINICAL PRACTICE

Ana Pajtler Rošar

¹Očesna klinika v Ljubljani, Ljubljana, Slovenija

NAMEN: predstaviti molekularne lastnosti aflibercepta in njegovega pomena pri odločanju o zdravljenju v klinični praksi.

METODE: pregled najnovejših kliničnih raziskav in podatkov iz realnega kliničnega okolja.

REZULTATI: Aflibercept ima visoko afiniteto za vezavo na VEGF in dolg intraokularni razpolovni čas. Ustrezno izvajanje proaktivnega, individualiziranega režima "zdravi in podaljšaj" (treat and extend-T&E) z afliberceptom, zagotavlja pomembno izboljšanje vida pri bolnikih z neovaskularno starostno degeneracijo makule (nAMD). Bolniki dosežejo tako v kliničnih raziskavah, kot v realnem kliničnem okolju, podaljšane intervale zdravljenja \geq 12 tednov in do 16 tednov, ter s tem zmanjšanje bremena zdravljenja. Rezidualna subretinalna tekočina, ki je po ustreznem začetnem zdravljenju stabilna, nima negativnega vpliva na vidno ostrino bolnika, ter jo lahko pri podaljševanju intervala zdravljenja toleriramo.

ZAKLJUČKI: Proaktivni, individualizirani režim T&E z afliberceptom zagotavlja učinkovit in praktičen pristop k zdravljenju bolnikov z nAMD.

PURPOSE: To present the molecular properties of aflibercept and how these can be applied to treatment decisions in clinical practice.

METHODS: Review of the latest clinical trials and real-world data.

RESULTS: Aflibercept has a high VEGF binding affinity and long intraocular half-life. Appropriate implementation of a proactive, individualized treat and extend (T&E) aflibercept regimen provides meaningful vision gains in patients with neovascular age-related macular degeneration (nAMD). Patients reach extended treatment intervals \geq 12 weeks and up to 16 weeks in both clinical trials and the real-world with a reduction in treatment burden. Residual subretinal fluid that is stable after appropriate treatment initiation does not have a negative impact on patient outcomes and may be tolerated during extending treatment intervals.

CONCLUSIONS: A proactive, individualized T&E regimen with aflibercept provides an efficacious and practical approach for the management of patients with nAMD.

Na povabilo družbe Novartis / Invited by Novartis

BROLUCIZUMAB- MOLEKULA NOVE GENERACIJE ZAVIRALCEV ANTI-VEGF BROLUCIZUMAB-A NEXT GENERATION ANTI-VEGF

Darja Dobovšek Divjak

NAMEN: Ohranitev ali izboljšanje vidne ostrine pri bolnikih z neovaskularno obliko starostne degeneracije makule (nSDM) dosežemo s pogostimi zdravljenji z intravitrealnimi injekcijami VEGF zaviralcev, kar predstavlja določeno obremenitev tako bolnikov kot tudi zdravnikov.

METODE: Z brolucizumabom, molekulo nove generacije VEGF zaviralcev za zdravljenje nSDM, dosežemo funkcionalno in anatomsko izboljšanje nSDM ter daljše intervale med zdravljenji.

REZULTATI: Brolucizumab je enoverižni fragment humaniziranega monoklonskega protitelesa, ki ga sestavljajo variabilne domene in zavira VEGF-A. Preko mrežnice prehaja v predel retinalnega pigmentnega epitela in žilnice, kjer zmanjša količino tekočine, ob tem pa ne pride do večje sistemske izpostavljenosti zdravilu. Je prva molekula VEGF zaviralcev, pri kateri lahko po začetnih treh zaporedih mesečnih odmerkih, preidemo na 12-tedenski interval zdravljenja glede na aktivnost bolezni na osnovi ocene ostrine vida in anatomskih parametrov.

ZAKLJUČEK: Brolucizumab je učinkovita molekula za zdravljenje nSDM, ki omogoča daljše intervale med zdravljenji in s tem manjšo obremenitev zaradi pogostih injekcij.

PUROPSE: Maintaining or improving visual acuity of patients with neovascular age-related macular degeneration (nAMD) is reached with frequent intravitreal injections of anti-VEGF, which places substantial burden on patients and physicians.

METHODS: With brolucizumab, the molecule of anti-VEGF of next generation for treatment of nAMD, improvement in visual and anatomical outcomes is reached with longer intervals between injections.

RESULTS: Brolucizumab is a humanized, single-chain variable fragment antibody and inhibits VEGF-A. It penetrates the retina to reach the retinal pigment epithelium and choroid, reducing the fluid with minimal subsequent systemic exposure. After following three monthly loading injections, brolucizumab q-12-week dosing interval can be reached, guided by individual disease activity assessment using functional and anatomical parameters.

CONCLUSION: Brolucizumab is an effective molecule for treatment of nAMD, which provides longer treatment intervals and consequently lower treatment burden.

MREŽNICA II

RETINA II

Moderatorji / Moderators:
MOJCA URBANČIČ, ALENKA LAVRIČ

IZIDI ZDRAVLJENJA DIABETIČNEGA MAKULARNEGA EDEMA Z ZDRAVILI ANTI-VEGF NA OČESNI KLINIKI, UKC LJUBLJANA

TREATMENT OUTCOMES OF ANTI-VEGF TREATMENT OF DIABETIC MACULAR EDEMA AT EYE HOSPITAL, UMC LJUBLJANA

Mojca Urbančič¹, Pia Klobučar¹, Matej Zupan¹, Alenka Lavrič Groznik¹
¹Očesna Klinika, UKC Ljubljana, Ljubljana, Slovenija

NAMEN: Oceniti izid 2-letnega zdravljenja bolnikov z diabetsičnim makularnim edemom (DME), zdravljenih na Očesni kliniki, UKC Ljubljana.

METODE: Pregledali smo dokumentacijo bolnikov z DME, ki so bili zdravljeni z zdravili anti-VEGF v obdobju med januarjem 2016 in marcem 2019. Na podlagi vključitvenih in izključitvenih kriterijev je bilo v analizo vključenih 123 bolnikov (123 oči).

REZULTATI: Začetna vidna ostrina (VA) je bila 60.9 ± 15.2 črk (mediana 63; razpon 7 - 85), začetna centralna debelina mrežnice (CRT) pa 440.7 ± 132.5 μm (mediana 430; razpon 114 - 1000). Po dveh letih v celotni skupini ni bilo pomembnega izboljšanja VA (povprečna sprememba VA $+2.1 \pm 16.8$ črk (mediana 2; razpon -53 - 52)), pomembno izboljšanje VA pa je bilo v podskupini z začetno VA <70 črk (povprečna sprememba $+5.7 \pm 17.9$ črk (mediana 5; razpon -52 - 52)). Spremembe CRT so bile signifikantne. Bolniki so v prvem letu prejeli 4.5 ± 2.1 (mediana 5, razpon 1 - 9), v drugem letu pa 2.6 ± 2.3 (mediana 2, razpon 0 - 8) injekcij.

ZAKLJUČEK: Naši izidi 2-letnega zdravljenja so primerljivi z izidi v tujini. Boljši izid bi lahko dosegli z intenzivnejšim zdravljenjem.

PURPOSE: To evaluate 2-year visual outcomes in patients with diabetic macular edema (DME) treated with anti-VEGF agents at Eye Hospital, UMC Ljubljana.

METHODS: The medical records of patients treated with anti-VEGF drugs due to DME, between January 2016 and March 2019 were reviewed. After applying inclusion and exclusion criteria, 123 patients (123 eyes) were included in the study.

RESULTS: Baseline visual acuity (VA) was 60.9 ± 15.2 letters (median 63; range 7 - 85). Baseline central retinal subfield thickness (CRT) was 440.7 ± 132.5 μm (median 430; range 114 - 1000). No significant change in VA over 2 years was found (mean change $+2.1 \pm 16.8$ letters (median 2; range -53 - 52)). However, there was a significant change in VA in the subgroup with baseline VA <70 letters (mean change $+5.7 \pm 17.9$ letters (median 5; range -52 - 52)). Changes in CRT were significant. Patients received 4.5 ± 2.1 (median 5, range 1 - 9) and 2.6 ± 2.3 (median 2, range 0 - 8) injections in the first and second years, respectively.

CONCLUSION: The two-year visual outcomes in this retrospective analysis appear to be comparable to previously reported outcomes in routine clinical practice. More intensive treatment should be implemented in the management of patients in order to achieve better visual outcomes.

LASERSKO ZDRAVLJENJE TUMORJEV MREŽNICE IN ŽILNICE

LASER TREATMENT OF RETINAL AND CHOROIDAL TUMORS

Vladimir Debelić¹, Alenka Lavrič Groznik¹, Manca Tekavčič Pompe¹
¹*Očesna Klinika, Univerzitetni Klinični Center Ljubljana, Slovenija*

NAMEN: prikaz zdravljenja nekaterih intraokularnih tumorjev z različnimi laserskimi metodami

METODE: pri zdravljenju nekaterih intraokularnih tumorjev smo uporabljali fotodinamično terapijo (PDT), transpupilarno termoterapijo (TTT) ali lasersko fotokoagulacijo (LFK)

REZULTATI: visoko rizične nevuse ali začetne melanome žilnice, ki so kazali počasno rast smo zdravili s PDT. Pri nezadovoljivi atrofiji ali recidivu melanomov žilnice po brahiradioterapiji smo uporabljali TTT. Kot metoda zdravljenja hemangiomov žilnice je bila uporabljena PDT. Manjši hemangioblastomi mrežnice so bili zdravljeni z LFK, pri večjih pa smo uporabili PDT. TTT se je izkazala kot uspešna dodatna terapija manjših retinoblastomov skupaj s kemoterapijo

ZAKLJUČEK: lasersko zdravljenje nekaterih intraokularnih tumorjev smo uporabljali kot primarno ali dodatno terapijo.

PURPOSE: to demonstrate the treatment of some intraocular tumors with various laser methods

METHODS: photodynamic therapy (PDT), transpupillary thermotherapy (TTT), or laser photocoagulation (LPC) are used to treat some intraocular tumors

RESULTS: small high-risk nevi or initial choroidal melanoma that showed signs of slow-growing were treated with PDT. Unsatisfactory atrophy or recurrence of choroidal melanoma after brachyradiotherapy required the use of TTT. PDT has been used as a treatment method for choroidal haemangiomas. Smaller retinal haemangioblastomas were treated with LPC, and for larger ones we used PDT. TTT was a successful therapy for smaller retinoblastomas as an adjunct to chemotherapy

CONCLUSION: laser treatment of some intraocular tumors was used as primary or adjunctive therapy

PREGLED KLINIČNE OBRAVNAVE SKUPINE BOLNIKOV Z VAZOPROLIFERATIVNIMI TUMORJI MREŽNICE

OVERVIEW OF CLINICAL MANAGEMENT IN A GROUP OF PATIENTS WITH VASOPROLIFERATIVE TUMORS

Darja Dobovšek Divjak¹, Marko Šulak¹, Alenka Lavrič Groznik¹

¹Očesna klinika, Univerzitetni klinični center Ljubljana, Ljubljana, Slovenija

NAMEN: Funkcionalni in morfološki rezultati obravnave bolnikov z vazoproliferativnimi tumorji (VPT) mrežnice.

METODE: Retrospektivna analiza podatkov bolnikov z VPT obravnavanih v obdobju 2011-2021 na Očesni kliniki Ljubljana. Rezultati meritev so bili: klinične značilnosti tumorja v času sledenja, vrsta klinične obravnave, vidna funkcija (VA) in sekundarne očesne spremembe.

REZULTATI: Vključili smo 14 oči 13 bolnikov s povprečno starostjo na začetku obravnave 55 let, od tega 69% žensk. 10 (71,4%) oči je imelo primarni VPT, 10 (71,4%) eno lezijo, večinoma temporalno spodaj. Debelina tumorja je bila od 0,8 do 5,0 mm. 6 (42,9%) oči smo spremljali in ni bilo napredovanja tumorja. 1 (7,1%) oko je bilo zdravljeno z VEGF zaviralci, 2 (14,3%) očesi z VEGF zaviralci in PDT, 1 (7,1%) oko z laserskim pečatenjem okrog VPT ter z VEGF zaviralci in kortikosteroidi intravitrealno, 1 (7,1%) oko z VEGF zaviralci in krioterapijo, 2 (14,3%) očesi pa le s krioterapijo. 1 (7,1%) oko smo po brahiterapiji tumorja zdravili še z VEGF zaviralci. VA se je izboljšala ali bila stabilna pri 10 (71,4%) očeh, slabša VA je bila najpogosteje zaradi epiretinalne membrane.

ZAKLJUČEK: Za optimalno obravnavo bolnika z VPT je potrebna individualna presoja glede na značilnosti tumorja in sekundarne očesne spremembe.

PURPOSE: Review of clinical management in a group of patients with vasoproliferative retinal tumors (VPT).

METHODS: Retrospective analysis of patients with VPT managed at Ljubljana Eye Hospital from 2011-2021.

Data analysis included primary characteristics of tumors, type of clinical management, visual acuity (VA) and secondary intraocular changes.

RESULTS: We included 14 eyes of 13 patients with the average age of 55 years, of which 69% were female. 10 (71,4%) eyes had primary VPT and 10 (71,4%) presented with one lesion, mostly in inferior-temporal quadrant. Tumor thickness was between 0,8 and 5,0 mm. 6 (42,9%) eyes were observed only with no progression of tumor during follow-up. 1 (7,1%) eye was treated with anti-VEGF treatment, 2 (14,3%) eyes with anti-VEGF and PDT, 1 (7,1%) eye with laser treatment, anti-VEGF and intravitreal corticosteroids, 1 (7,1%) eye with anti-VEGF treatment and cryotherapy and 2 (14,3%) eyes with cryotherapy only. 1 (7,1%) eye was treated with anti-VEGF after brachytherapy. Stable or improved VA was observed in 10 (71,4%) eyes, reduced VA was mostly secondary to epiretinal membrane.

CONCLUSION: Optimal management of patients with VPT requires individual decisions based on tumor characteristics and associated secondary intraocular disease.

BIOMARKERJI ZA SPONTANO REMISIJO IN UČINKOVITOST ZDRAVLJENJA Z MIKROPULZNIM LASERJEM PRI BOLNIKI S CENTRALNO SEROZNO HORIORETINOPATIJO

BIOMARKERS FOR SPONTANEOUS REMISSION AND SUBTHRESHOLD MICROPULSE LASER EFFECTIVENESS IN PATIENTS WITH CENTRAL SEROUS CHORIORETINOPATHY

Peter Kiraly¹, Andrej Zupan², Polona Jaki Mekjavič^{1,3,4}

¹*Očesna klinika v Ljubljani, Ljubljana, Slovenija,*

²*Inštitut za patologijo, Medicinska fakulteta Univerze v Ljubljani, Ljubljana, Slovenija,*

³*Medicinska fakulteta Univerze v Ljubljani, Ljubljana, Slovenija,*

⁴*Institut Jožef Stefan, Ljubljana, Slovenija*

NAMEN: Predstaviti potencialne biomarkerje pri bolnikih z akutno centralno serozno horioRETINOPATIJO (CSC), ki napovedujejo spontano remisijo oz. učinkovitost zdravljenja z mikropulznim laserjem (MPL).

METODE: 50 zaporednih bolnikov z akutno CSC smo pregledali ob prvem obisku, 3 in 6 mesecev od začetka obolenja. Opravili smo anamnezo, klinični pregled, slikovne diagnostične preiskave in odvzeli kri za genetske preiskave. Spremljali smo jih 3 mesece od začetka težav, če je subretinalna tekočina (SRT) vztrajala, smo naredili MPL.

REZULTATI: Pri 19 bolnikih je prišlo do spontane remisije, ki je bila povezana z mlajšimi bolniki ($p=0.001$), ožjim odstopom pigmentnega epitelija (PED) ($p=0.005$), manjšim številom hiperreflektivnih vključkov (HF) ($p=0.02$), homozigotnim genotipom rs3753394 ($p=0.008$) in rs13278062 ($p=0.016$). Preostalim 31 bolnikom smo naredili MPL, po katerem je pri 15-ih prišlo do remisije, pri 16-ih ne. Na zdravljenje so se dobro odzvali bolniki z nižjim SRT ($p=0.038$), ožjim PED ($p=0.079$) in tendenco zmanjševanja števila HF okoli fovee ($p=0.016$).

ZAKLJUČEK: Bolniki z akutno CSC, ki so bodisi mlajši, imajo ožji PED, manjše število HF ali homozigotni genotip rs3753394 in rs13278062, imajo večjo verjetnost za spontano remisijo. Bolniki z bodisi nižjim SRT, ožjim PED ali tendenco zmanjševanja števila HF okoli fovee, imajo večjo verjetnost za dober odziv na zdravljenje z MPL.

PURPOSE: To investigate potential biomarkers in patients with acute central serous chorioretinopathy (CSC), which could predict spontaneous remission and subthreshold micropulse laser (MPL) treatment effectiveness.

METHODS: 50 consecutive patients with acute CSC were examined at presentation, 3 and 6 months after the disease onset. After clinical examination, multimodal imaging was performed and blood was drawn for genetic analysis. The natural course was observed for 3 months after the disease onset, after that patients with persistent subretinal fluid (SRT) were treated with MPL.

RESULTS: In 19 patients spontaneous remission occurred, which was associated with younger patients ($p=0.001$), narrower pigment epithelial detachment (PED) ($p=0.005$), lower number of hyperreflective foci (HF) ($p=0.02$), homozygous genotype in rs3753394 ($p=0.008$) and rs13278062 ($p=0.016$). The remaining 31 patients were treated with MPL, resulting in remission in 15 patients. Remission after MPL was associated with lower SRT ($p=0.038$), narrower PED ($p=0.079$), and decreasing numbers of HF around the fovea ($p=0.016$).

CONCLUSION: Patients with acute CSC that are younger, have narrower PED, lower number of HF, homozygous genotype in rs3753394 and rs13278062 are more likely to achieve spontaneous remission 3 months after the disease onset. Patients with lower SRT, narrower PED, and decreasing numbers of HF around the fovea are more likely to respond well to MPL treatment.

MAKROANEVRIZME MREŽNIČNEGA ŽILJA – PREDSTAVITEV PRIMERA IN PREGLED LITERATURE MACROANEURYSMS OF RETINAL VASCULATURE – CASE REPORT AND REVIEW OF LITERATURE

Petra Zorman¹, Mojca Urbančič²

¹Očesni oddelek, Splošna bolnišnica Izola, Izola, Slovenija,

²Očesna klinika, Univerzitetni klinični center Ljubljana, Ljubljana, Slovenija

NAMEN: Predstavljen bo primer bolnice z makroanevrizmo mrežnične arteriole, ki je bila zdravljena z zdravili anti-VEGF, ter pregled literature na to temo. Makroanevrizme mrežničnih arteriol so pridobljene vrečaste izbokline stene mrežničnih arteriol. Prognoza je relativno dobra, vendar v nekaterih primerih lahko pride do trajne okvare vida.

METODE: Pregledali smo vse objave na brskalniku PubMed z geslom "retinal macroaneurysm" do decembra 2020 s poudarkom predvsem na možnostih zdravljenja zapletov mrežničnih makroanevrizem.

REZULTATI: V literaturi je opisanih več možnosti zdravljenja makroanevrizem s poslabšanjem vida: lasersko zdravljenje, kirurški posegi, zdravila anti-VEGF. Uspehi so različni, učinkovitega zdravljenja ni, smernic za zdravljenje makroanevrizem pa prav tako ne.

ZAKLJUČEK: Zdravljenje makroanevrizem je smiselno, kadar je ogrožen vid. Učinkovitega zdravljenja ni, eden od možnih pristopov so anti-VEGF zdravila.

PURPOSE: A case of a patient with retinal macroaneurysm treated with anti-VEGF drugs and review of the literature regarding this topic will be presented. Retinal arterial macroaneurysms are acquired dilatations of retinal artery wall. The prognosis is relatively good, although vision loss can occur in some cases.

METHODS: We have scanned the "PubMed" platform for publications published before December 2020, using the index "retinal macroaneurysm". Our focus was on possible treatment strategies.

RESULTS: There are several treatment modalities discussed in the literature: laser treatment, surgical procedures and anti-VEGF drugs. But in general, there is no effective therapy and there are no specific guidelines for such treatment.

CONCLUSION: The treatment of macroaneurysm should be considered when there is vision loss. There are no effective therapy procedures. However, one of the possible strategies can be the anti-VEGF treatment.

ZNOTRAJOČESNI ZAPLETI OB ZDRAVLJENJU Z NEPOSREDNIMI ORALNIMI ANTIKOAGULANTI INTRAOCULAR COMPLICATIONS ASSOCIATED WITH DIRECT ORAL ANTICOAGULANT MEDICATIONS

Ana Uršula Gavrić¹, Slavica Podgoršek², Polona Jaki Mekjavić¹

¹*Očesna Klinika, UKC Ljubljana, Ljubljana, Slovenija,*

²*Očesni oddelek, Splošna bolnišnica Celje, Celje, Slovenija*

NAMEN: V zadnjem desetletju se poleg varfarina za zaščito pred tromboemboličnimi dogodki uporabljajo novejši neposredni oralni antikoagulanti (NOAK), med katere spadajo apiksaban, dabigatran in rivaroksaban. NOAK so varnejši in učinkovitejši v primerjavi z varfarinom, kontrole krvi niso potrebne, ker je njihova koncentracija v krvi zelo stabilna in ni odvisna od prehrane, alkohola ali drugih zdravil. Predstavili bomo dva bolnika z mrežničnimi zapleti NOAK in klinične podatke primerov spontanih znotrajočesnih krvavitev ob uporabi NOAK, ki so dostopni v angleški literaturi.

METODE: Predstavitev primerov in pregled literature.

REZULTATI: Primer 90-letne gospe na terapiji z rivaroksabanom zaradi atrijske fibrilacije, pri kateri je prišlo do periferne eksudativne hemoragične hiororetinopatije, ter primer 80-letnega gospoda na terapiji z apiksabanom, pri katerem so bile obojestransko prisotne številne intraretinalne krvavitve.

V MEDLINE bazi je predstavljenih 10 primerov spontane znotrajočesne krvavitve ob uporabi NOAK. Najpogosteje navajajo krvavitev v steklovino (n=6), kjer je poleg nje še subretinalna krvavitev v enem primeru ter hifema in odstop žilnice obojestransko v drugem primeru. Opisani so še primer spontanega hemoragičnega odstopa žilnice, primer rekurentne hifeme ter dva primera masivne subretinalne krvavitve pri makularni neovaskularizaciji. V večini primerov (n= 7) so po navodilu internista sistemsko antikoagulantno terapijo ukinili oziroma prilagodili.

ZAKLJUČEK: Oftalmologi se moramo zavedati možnih očesnih zapletov zdravljenja z NOAK in se v primeru njihovega pojava posvetovati s pristojnim internistom glede eventualne prilagoditve terapije.

PURPOSE: In the past decade, multiple new direct oral anticoagulants (DOAC) (apixaban, dabigatran and rivaroxaban) have emerged. Our purpose is to present two cases and to summarize the clinical data for 10 cases with spontaneous intraocular haemorrhages associated with DOAC in the English literature.

METHODS: Two case reports and a review of the literature.

RESULTS: A case of a 90-year-old lady on rivaroxaban due to atrial fibrillation with peripheral exudative hemorrhagic chorioretinopathy and a case of an 80-year-old man on apixaban with multiple bilateral intraretinal haemorrhages.

A MEDLINE review of the literature revealed 10 cases of spontaneous intraocular haemorrhages associated with DOAC. Published cases most commonly report vitreous haemorrhage (n = 6) with additional subretinal haemorrhage in one case and bilateral choroidal detachment in another. A case of haemorrhagic choroidal detachment, a case of recurrent hyphema and two cases of massive subretinal haemorrhage with macular neovascularization are described. In most cases (n = 7) systemic anticoagulant therapy was discontinued or adjusted as directed by the internist.

CONCLUSION: Ophthalmologists should be aware of potential haemorrhagic intraocular complications and obtain a consultation with primary providers regarding DOAC cessation guidelines.

UMETNA INTELIGENCA V OFTALMOLOGIJI

ARTIFICIAL INTELLIGENCE IN OPHTHALMOLOGY

Maša Koce¹, Polona Jaki Mekjavič², Mojca Urbančič², Mojca Globočnik Petrovič², Manca Tekavčič Pompe²

¹*Kirurška klinika, UKC Ljubljana, Ljubljana, Slovenija,*

²*Očesna klinika, UKC Ljubljana, Ljubljana, Slovenija*

UVOD: V razvitem svetu se srečujemo z naraščajočo obolevnostjo za boleznimi mrežnice, ki lahko vodijo v trajno izgubo funkcionalnega vida. Z implementacijo umetne inteligence (UI) v klinično obravnavo si obetamo digitalizirano pomoč pri zgodnjem odkrivanju, spremljanju in vodenju bolnikov z najpogostejšimi boleznimi mrežnice.

METODE: V podatkovnih bazah PubMed in Science Direct je bil opravljen pregled strokovne literature objavljane od januarja 2014 do januarja 2021. Napredno iskanje je potekalo s pomočjo Boolovih logičnih operaterjev s ključnimi besedami "umetna inteligenca", "oftalmologija", "mrežnica". Za nadaljnjo obdelavo je bila uporabljena metodologija PRISMA.

REZULTATI: Natančnost in specifičnost opisanih programov v prepoznavanju predkliničnih sprememb na očesnem ozadju in OCT posnetkih je primerljiva s kliničnim pregledom pri oftalmologu.

ZAKLJUČEK: Programska oprema, ki temelji na principih UI, se je zaradi visoke zmogljivosti v analizi slikovnih podatkov izkazala kot učinkovito orodje v oftalmološki obravnavi. Večina komercialno dostopnih programov je namenjenih digitaliziranemu presejanju in zgodnjemu odkrivanju napredovanja bolezni. Novejši sistemi UI zaradi natančne identifikacije in lokalizacije sprememb na fotografijah očesnega ozadja in OCT posnetkih nudijo tudi podporo pri odločanju o nadaljnji obravnavi bolnika in pri določanju prognoze zdravljenja.

INTRODUCTION: Developed countries are facing an ever-growing incidence of retinal diseases, which may potentially lead to permanent loss of functional vision. Implementation of artificial intelligence (AI) into patient management may present digitalised assistance in the early detection, monitoring and management of patients with the most common retinal diseases.

METHODS: A systematic search and overview of scientific literature published between January 2014 and January 2021 was conducted in the databases PubMed and Science Direct. Advanced search was conducted with Boolean logic operators and the combination of the following keywords: 'artificial intelligence', 'ophthalmology'. The PRISMA methodology was used for an overview of databases.

RESULTS: The accuracy and specificity of AI softwares and experienced ophthalmologists in recognising of preclinical retinal changes are comparable.

CONCLUSION: By improving clinical workflow and easing workload of healthcare professionals, AI programs and devices are becoming an increasingly desirable tool in monitoring the patients with common retinal pathologies. Due to high performance in image data analysis, AI software has proven to be an effective tool not only in screening and early detection of the disease progression, but also in deciding on further patient management and estimating the prognosis.

NOVOSTI IN PRIPOROČILA PRI ZDRAVLJENJU DME Z OZURDEXOM

NOVELTIES AND RECOMMENDATIONS FOR THERAPY OF DME WITH OZURDEX

Mojca Urbančič¹

¹*Očesna klinika Ljubljana, Slovenija*

Diabetični makularni edem je najpogostejši vzrok poslabšanja vida pri osebah s sladkorno boleznijo. Ena od terapevtskih možnosti so kortikosteroidi. V randomizirani kontrolirani študiji MEAD, kjer so učinkovitost deksametazonskega implanta (Ozurdex) primerjali s placebom, je 22,2% oči v treh letih pridobilo več kot 3 vrstice vidne ostrine. Ker je uporaba kortikosteroidov povezana z večjim tveganjem za nastanek katarakte, glavkoma ali znotrajočesne okužbe, se Ozurdex uporablja večinoma pri pacientih, pri katerih anti-VEGF zdravljenje ni dovolj učinkovito. Ozurdex se kot zdravilo prve izbire uporablja pri pacientih, ki niso primerni za zdravljenje z anti-VEGF zdravili in pri pseudofakih. Zaradi podaljšanega učinka je Ozurdex primeren tudi za oči po vitrektomiji. Opažanja iz vsakdanje klinične prakse se razlikujejo kažejo, da je pri pacientih, zdravljenih z Ozurdexom, povprečno izboljšanje vida večje kot pri pacientih, zdravljenih z zdravili anti-VEGF. Upoštevajoč novejšo objavljene podatke je predlagan posodobljen algoritem za prvo izbiro načina zdravljenja DME, ki upošteva pacientove individualne značilnosti. Protokoli obravnave in sledenja omogočajo individualizirano zdravljenje, optimizacijo rezultatov zdravljenja in obremenitev zaradi zdravljenja.

Diabetic macular edema is the most frequent cause of vision loss related to diabetes. One of the treatment options for DME are corticosteroids. In a randomized, sham-controlled MEAD trial, vision gain of more than 3 lines in 3 years has been observed in 22.2% of eyes with DME treated with dexamethasone implant (Ozurdex). Because of the risk of vision loss from cataract, glaucoma and intraocular infection with the use of intravitreal steroids, Ozurdex tends to be reserved for the use in patients unresponsive to anti-VEGF therapy. However, Ozurdex may be considered a first-line treatment option for patients who are unsuitable for anti-VEGF therapy and for pseudophakic patients. Because of their stable pharmacokinetics, Ozurdex implants may also be considered in vitrectomized eyes. Observational studies investigating DEX-implant report superior visual gains when compared to anti-VEGF treatment in real-life practice. Based on recent literature evidence, a first-line treatment algorithm for DME tailored to the patient's individual characteristics has been proposed. Management and monitoring protocols serve as a guidance to a personalized treatment with the aim to optimize clinical results and reducing the burden of treatment.

Na povabilo družbe Bayer / Invited by Bayer

OD MOLEKULE AFLIBERCEPTA PREKO POMEMBNOСТИ FAZE NABORA 5 INTRAVITREALNIH INJEKCIJ DO PROTOKOLA ZDRAVI IN PODALJŠAJ PRI BOLNIKI Z DIABETIČNIM MAKULARNIM EDEMOM FROM AFLIBERCEPT MOLECULE THROUGH A LOADING DOSE OF 5 INTRAVITREAL INJECTIONS FOLLOWED BY A TREAT AND EXTEND PROTOCOL IN PATIENTS WITH DIABETIC MACULAR OEDEMA

Katarina Petelin

NAMEN: Prikaz molekule aflibercepta in njene vloge v učinkovitosti zdravljenja diabetičnega makularnega edema (DME).

METODE: Analiza kliničnih študij in veljavnih smernic za zdravljenje ter rezultatov implementacije zdravljenja v realnem kliničnem okolju.

REZULTATI: Aflibercept je fuzijski protein proizveden s pomočjo rekombinantne DNK tehnologije. Deluje kot alternativni receptor, ki kot edina molekula veže tako VEGF-A (žilni endotelni rastni dejavnik A) kot tudi PIGF (placentarni rastni dejavnik). Glede na dostopne študije v realnem kliničnem okolju se je molekula aflibercepta izkazala kot učinkovito zdravilo za izboljšanje DME, ne glede na to ali se ga v terapiji uporabi primarno ali pa gre za bolnike s predhodno neuspešno zdravljenimi/rezistentnimi oblikami DME. Fazi nabora 5 zaporednih mesečnih injekcij, predlaganih na podlagi kliničnih študij in evropskih smernic za zdravljenje DME, sledijo praviloma 2-mesečne aplikacije, kar se v 2. letu zdravljenja po presoji lečečega oftalmologa lahko nadaljuje po protokolu zdravi in podaljšaj (individualno prilagajanje dolžine intervala). Celokupno izboljšanje vidne ostrine je bilo nižje pri bolnikih, ki so v fazi nabora prejeli manj kot 5 zaporednih mesečnih aplikacij v primerjavi s tistimi, ki so prejeli vseh 5. Glede na smernice Euretine se uporaba aflibercepta priporoča kot primarna terapija pri bolnikih z DME s slabšo izhodiščno vidno ostrino.

ZAKLJUČEK: Aflibercept se je izkazal kot uspešen pri zdravljenju DME.

PURPOSE: The display of aflibercept molecule and its efficient role in diabetic macular oedema (DME) treatment.

METHODS: Analysis of clinical and real-life studies in conjunction with current treatment guidelines.

RESULTS: Aflibercept is a fusion protein manufactured with recombinant DNA technology. It serves as an alternative receptor and the only molecule that is able to bind VEGF-A (vascular endothelial growth factor A) as well as PIGF (placental growth factor). In real-life studies aflibercept has proven to be an efficient treatment option for DME (as well for treatment naive as for DMEs resistant to other treatment modalities). Clinical studies and European treatment guidelines proposed an initial 5 monthly loading dose followed by a 2-monthly intravitreal injection protocol in the first year of treatment. In the second year of medication a treat and extended protocol with individual adjustment of the treatment interval length is recommended. A total visual acuity improvement was worse in patients who received less than 5 monthly injections of the initial loading dose. The Euretina guidelines propose using aflibercept for the treatment naive DME patients with worse baseline visual acuity.

CONCLUSION: Aflibercept turned out to be successful in treatment of DME.

Na povabilo družbe Novartis / Invited by Novartis

VLOGA RAZLIČNIH OCT IN OCTA BIOMARKERJEV V OBRAVNAVI DME

THE ROLE OF DIFFERENT OCT AND OCTA BIOMARKERS IN THE MANAGEMENT OF DME"

Mojca Urbančič¹

¹Očesna klinika Ljubljana, Slovenija

OCT in OCTA sta neinvazivni diagnostični metodi, ki sta pomembno pripomogli k boljšemu poznavanju patogeneze in omogočili pomembne izboljšave v obravnavi različnih bolezni, ki prizadenejo mrežnico. Diabetični makularni edem je najpogostejši vzrok poslabšanja vida pri osebah s sladkorno boleznijo. Številne OCT in OCTA parametre lahko uporabimo kot biomarkerje za zgodnje odkrivanje sprememb, kot prognostične biomarkerje, pa tudi za spremljanje sprememb v sklopu diabetičnega makularnega edema. Predstavljeni bodo najpomembnejši OCT in OCTA biomarkerji, ki se uporabljajo za oceno diabetičnega makularnega edema.

OCT and OCTA are noninvasive diagnostic methods that led to new insights into the pathogenesis and enabled significant improvements in the management of various retinal diseases. Diabetic macular edema is the most frequent cause of vision loss related to diabetes. Several OCT and OCTA parameters can serve as biomarkers for early diagnosis, prognosis, and monitoring of diabetic macular edema. An overview of OCT and OCTA biomarkers used in diabetic macular edema evaluation will be presented.

Satelitski simpozij Novartis / Satellite symposium Novartis

POMEN TEKOČINE PRI ZDRAVLJENJU STAROSTNE DEGENERACIJE RUMENE PEGE THE IMPORTANCE OF FLUID IN THE TREATMENT OF AGE RELATED MACULAR DEGENERATION

Ivana Gardašević Topčić

Splošna bolnišnica Novo mesto, Slovenija

Tekočina v različnih segmentih makule ima različen vpliv na končno vidno ostrino. Ne le manj intraretinalne tekočine, temveč tudi manj subretinalne tekočine in tekočine pod retinalnim pigmentnim epitelijem naj bi imelo za posledico za posledico boljšo končno vidno ostrino. Nedavne post-hoc analize raziskav iz preteklosti so pokazale slabšo končno vidno ostrino pri bolnikih s subretinalno tekočino na začetku zdravljenja ali s subretinalno tekočino, ki je vztrajala po 12. tednih od pričetka zdravljenja. Pri teh bolnikih sta bili opisani tudi večja incidenca in progresijo makularne atrofije. Suha mrežnica je bila povezana s stabilno debelino centralnega podpolja in s tem boljšim nadzorom bolezni, kar je imelo za posledico boljšo končno vidno ostrino in manjšo incidenco fibroze in atrofije v makuli.

Different fluid types have different impact on final visual acuity. Not only less intraretinal fluid, but also less subretinal fluid and fluid under the retinal pigment epithelium has been linked to better final visual acuity. Recent post-hoc analyzes of past studies have shown poorer final visual acuity in patients with subretinal fluid at baseline or with subretinal fluid that persisted after 12 weeks of treatment. A higher incidence and progression of macular atrophy has been reported in these patients. Dry retina was associated with stable central subfield thickness and better disease control, better final visual acuity, and a lower incidence of fibrosis and atrophy in the macula.

HEREDITARNE OČESNE BOLEZNI IN MREŽNIČNE DISTROFIJE

HEREDITARY OCULAR DISEASES AND RETINAL
DYSTROPHIES

Moderatorji / Moderators:

ANA FAKIN, MARIJA VOLK, MAJA ŠUŠTAR

Vabljeno predavanje ZOS / Invited speaker by ZOS

UPDATE ON GENETIC THERAPIES FOR INHERITED RETINAL DISEASES

Michel Michaelides¹

¹UCL Institute of Ophthalmology and Moorfields Eye Hospital, United Kingdom

Inherited Retinal Diseases are the second commonest cause of childhood blindness, and the commonest cause in working age adults (UK). They are clinically and genetically highly heterogeneous; arguably the most variable of any group of conditions in Medicine.

There have been major developments in terms of underlying molecular genetics, genetic testing, understanding of disease mechanisms, high-resolution retinal imaging, models of disease, avenues of intervention, and moreover an exponential increase in Phase I/II and III clinical trials. There is now the first FDA and EMA approved gene therapy - for LCA-RPE65, with other therapies likely to be approved in the near future.

This lecture will update on the broad range of clinical trials of genetic therapies that are on-going and anticipated.

MAKULARNE DISTROFIJE IN SEKUNDARNA HOROIDNA NEOVASKULARIZACIJA – DIAGNOSTIKA IN ZDRAVLJENJE

MACULAR DYSTROPHIES WITH SECONDARY CNV-DIAGNOSIS AND TREATMENT

Martina Jarc Vidmar¹, Ana Fakin¹, Marija Volk², Polona Jaki-Mekjavic¹, Marko Hawlina¹
¹Očesna Klinika Ljubljana, Ljubljana, Slovenija,
²Klinični inštitut za medicinsko genetiko, Ljubljana, Slovenija

NAMEN: Poročati o rezultatih zdravljenja sekundarne horoidne neovaskularizacije (CNV) pri bolnikih z makularnimi distrofijami z genetsko potrjeno mutacijo (Bestova viteliformna distrofija – BEST 1, pattern distrofija - periferin/RDS, Mallatia levantinese – EFEMP1 in Sorsby distrofija – TIMP3)

METODE: Bolniki z makularnimi distrofijami in z že znanimi motnjami centralnega, občasno tudi nočnega vida (Sorsby distrofija), so opazili nenadno enostransko poslabšanje vida in zvijugano sliko. Opravili so naslednje preiskave: vidno ostrino, pregled ozadja, slikanje z avtofluorescenco, fluoresceinsko angiografijo, OCT, OCT angiografijo.

REZULTATI: Na ozadju je bila poleg sprememb v sklopu različnih makularnih distrofij vidna mrežnična krvavitev in/ali edem. Na OCT smo videli vezivnožilni PED s serozo, CNV smo potrdili z fluoresceinsko angiografijo in OCTA. Pričeli smo z zdravljenjem z zaviralci vaskularnega endotelijskega rastnega faktorja (antiVEGF), s tremi zaporednimi mesečnimi aplikacijami zdravila in po protokolu zdravi in podaljšaj. Za izboljšanje vida in regresijo CNV je zadoščalo že par injekcij antiVEGF. Včasih smo zaradi obojestranske CNV zdravili obe očesi.

ZAKLJUČEK: Pri makularnih distrofijah se lahko vid nenadoma dodatno poslabša zaradi sekundarne CNV, ki dobro odreagira na antiVEGF zdravljenje. Pomembno je skrbno spremljanje ostalih družinskih članov, saj se CNV lahko pojavi tudi pri njih, včasih celo pri otrocih. Z pravočasnim zdravljenjem lahko preprečimo izgubo vida.

PURPOSE: To report the results of treatment in patients with CNV secondary to macular dystrophies with genetically confirmed mutations. (Best viteliform dystrophy – BEST 1, pattern dystrophy – peripherin/RDS, Mallatia levantinese – EFEMP1 and Sorsby fundus dystrophy – TIMP3)

METHODS: Patients with macular dystrophies and known problems with central, sometimes also with night vision (Sorsby dystrophy) reported sudden visual loss with central scotoma and metamorphopsias. They underwent ophthalmological examination: visual acuity, fundus exam, autofluorescence imaging, fluorescein and ICG angiography, OCT, OCT angiography.

RESULTS: Fundus showed central retinal hemorrhage and/or oedema in addition to signs of different macular dystrophies. OCT showed fibrovascular PED with serosis, CNV was confirmed with fluorescein angiography and OCTA. Treatment with antiVEGF was started, with three monthly loading doses and treat and extend protocol. Only a few antiVEGF injections were needed for improving the vision and regression of CNV. In some patients both eyes showed signs of CNV and needed treatment.

CONCLUSION: In macular dystrophies vision may suddenly deteriorate due to secondary CNV, that responds well to treatment with antiVEGF. Regular following of other family members is important, as CNV may develop in the future, sometimes also in children. With timely treatment permanent vision loss can be postponed.

EKSOMSKO SEKVENCIRANJE PRI BOLNIKIH Z DEDNO BOLEZNIJO RETINE

EXOME SEQUENCING IN PATIENTS WITH INHERITED RETINAL DISEASE

Marija Volk¹, Aleš Maver¹, Ana Fakin², Helena Jaklič¹, Martina Jarc Vidmar², Marko Hawlina², Borut Peterlin¹

¹*Klinični inštitut za genomsko medicino UKCL, Ljubljana, Slovenija,*

²*Očesna klinika UKCL, Ljubljana, Slovenija*

NAMEN: Dedne retinopatije predstavljajo klinično in genetsko heterogeno skupino boleznih, ki prizadenejo mrežnico ali pa v okviru sindromov. Namen prispevka je predstaviti uporabo eksomskega sekvenciranja za diagnostiko dednih retinopatij.

METODE: 263 preiskovancev je bilo napotenih v našo genetsko ambulanto s sumom na dedno retinopatijo. Klinične preiskave so bile opravljene na Očesni kliniki. Pri vseh preiskovancih je bila, iz podatkov pridobljenih z eksomskim sekvenciranjem opravljena analiza tarčnih genov, povezanih z retinopatijami in analiza mitohondrijskega genoma.

REZULTATI: Vzročne genetske spremembe, prisotnost znano patogene ali verjetno patogene različice, smo ugotovili pri 123/229 (54%) bolnikih z boleznijo retine in pri 18/34 (53%) bolnikih s sindromsko retinopatijo. V 14 (5%) primerih smo začetno diagnozo reklasificirali. Poleg tega, smo v 12-14% primerov zaznali različice z nejasnim kliničnim pomenom, v 9-11% prenašalstvo za znano patogeno različico v panelu genov povezanih z napotno diganozo, medtem ko je bilo 20-30% primerov negativnih.

ZAKLJUČEK: Naši rezultati kažejo, da je eksomsko sekvenciranje metoda izbora pri diagnostiki dednih retinopatij z visokim diagnostičnim izplenom. Specifična diagnoza je ključna za namene genetskega svetovanja ter celostno obravnavo bolnikov in njihovih družin.

PURPOSE: Inherited retinal disorders are clinically and genetically heterogeneous, either affecting the retina only or syndromic. This study aimed to present an exome sequencing approach for diagnostics of inherited retinal disorders.

METHODS: We present a cohort of 263 patients admitted to our institution because of the suspected genetic retinal disorder. In most cases, clinical examinations were performed at Eye hospital UMC Ljubljana. Genetic testing was done using exome sequencing and an extended exome analysis approach to analyse the mitochondrial sequence.

RESULTS: Causative pathogenic or likely pathogenic variants were detected in 123/229 (54%) patients with isolated retinal degeneration and 18/34 (53%) with syndromic retinopathy. The genetic testing allowed us to reclassify simple retinopathies to syndromic forms in 14 cases (5%). Variants of unknown clinical significance were found in 12-14% cases, carriership of known pathogenic variant for recessive disorders associated with the referral in 9-11%, while 20-30% of cases were negative across all groups.

CONCLUSION: Our results show that exome sequencing is a first-tier investigation for inherited retinal disorders' diagnostics giving a 54% diagnostic yield. Specific diagnosis is crucial for the genetic counselling and management of the patient and family members.

POMEN EKSOMSKEGA SEKVENCIRANJA PRI GENETSKI DIAGNOSTIKI DEDNIH OPTIČNIH NEVROPATIJ

THE SIGNIFICANCE OF EXOME SEQUENCING IN GENETIC DIAGNOSTICS OF HEREDITARY OPTIC NEUROPATHIES

Aleš Maver¹, Marija Volk¹, Sanja Petrović Pajić², Ana Fakin², Martina Jarc Vidmar², Marko Hawlina, Borut Peterlin¹

¹*Klinični inštitut za genomsko medicino UKCL, Ljubljana, Slovenija,*

²*Očesna klinika UKCL, Ljubljana, Slovenija*

NAMEN: Oceniti diagnostični izplen eksomskega sekvenciranja pri bolnikih z napotno diagnozo nevropatije optičnega živca.

METODE: Analizirali smo rezultate eksomskega sekvenciranja pri 53 bolnikih, ki so bili na naš inštitut napoteni na genetsko testiranje za nevropatije optičnega živca v letih od 2014 do 2020.

REZULTATI: Z eksomskim sekvenciranjem smo ugotovili molekularni vzrok pri 10 od 53 bolnikov in s tem dosegli 18.8% diagnostični izplen. Najpogosteje smo ugotovili patološke različice v genu OPA1 (pri 3 bolnikih). Temu so sledile patološke različice v mitohondrijskem genomu, kjer smo ugotovili prisotnost patoloških različic pri dveh bolnikih. Poleg tega smo diagnozo postavili še pri treh bolnikih z dodatnimi kliničnimi znaki, kjer se je izkazalo da gre poleg optične nevropatije za širšo klinično sliko - pri enem bolniku smo postavili diagnozo Wolframovega sindroma tipa 1, pri dveh pa smo pokazali da gre za optično nevropatijo v okviru genopatij C12orf65 in ACO2. Nadalje smo ugotovili tudi več prepričljivih novih kandidatnih različic v mitohondrijskem genomu: m.4130A>T (MT-ND1) in m.11443A>C (MT-ND4), ter ene različice v genu OPA3. Po objavi gena DNAJC30 kot novega vzročnega gena za recesivno obliko Leberjeve optične nevropatije v januarju 2021 smo z reanalizo podatkov ugotovili vzrok optične nevropatije še pri dveh bolnikih z bialelnimi različicami v genu DNAJC30.

ZAKLJUČEK: Predstavljeni rezultati podpirajo eksomsko sekvenciranje kot učinkovit diagnostični pristop pri nevropatijah optičnega živca.

PURPOSE: We report on the outcomes of exome sequencing in patients referred for diagnostic evaluation of neuropathies of the optic nerve.

METHODS: We analysed the results of exome sequencing in 53 patients with optic neuropathy referred to our institution in the period of 2014 to 2020.

RESULTS: Using exome sequencing, we identified a likely molecular diagnosis in 10 of 53 patients, reaching a diagnostic yield of 18.8%. Of these, pathogenic variants in the OPA1 gene were the most common finding (3 patients), followed by pathogenic variants in mitochondrial genome (2 patients). Additionally, we established a cause of optic neuropathy in three patients with a broader phenotype, including Wolfram syndrome 1, C12orf65-associated optic neuropathy and in ACO2-associated optic neuropathy. Furthermore, we identified novel strong candidate mitochondrial variants m.4130A>T (MT-ND1) and m.11443A>C (MT-ND4) and a novel candidate variant in OPA3 gene. After the publication of DNAJC30 as a novel gene causing autosomal recessive LHON in January 2021, we performed a reanalysis of exome sequencing data and identified additional two patients with pathogenic biallelic variants in DNAJC30 gene.

CONCLUSION: The present results demonstrate exome sequencing as an efficient approach to genetic testing in optic neuropathies.

POTEK BOLEZNI PRI BOLNIKI Z DISTROFIJO ČEPNIC POVEZANO Z MUTACIJO V RPGR

LONGITUDINAL FOLLOW-UP OF PATIENTS WITH CONE DYSTROPHY ASSOCIATED MUTATION IN RPGR

Vlasta Hadalin¹, Maja Šuštar¹, Marija Volk², Jana Sajovic¹, Martina Jarc Vidmar¹, Aleš Maver², Borut Peterlin², Marko Hawlina¹, Ana Fakin¹

¹*Eye Hospital, University Medical Centre Ljubljana, Slovenija, Ljubljana, Slovenija,*

²*Clinical Institute of Medical Genetics, University Medical Centre Ljubljana, Slovenija, Ljubljana, Slovenija*

NAMEN: Mutacije v RPGR-ORF15 so povezane tako z distrofijo paličnic in čepnic kot distrofijo čepnic/čepnic in paličnic. Slednji fenotip je povezan z mutacijami v distalnem delu gena. Predstavljamo značilnosti novoodkrite mutacije v terminalnem kodonu RPGR-ORF15.

METODE: Vključeni so bili trije moški bolniki (dva brata), stari 31-38 let. Opravili so genetsko testiranje po metodi WES (whole exome sequencing). Pregled je zajemal vidno ostrino (Snellen), barvni vid (Ishihara), vidno polje, avtofluorescenco očesnega ozadja (AF), optično koherentno tomografijo (OCT) in elektrofizilogijo.

REZULTATI: Bolniki so bili miopi, imeli centralni skotom in prizadet barvni vid. Vidna ostrina na boljšem očesu je bila štetje prstov - 0,3. Elektrofiziološke preiskave so pri vseh pokazale znižane odzive čepnic in normalne odzive paličnic. AF je pokazal hiperavtofluorescentni obroč premera 3462–6342 µm, ki je sovpadal z izgubo fotoreceptorjev na OCT. Genetska analiza je potrdila mutacijo c.3457T>A (Ter1153Lysext*38) v terminalnem kodonu RPGR-ORF15. Ponovljeno slikanje AF po 2-11 letih je pokazalo, da se premer obroča z leti povečuje, s hitrostjo približno 100 µm/leto.

ZAKLJUČEK: Mutacija c.3457T>A (Ter1153Lysext*38) v terminalnem kodonu RPGR-ORF15 je povezana z distrofijo čepnic, kar potrjuje povezavo distalnega dela RPGR-ORF15 s tem fenotipom. Minimalna progresija z leti kaže na relativno stabilno bolezen po začetni izgubi centralnih fotoreceptorjev.

PURPOSE: Mutations in RPGR-ORF15 are associated with rod-cone or cone/cone-rod dystrophy, the latter associated with mutations at the distal end. We describe the phenotype associated with a novel mutation in the terminal RPGR-ORF15 codon.

METHODS: Three male patients (two of them brothers) were recruited, aged 31-38 years. Genetic testing was performed by whole exome sequencing. Examination included visual acuity (Snellen), colour vision (Ishihara), visual field, fundus autofluorescence (FAF), optical coherence tomography (OCT) and electrophysiology.

RESULTS: All patients were myopic, had central scotoma and reduced colour vision. Visual acuities on better eyes were counting fingers - 0,3. Electrophysiology showed reduced cone-specific responses, while the rod-specific response was normal. FAF showed hyperautofluorescent ring, approximately 3462–6342 µm in diameter, centered at the fovea corresponding to the area of photoreceptor loss on OCT. Genetic analysis confirmed a novel c.3457T>A (Ter1153Lysext*38) mutation in the terminal RPGR-ORF15 codon. Follow up after 2-11 years showed enlargement of the hyperautofluorescent ring diameter in average 100 µm/year.

CONCLUSION: The novel c.3457T>A (Ter1153Lysext*38) mutation in the terminal RPGR-ORF15 codon is associated with cone dystrophy which corresponds to the phenotype described. Minimal progression during years shows a relatively stable disease after the initial loss of the central photoreceptors.

PREDSTAVITEV NACIONALNEGA REGISTRA SLEPIH IN SLABOVIDNIH SLOVENIJE

PRESENTATION OF THE NATIONAL REGISTER OF THE BLIND AND VISUALLY IMPAIRED OF SLOVENIA

Nataša Vidović Valentinčič¹, Makedonka Atanasovska Velkovska, Silvija Delfin, Mirijam Korošec, Jasmina Tahirovič, Breda Rusjan, Levin Vrhovec

¹*Očesna klinika, UKC Ljubljana; Medicinska fakulteta, Univerza V Ljubljani, Ljubljana, Slovenija*

NAMEN: Na Očesni kliniki v Ljubljani smo vsebinsko in tehnično pripravili vse za začetek delovanja Nacionalnega registra (NR) slepih in slabovidnih Slovenije.

METODE: Nalogo vzpostavitve Nacionalnega registra nam nalaga Zakon o zbirkah podatkov s področja zdravstvenega varstva (ZZPPZ), ki določa upravjalce zbirk podatkov s tega področja, ki so Nacionalni inštitut za javno zdravje in ostali nosilci zdravstvene dejavnosti, v našem primeru Očesna klinika. Podatke o slepih in slabovidnih so NR dolžni posredovati javni zdravstveni zavodi (JZZ) in druge osebe v zdravstveni dejavnosti. Pravice dostopa do podatkov NR bodo natančno opredeljene. Po ZZPPZ posameznikov ne bo potrebno predhodno seznaniti z vpisom v NR.

REZULTATI: Registracija slepih in slabovidnih oseb se bo izvajala elektronsko - vsak JZZ in vse druge osebe v zdravstveni dejavnosti bodo imele povezavo do elektronskega obrazca, kjer bodo izpolnile zahtevane osebne in medicinske podatke o slepem in slabovidnem, sledila bo navodilom o evidentiranju podatkov, metodološkimi načelom in zavarovanju podatkov, kot je opredeljeno v ZZPPZ.

NR s podatki se bo nahajal na strežniku UKC Ljubljana, skrbnik zbirke bo Očesna klinika.

ZAKLJUČEK: Register slepih in slabovidnih je temelj za spremljanje in proučevanje položaja slepih in slabovidnih ter organizacijo aktivnosti s tega področja.

PURPOSE: At the Eye Hospital, UMC Ljubljana, we prepared content and technology for starting with National Register (NR) of the Blind and Visually Impaired of Slovenia.

METHODS: This task is imposed on us by the Health Care Databases Act (ZZPPZ), which determines the managers of databases in this field who is in this case Eye Hospital. Data on the blind and visually impaired are required to be provided to the NR by public health institutions (JZZ) and other persons in the health care activity.

RESULTS: The registration of blind and visually impaired persons will be carried out electronically - each provider of the data will have a link to an electronic form where they will fill in the required personal and medical data of registered persons following the instructions on data recording, methodological principles and data protection, as defined in the ZZPPZ.

NR with the data will be located on the server of the University Medical Center Ljubljana, the administrator of the collection will be Eye Hospital.

CONCLUSION: The NR is the basis for monitoring, studying and organizing activities in the field of the blind and visually impaired.

VLOGA PSIHologa PRI OBRAVNAVI BOLNIKA Z OČESNIMI BOLEZNIMI

THE ROLE OF A PSYCHOLOGIST IN TREATMENT OF OPHTHALMOLOGY PATIENT

Urša Muznik¹, Katja Molek¹

¹Očesna Klinika, Ukc Ljubljana, Ljubljana, Slovenija

NAMEN: Predstavitev vloge psihologa pri obravnavi bolnikov z očesnimi boleznimi.

METODE: Pregled literature.

REZULTATI: Sprememba v vidni funkciji vpliva na različne vidike bolnikovega splošnega funkcioniranja in kvalitete življenja. Predstavlja oviro pri opravljanju vsakodnevnih aktivnosti, kot so vožnja avtomobila, opravljanje poklica, hobiji, partnerstvo, ipd. Za bolnike, ki imajo šibkejše kapacitete za spoprijemanje s stresom, manj socialne podpore ali premorbidne težave v duševnem zdravju, so spremembe na omenjenih področjih življenja dejavnik tveganja za razvoj razpoloženskih motenj. Vloga psihologa je, da bolniku nudi psihoterapevsko podporo, mu pomaga identificirati nerealna prepričanja v zvezi z boleznijo, ga informira in psihoeducira. Na ta način bolnika opolnomočimo za prilagajanje na spremembe in ohranjanje kvalitete življenja. Ustrezna prilagoditev bolnika na posledice bolezni lahko prepreči razvoj kroničnih duševnih motenj in ga motivira k sodelovanju in večji vključenosti pri zdravljenju.

ZAKLJUČEK: Delna ali popolna izguba vida pomeni izgubo zdravja, s katero se mora bolnik skozi proces žalovanja spoprijeti in se na spremembe ustrezno prilagoditi. Vloga psihologa je, da bolniku nudi suport, mu pomaga identificirati varovalne dejavnike, notranje vire moči in podpore v domačem okolju. Take intervencije pripomorejo k temu, da se bolnik na spremembe ustrezno prilagodi in posledično ohranja duševno zdravje in kvaliteto življenja.

PURPOSE: Presentation of the role of a psychologist in treatment of ophthalmology patients.

METHODS: Literature review.

RESULTS: Visual impairment can influence different aspects of patient's everyday functioning and quality of life. It represents an obstacle in performing everyday activities like driving a car, work, hobbies, personal relationships, etc. For individuals who have weaker stress coping mechanisms, lack social support or have premorbid mental health problems, changes in these areas of life represent a risk factor for development of mood disorders. The role of a psychologist is to provide the patient with psychotherapeutic support and help to identify cognitive distortions about the disease and own abilities. A psychologist also psychoeducates the patient. As a result, the patient becomes empowered to adapt to disease-related changes and maintain the quality of life. Successful adaptation of the patient to the consequences of disease, can prevent the development of chronic mental disorders and can motivate the patient to participate in the treatment process.

CONCLUSION: Visual impairment triggers processes of grieving and coping with a goal to successfully adapt to changes. The role of psychologist is to offer support in the process and help identifying protective factors, internal and external sources of strength. Such interventions promote patient adaptation to changes and consequently maintenance of mental health and quality of life.

GENOTIPSKE IN FENOTIPSKE ZNAČILNOSTI SLOVENSКИH BOLNIKOV S STARGARĐTOVO BOLEZNIJO

GENOTYPIC AND PHENOTYPIC CHARACTERISTICS OF SLOVENIAN PATIENTS WITH STARGARĐT DISEASE

Jana Sajovic¹, Martina Jarc Vidmar¹, Zelia Corradi^{2,3}, Frans P.M. Cremers^{2,3}, Jana Zernant⁴, Rando Allikmets⁴, Damjan Glavač⁵, Aleš Maver⁶, Marija Volk⁶, Borut Peterlin⁶, Marko Hawlina¹, Ana Fakin¹
¹Očesna klinika, Univerzitetni klinični center Ljubljana, Ljubljana, Slovenija,
²Department of human genetics, Radboud university medical center, Nijmegen, Nizozemska,
³Donders institute for brain, cognition and behaviour, Radboud university, Nijmegen, Nizozemska,
⁴Department of ophthalmology, Columbia university New York, New York, ZDA,
⁵Laboratorij za molekularno genetiko, Inštitut za patologijo, Medicinska fakulteta, Univerza v Ljubljani, Ljubljana, Slovenija,
⁶Klinični inštitut za medicinsko genetiko, Univerzitetni klinični center Ljubljana, Ljubljana, Slovenija

NAMEN: Karakterizirati slovenske bolnike s Stargardtovo boleznijo (STGD1).

METODE: Vključili smo 75 bolnikov (28 moških; mediana starost 32 let). Genetska analiza je bila opravljena z metodami nove generacije. Fenotipska analiza je vključevala starost ob začetku simptomov, vidno ostrino (VA), avtofluorescenco očesnega ozadja (AF) in elektrofiziološke preiskave (ERG).

REZULTATI: Simptomi so se pojavili pri mediani starosti 15 let; pri 28% bolnikov po 40. letu. Mediana VA je bila 0.16. Glede na ERG je bila disfunkcija mrežnice razširjena izven makule pri 52%. Glede na AF so bile strukturne spremembe mrežnice razširjene izven žilnih lokov v 60%. 63 bolnikov je imelo ≥ 2 mutacij, 12 pa 1 mutacijo. Najpogostejše so bile p. (Asn1868Ile) (11%), p. (Gly1961Glu) (11%), p. [(Leu541Pro; Ala1038Val)] (10%), p.(Arg681*) (7%) in c.5714+5G>A (7%). Slednja je bila bistveno pogostejša kot v ProgStar kohorti s 279 bolniki (2%) (1). Izmed 52 različnih mutacij je bilo 7 novih. Bolniki z začetkom bolezni po 40. letu so imeli pogosteje ohranjeno foveo (44%) kot ostali bolniki (9%), a imeli podoben delež drugačnopomenskih mutacij (72% vs. 67%).

ZAKLJUČEK: Slovenski bolniki s STGD1 imajo specifičen spekter mutacij. 7/52 mutacij je bilo novih, c.5714+5G>A pa je bila relativno pogostejša kot v drugih kohortah. Približno tretjina bolnikov je imela pozen začetek bolezni, ki je lahko podoben starostni degeneraciji makule.

PURPOSE: To characterize Slovenian patients with Stargardt disease (STGD1).

METHODS: Study included 75 patients (28 male, median age 32 years). Genetic analysis was done with next-generation sequencing. Phenotype analyse included disease onset, visual acuity (VA), fundus autofluorescence (FAF) and electrophysiology (ERG).

RESULTS: Median age of onset was 15 years; for 28% of patients disease started after age of 40. Median VA was 0.16. According to ERG, retina-wide dysfunction was present in 52%. According to FAF, structural retinal abnormalities were extending beyond the vascular arcades in 60%. 63 patients had ≥ 2 mutations, whereas 12 had 1 mutation. Most frequent mutations were p. (Asn1868Ile) (11%), p.(Gly1961Glu) (11%), p. [(Leu541Pro;Ala1038Val)] (10%), p.(Arg681*) (7%) and c.5714+5G>A (7%). The latter was more frequent than in ProgStar cohort of 279 patients (2%) (1). Out of 52 different mutations, 7 were novel. Patients with onset after 40 years of age had higher frequency of foveal sparing (44%) than other patients (9%) but similar frequency of missense mutations (72% vs 67%).

CONCLUSION: Slovenian STGD1 cohort has a specific range of mutations. 7/52 mutations were novel, while c.5714+5G>A was relatively more frequent than in other cohorts. Around one-third of patients had late-onset disease, which can be mistaken for age-related macular degeneration.

POVEZAVA MED SERUMSKO KONCENTRACIJO VITAMINA A IN VIDNIM POLJEM PRI BOLNIKIHZ RETINOPATIJO ZARADI MUTACIJE P.G90D GENA ZA RODOPSIN

THE CORRELATION BETWEEN SERUM VITAMIN A LEVEL AND VISUAL FIELD IN PATIENTS WITH RETINOPATHY CAUSED BY P.G90D MUTATION IN RHODOPSIN GENE

Nina Kobal¹, Tjaša Krašovec¹, Maja Šuštar¹, Marija Volk², Borut Peterlin², Marko Hawlina¹, Ana Fakin¹

¹*Očesna klinika, Univerzitetni klinični center Ljubljana, Grablovičeva ulica 46, Ljubljana, Slovenija,*

²*Klinični inštitut za medicinsko genetiko, Univerzitetni klinični center Ljubljana, Štajmerjeva ulica 4, Ljubljana, Slovenija*

NAMEN: Opredeliti vpliv serumskega vitamina A na vidno polje pri bolnikih z mutacijo p.G90D v genu za rodopsin (RHO).

METODE: 11 bolnikov (9 moških; mediana starost 41 let, razpon 8-71), je opravilo preiskavo vidnega polja (c-Goldmann II/1 in II/4), avtofluorescenco očesnega ozadja (AF), optično koherentno tomografijo (OCT) in določitev serumske koncentracije vitamina A. Na podlagi AF in OCT je bil določen fenotip: kongenitalna stacionarna nočna slepota (CSNB), sektorska pigmentna retinopatija (RP), pericentralna RP ali klasična RP. Korelacija med koncentracijo vitamina A in površino vidnega polja je bila analizirana z multiplo linearno regresijo, vključujoč starost.

REZULTATI: Razporeditev bolnikov je bila sledeča: CSNB=3, sektorska RP=2, pericentralna RP=1, klasična RP=5. V celotni kohorti ni bilo korelacije med vitaminom A in vidnim poljem, po izključitvi CSNB pa je bila statistično pomembna za izoptero II/1 ($p < 0,01$). Bolniki s sektorsko RP so imeli pomembno višjo koncentracijo vitamina A (mediana 3,3) kot bolniki s klasično (mediana 2,3) in pericentralno RP (mediana 2,3). Dva CSNB bolnika sta imela nizke vrednosti vitamina A, pri enem je bilo po enem letu vidno poslabšanje vidnega polja.

ZAKLJUČEK: Serumska koncentracija vitamina A bi lahko igrala vlogo pri stopnji prizadetosti vidnega polja bolnikov z mutacijo RHO-p.G90D, vendar so za potrditev potrebne nadaljnje študije.

PURPOSE: To determine the effect of serum vitamin A level on visual field of patients with p.G90D mutation in rhodopsin gene (RHO).

METHODS: 11 patients (9 male; median age 41, range 8-71) underwent an examination of visual field (c-Goldmann II/1 and II/4), fundus autofluorescence imaging (FAF), optical coherence tomography (OCT) and determination of serum vitamin A. Based on FAF and OCT, a phenotype was determined: congenital stationary night blindness (CSNB), sector retinitis pigmentosa (RP), pericentral RP or classic RP. Correlation between serum vitamin A and visual field area was analyzed using multiple linear regression, correcting for age.

RESULTS:

The distribution was: CSNB=3, sector=2, pericentral=1 and classic RP=5. There was no correlation between vitamin A and visual field in the entire cohort. After the exclusion of CSNB, it was statistically significant for isoptera II/1 ($p < 0.01$). Patients with sector RP had significantly higher vitamin A concentrations (median 3.3) than patients with classic (median 2.3) and pericentral RP (median 2.3). Two CSNB patients had low vitamin A, one had a visual field deterioration after one year.

CONCLUSION: Serum vitamin A levels may play a role in the degree of visual field impairment in RHO-p.G90D patients, but further studies are needed to confirm this.

OČESNA PRIZADETOST POVEZANA Z RAZLIČICAMI V GENIH, KI POVZROČAJO DEDNO SPASTIČNO PARAPLEGIJO

OCULAR INVOLVEMENT ASSOCIATED WITH VARIANTS IN GENES, CAUSATIVE OF HEREDITARY SPASTIC PARAPLEGIA

Nihad Ličina¹, Lea Leonardis², Maja Šuštar¹, Gorazd Rudolf³, Aleš Maver³, Polona Jaki Mekjavič¹, Ana Fakin¹

¹*Očesna Klinika Ljubljana, Univerzitetni klinični center Ljubljana, Ljubljana, Slovenija,*

²*Nevrološka klinika, Univerzitetni klinični center Ljubljana, Ljubljana, Slovenija,*

³*Klinični inštitut za medicinsko genetiko, Univerzitetni klinični center Ljubljana, Ljubljana, Slovenija*

NAMEN: Predstaviti očesno prizadetost povezano z različicami v genih, ki povzročajo dedno spastično paraplegijo (SPG). V literaturi so opisane mrežnične spremembe v povezavi z geni SPG11, ZFYVE26 in CYP2U1 (Kjellinov sindrom).

METODE: Vključili smo štiri bolnike treh družin (3 moški, starost 22-42 let); tri s SPG in bialelnimi patološkimi različicami v SPG11, ter enega asimptomatskega, identificiranega pri rednem oftalmološkem pregledu (P4). Bolniki so opravili avtofluorescenco makule, optično koherentno tomografijo, elektrofiziologijo (N=3), nevrološki pregled in genetsko testiranje. Pri dveh družinah so bili pregledani tudi starši.

REZULTATI: Vsi bolniki so imeli tipične hiper-hipoavtofluorescentne lezije (2 do >150) v makuli. Brata (SPG11) sta imela hipoplazijo fovee (gradus 1a in 1b) in abnormne VEP odzive, lahko zaradi abnormnosti na nivoju mrežnice. Eno lezijo je imela tudi njuna mati. P4 je bil brez znakov SPG; imel je >150 lezij in mejne odzive čepnic. Dve spremembi je imela tudi mama. Genetska analiza P4 in njegove matere je identificirala monoalelno različico v genu ZFYVE26.

ZAKLJUČEK: Nosilci različic v genih SPG11 in ZFYVE26 so imeli mrežnične spremembe, tipične za Kjellinov sindrom. Le-te so bile prisotne tudi pri monoalelnih nosilcih brez nevrološke prizadetosti. Dva bolnika (SPG11) sta imela hipoplazijo fovee, ki do sedaj še ni bila opisana v povezavi s SPG.

PURPOSE: To present ocular manifestations associated with variants in genes causative of hereditary spastic paraplegia (HSP). Retinal changes (Kjellin syndrome) have been described in association with SPG11, ZFYVE26 and CYP2U1.

METHODS: Four patients from three families (3 male, 22-42 years) were included. Three had HSP with biallelic variants in SPG11, while one asymptomatic patient (P4) was identified on routine eye exam. Examination included macular autofluorescence, optical coherent tomography, electrophysiology (N=3), neurological examination, and genetic analysis. Parents were examined in two families.

RESULTS: All patients had typical hyper-hypoautofluorescent lesions (2 to >150) in the macula. Brothers (SPG11) had foveal hypoplasia (grade 1a and 1b) and abnormal VEP responses, which might be a consequence of retinal abnormality. Their mother had one macular lesion. P4 had no signs of HSP and had > 150 typical retinal lesions with borderline cone responses. His mother had two macular lesions. Genetic analysis in P4 and his mother identified one variant in ZFYVE26.

CONCLUSION: Carriers of variants in SPG11 and ZFYVE26 had retinal lesions typical for Kjellin syndrome. They were also present in monoallelic carriers without neurological impairment. Two SPG11 patients had foveal hypoplasia which has not yet been reported in association with HSP.

Na povabilo družbe Novartis / Invited by Novartis

NOVOSTI V OBRAVNAVI GENETSKIH BOLEZNI MREŽNICE NEW APPROACHES IN THE MANAGEMENT OF GENETIC RETINAL DISEASES

Marko Hawlina¹

¹*Očesna klinika, UKC Ljubljana, Ljubljana, Slovenija*

Podedovane distrofije mrežnice so skupina klinično in genetsko heterogenih degenerativnih obolenj. Do danes so bile bolezni pojasnjene z mutacijami v več kot 270 genih, vendar molekularna diagnoza v približno tretjini primerov še vedno ostaja nepojasnjena. Metodološki razvoj tehnik zaporedja genoma, ki smo mu bili priča v zadnjem desetletju, predstavlja prelomnico ne le pri diagnozi in prognozi, ampak predvsem pri prepoznavanju novih terapevtskih perspektiv. V slovenskem prostoru je v izdelavi register vseh bolnikov, s katerim želimo ugotoviti prevalenco posameznih mutacij in s tem ugotoviti, kateri bolniki bi lahko bili primerni za razvijajoče se oblike zdravljenja. Zdravljenje Leberjeve amauroze in ene od oblik pigmentne retinopatije povzročene z mutacijo v genu RPE 65 s prvim registriranim zdravilom (voretigene neparovec), daje dobre rezultate, ki so videti trajni. V Sloveniji sicer bolnikov s tako mutacijo še nismo odkrili, je pa pričakovati, da se bo genska terapija razvijala tudi za druge mutacije, ki so pri nas pogostejše. V prispevku bo obravnavan pregled sedanjega znanja v Sloveniji in naši rezultati pri obravnavi bolnikov.

Inherited retinal dystrophies are a group of clinically and genetically heterogeneous degenerative diseases. To date, diseases have been explained by mutations in more than 270 genes, but molecular diagnosis in about a third of cases still remains unexplained. The methodological development of genome sequence techniques we have witnessed in the last decade represents a turning point not only in diagnosis and prognosis, but above all in the identification of new therapeutic perspectives. In Slovenia, the formation of a registry of all the patients containing their phenotypes and genotypes is under way with the aim to identify those patients in whom new treatments would be possible. Gene therapy with voretigene neparovec, the first registered treatment for Leber's amaurosis and a form of pigmented retinopathy caused by mutation in the gene RPE 65, proved to be successful and durable. In Slovenia, we did not as yet identify this mutation, however it is predicted that new treatments will be developed also for other, in Slovenia more prevalent mutations. This report will review current status and future perspectives of management of our patients with retinal dystrophies.

NEVROOFTALMOLOGIJA

NEUROOPHTHALMOLOGY

Moderatorji / Moderators:

MARKO HAWLINA, MARTINA JARC VIDMAR, NENAD KLJAJIČ

DIAGNOSTIKA HORNERJEVEGA SINDROMA V NEVROOFTALMOLOŠKI IN OKULOPLASTIČNI AMBULANTI

DIAGNOSTICS OF HORNER SYNDROME IN NEUROOPHTHALMOLOGY AND OCULOPLASTIC CLINIC

Ana Fakin¹, Barbara Podnar²

¹*Očesna klinika, UKC Ljubljana, Ljubljana, Slovenija,*

²*Splošna bolnišnica Izola, Slovenija*

NAMEN: Predstaviti razloge za napotitev in karakteristike bolnikov s Hornerjevim sindromom

METODE: Vključili smo 8 bolnikov, ki so imeli potrjen Hornerjev sindrom v okuloplastični ali nevrooftalmološki ambulanti med 2019-2021 s strani enega specialista (A.F). Diagnoza je bila postavljena, če se je anizokorija 45 min po aplikaciji kokaina povečala na >1 mm.

REZULTATI: Pet bolnikov (4 moški; mediana starost 54 let, razpon 19-62) je bilo diagnosticiranih v nevrooftalmološki ambulanti. Vzroki za napotitev so bili anizokorija (N=3) in epizode glavobola s prehodno ptozo (N=2). Vsi so imeli anizokorijo, 2/5 sta imela ptozo. Tri bolnice (mediana starost 65 let, razpon 62-69) so bile diagnosticirane v okuloplastični ambulanti; vse napotene zaradi enostranske ptoze, vse so imele tudi anizokorijo. Predstavljale so 10% (3/29) bolnikov, pregledanih zaradi enostranske ptoze v istem obdobju. 2/8 bolnikov sta imela predhodno zdravljen pljučni rak, pri ostalih je diagnostika še v teku.

ZAKLJUČEK: Hornerjev sindrom lahko prezentira z bodisi bolj izrazito anizokorijo ali ptozo, kar vpliva na napotitev v subspecialistično ambulanto. Vsi bolniki diagnosticirani v okuloplastični ambulanti so bili ženskega spola in napoteni zaradi ptoze. Kokainski test je pomemben za potrditev Hornerjevega sindroma in napotitev na diagnostiko za izključevanje življenje ogrožujočih stanj.

PURPOSE To present the reasons for referral and characteristics of patients with Horner syndrome.

METHODS: Study included 8 patients diagnosed with Horner syndrome in neuroophthalmology or oculoplastic clinics between 2019-2021 by one specialist (A.F). Diagnosis was made if anisocoria enlarged to >1 mm, 45 min after instillation of cocaine.

RESULTS: Five patients (4 male; median age 54 years, range 19-62) were diagnosed in the neuroophthalmology clinic. Referral reasons included anisocoria (N=3) and headaches with transitory ptosis (N=2). All had anisocoria and 2/5 had ptosis. Three female patients (median age 65 years, range 62-69) were diagnosed in the oculoplastic clinic; all referred due to unilateral ptosis; all had anisocoria. They represented 10% (3/29) of patients that were seen due to unilateral ptosis in the same period. 2/8 had been previously treated for lung cancer while diagnostic procedures in others are ongoing.

CONCLUSION: Horner syndrome can present with either more prominent anisocoria or ptosis which affects the referral to the subspecialist clinic. All patients diagnosed in the oculoplastic clinic were female and referred due to ptosis. Cocaine test is important to confirm the diagnosis and refer the patient for diagnostic procedures to exclude life-threatening disease.

OBOJESTRANSKA AMBLIOPIJA – LHON? BILATERAL AMBLYOPIA – LHON?

Nina Košič Knez¹, Martina Jarc Vidmar²

¹Oddelek za očne bolezni, UKC Maribor, Maribor, Slovenija,

²Očna klinika, UKC Ljubljana, Ljubljana, Slovenija

NAMEN: Prikaz primera dečka z Leberjevo dedno optično nevropatijo (LHON), pri katerem je bila na začetku v ospredju klinična slika obojestranske ambliopije.

METODE: Retrospektivna analiza bolnikove dokumentacije.

REZULTATI: Deček (rojen 1998) je bil prvič obravnavan zaradi slabega vida leta 2004, takrat vidna ostrina desno 0,1 cc, levo 0,7 cc. Postavljena je bila diagnoza ambliopije, predpisana je dobil korekcijska očala po določitvi refrakcije v cikloplegiji, uvedena je bila okluzivna terapija levega očesa. Po enem letu nošnje očal in pokrivanja levega očesa je bil vid desno 0,3 cc, levo 1,0 cc. Decembra 2015 obravnavan zaradi poslabšanja vida obojestransko (Vdlo: 0,1 cc). Klinično je bila vidna temporalna bledica papil, OCT je pokazal stanjšanje mrežničnih živčnih vlaken temporalno na papilah obojestransko, patološki je bil izvid elektrofizilogije. Izključen je bil infektivni in demielinizacijski vzrok težav, MRI je bil normalen. Po postavljenem sumu in genetskem testiranju je bil potrjen LHON.

ZAKLJUČEK: LHON v otroštvu predstavlja posebno fenotipsko podskupino z raznolikim kliničnim potekom in ugodnejšo prognozo za vid, v primerjavi s klasično LHON s pričetkom v odrasli dobi. Otroci so pogosto brez tipičnega hitrega poslabšanja vida. Pri mladem bolniku z nepojasnjenim upadom vidne ostrine je na mestu čimprejšnja diagnostična obravnava za LHON, v primeru potrditve pričetek specifičnega zdravljenja.

PURPOSE: To present a case of a boy with Leber's hereditary optic neuropathy (LHON) who initially presented with bilateral amblyopia.

METHODS: Retrospective analysis of patient documentation.

RESULTS: A boy (born in 1998) was first seen in 2004, with best-corrected visual acuity (BCVA) 0,1 cc in right and 0,7 cc in left eye. A diagnosis of amblyopia was made. After cycloplegic retinoscopy, glasses were prescribed. Occlusive therapy of the left eye was initiated. After 1 year BCVA was 0,3 cc in right and 1,0 cc in left eye. In December 2015, BCVA decreased to 0,1 cc in both eyes. On fundus examination, the temporal pallor of the optic nerve heads was seen, OCT of the optic nerves showed the thinning of the retinal nerve fiber layers temporally bilaterally, electrophysiology was abnormal. Infectious and demyelinating causes were ruled out, MRI of the head was normal. The suspicion of LHON was confirmed with genetic testing.

CONCLUSION: The LHON in childhood represents a special phenotypic subgroup with a more diverse clinical course and a more favorable prognosis. In a young patient with unexplained decrease in BCVA, diagnostic management to rule out LHON should be done. In the event of LHON confirmation, specific treatment is initiated.

PRIMER USPEŠNEGA ZDRAVLJENJA NEARTERITIČNE ANTERIORNE ISHEMIČNE OPTIČNE NEVROPATIJE Z ZAVIRALCI RASTNEGA DEJAVNIKA ZA ŽILNI ENDOTELIJ A CASE OF SUCCESSFUL TREATMENT OF NON ARTERITIC ANTERIOR ISCHAEMIC OPTIC NEUROPATHY WITH VASCULAR ENDOTHELIAL GROWTH FACTOR INHIBITORS

Lea Kovač¹, Martina Jarc Vidmar¹, Ana Fakin¹, Marko Hawlina¹

¹Očesna klinika, Univerzitetni klinični center Ljubljana, Ljubljana, Slovenija

NAMEN: Za neareritično anteriorno ishemično optično nevropatijo (AION) zaenkrat nimamo dokazano učinkovite terapije. Izpostaviti želimo potencialno vlogo zaviralcev rastnega dejavnika za žilni endotelij (eng. vascular endothelial growth factor-VEGF) kot eno od možnosti zdravljenja neareritične AION.

METODE: Predstavitev kliničnega primera.

REZULTATI: Pri 56-letni gospe brez znanih sistemskih bolezni in s štiri dni trajajočim nenadnim enostranskim poslabšanjem vida smo ugotavljali vidno ostrino prizadetega očesa 0.8, prisoten relativni aferentni pupilarni defekt, znižano zaznavanje barv ter za AION značilen altitudinalni izpad v zgornji polovici vidnega polja. Na očesnem ozadju je bil viden edem papile z izrazitimi plamenastimi krvavitvami. Izključili smo kompresivne, infektivne in vnetne vzroke nevropatije. Tekom enega tedna se je vidna ostrina dodatno poslabšala na 0.15, izpad v vidnem polju je zajel tudi spodnjo polovico. Zaradi napredujočega slabšanja vida, netipičnega za AION, in suma na pridruženo zaporo ven ob papili, smo se odločili za poskus zdravljenja z intravitrealno injekcijo ranibizumaba. Vid se je nekoliko izboljšal že v prvem tednu po edini prejeti injekciji, po treh tednih pa je bila dosežena vidna ostrina 1.0 in vidno polje brez očitnih izpadov.

ZAKLJUČEK: V izbranih primerih lahko z zaviralci VEGF učinkovito zdravimo neareritično AION, potrebne pa so nadaljnje raziskave za natančnejšo opredelitev patogeneze, kjer je pričakovana uspešnost takšne terapije.

PURPOSE: No effective treatment has yet been established for non-arteritic anterior ischaemic optic neuropathy (AION). We wish to highlight a possible role of vascular endothelial growth factor inhibitors (anti-VEGF) in management of non-arteritic AION.

METHODS: Clinical case report.

RESULTS: A 56-year-old female, without known systemic diseases, presented with sudden unilateral worsening of vision, lasting four days, with preserved visual acuity of 0.8 Snellen, relative afferent pupillary defect, diminished colour perception, and an altitudinal visual field defect, consistent with AION. Fundus examination showed optic disc oedema with flame shaped haemorrhages. Compressive, infective, and inflammatory causes of optic neuropathy were excluded. Visual acuity decreased further to 0.15 after one week and visual field defect enlarged to the whole visual field. Due to progressive visual loss, not typical for AION, and suspected occlusion of optic disc venous circulation, we decided for a trial treatment with a single intravitreal ranibizumab injection. Visual function started to recover within a week after receiving the injection. After three weeks, visual acuity improved to 1.0 and visual field returned to normal.

CONCLUSION: In selected cases, anti-VEGF can be a viable treatment option for non-arteritic AION. Further research is necessary to establish pathogenesis of the cases in which efficacy of such treatment is expected.

RELATIVNA OHRANJENOST MREŽNIČNIH PLASTI PRI LHON V PRIMERJAVI Z DRUGIMI OPTIČNIMI ATROFIJAMI

RELATIVE PRESERVATION OF RETINAL LAYERS IN LHON IN COMPARISON TO OTHER OPTIC ATROPHIES

Sanja Petrović Pajić^{1,2}, Luka Lapajne¹, Martina Jarc Vidmar¹, Ana Fakin¹, Darko Perovšek¹, Marko Hawlina¹

¹Očesna Klinika, Univezitetni klinični center Ljubljana, Ljubljana, Slovenija,

²Klinika za očne bolezni, Klinični center Srbije, Beograd, Srbija

NAMEN: Namen študije je bil oceniti debelino mrežničnih plasti pri bolnikih z Leberjevo hereditarno optično nevropatijo (LHON) v primerjavi z drugimi optičnimi nevropatijami v kronični (atrofični) fazi.

METODE: Bolnike (12 oči) z mutacijo mtDNA za LHON (Skupina 1) smo primerjali z bolniki (17 oči) z obojestransko optično nevropatijo brez mtDNA sprememb (Skupina 2). Debelino mrežničnih plasti na vseh segmentih ETDRS mreže smo izmerili s Spectralis SD-OCT.

REZULTATI: Skupina 1 je imela v povprečju vseh ETDRS polj tanjši sloj RNFL in GCL kot Skupina 2 ($p=0,014$ in $p=0,042$), vendar je imela v osrednjem polju ETDRS Skupina 1 bolj ohranjeno debelino mrežnice ($p=0,05$), sloj RNFL (16,67 proti 19,74% stanšanje) in sloj GCL (26,4 proti 32,9% stanšanje) kot Skupina 2. INL plast v obeh skupinah je bila debelejša kot pri kontrolni skupini in pomembno bolj pri skupini 1 kot 2 ($p=0,009$).

ZAKLJUČEK: Kompleks ganglijskih celic (RNFL-GCL-IPL) je pri LHON bolnikih relativno ohranjen v centralnem ETDRS obroču v primerjavi z drugimi optičnimi nevropatijami. Poleg tega imajo pacienti z LHON debelejšo INL plast kot normalni subjekti. Naše ugotovitve bi lahko predstavljale strukturno podlago za spontano izboljšanje vida pri nekaterih LHON bolnikih.

PURPOSE: The purpose of this study was to evaluate retinal layers thickness in Leber hereditary optic neuropathy (LHON) patients in comparison to other optic neuropathies in chronic (atrophic) stage.

METHODS: Patients (12 Eyes) with confirmed LHON mtDNA mutation (Group 1) were compared to the patients (17 eyes) with bilateral optic neuropathy without mtDNA changes (Group 2). Thickness of all retinal layers in all ETDRS areas was measured by the Spectralis SD-OCT.

RESULTS: Group 1 had thinner overall average RNFL and GCL layer than Group 2 ($p=0.014$ and $p=0.042$). However, in the central ETDRS ring, Group 1 had better preservation of overall retinal thickness ($p=0.05$) and less pronounced RNFL (16.67 vs 19.74 %) and GCL (26.4 vs 32.9 %) thinning than the Group 2. The INL layer was thicker in both groups than in controls, greater for Group 1 patients ($p=0.009$).

CONCLUSION: The retinal ganglion cell complex (RNFL-GCL-IPL) is relatively preserved in central circle in LHON patients who also showed thickening of the INL layer. Our findings might present the structural basis for spontaneous recovery in mitochondrial optic neuropathies.

OCENA VIDA PO OBSEVANJU MENINGIOMOV OVOJNICE VIDNEGA ŽIVCA S FOTONI IN PROTONI

EVALUATION OF VISION AFTER RADIOTHERAPY OF OPTIC NERVE SHEATH MENINGIOMAS WITH PHOTONS AND PROTONS

Nina Čufer¹, Marko Hawlina¹

¹*Očesna klinika, Univerzitetni klinični center Ljubljana, Ljubljana, Slovenija*

NAMEN: oceniti izid zdravljenja meningiomov ovojnice vidnega živca po obsevanju s fotoni na Onkološkem inštitutu v Ljubljani in s protoni v tujini.

METODE: Spremljali smo 8 pacientov, 5 obsevanih s fotoni- Skupina 1 (3 moški, starost 43, 53 in 66 let; 2 ženski, starost 36 in 50 let), in 3 obsevane s protoni- Skupina 2 (3 ženske, starost 18, 35 in 53 let).

REZULTATI: V Skupini 1 je pri 3 od 5 bolnikov prišlo do izboljšanja ali ohranitve vidne ostrine. Pri 2/5 pacientov, pri katerih je bila ob začetku zdravljenja že prisotna amavroza oz. dojem svetlobe, pa se vid kljub obsevanju ni popravil. V Skupini 2 je pri vseh 3 pacientkah prišlo do izboljšanja ali ohranitve vidne ostrine. Vidno polje se je izboljšalo pri 2/3 pacientov iz Skupine 1 (za 5,1-13,1 dB) in pri 2/3 pacientov iz Skupine 2 (za 3-7,6 dB), ostali pacienti so ohranili podobno vidno polje. Do morfološke stabilizacije ali blage regresije tumorja je prišlo pri vseh pacientih v obeh skupinah. Terapija ni imela pomembnih stranskih učinkov in ni povzročila poslabšanja vida.

ZAKLJUČEK: Pri večini bolnikov z meningeomi je prišlo do primerljive stabilizacije in/ali izboljšanja vidne funkcije ne glede na to ali so bili zdravljeni s fotoni ali protoni.

PURPOSE: to evaluate the outcome of treatment of optic nerve sheath meningiomas after radiotherapy with photons at the Institute of Oncology Ljubljana and with protons abroad.

METHODS: We monitored 8 patients, 5 irradiated with photons- Group 1 (3 males, age 43, 53 and 66 years; 2 females, age 36 and 50 years), and 3 irradiated with protons- Group 2 (3 females, age 18, 35 and 53 years).

RESULTS: In Group 1, visual acuity was improved or maintained in 3 of 5 patients. In 2/5 of patients in whom amaurosis or bare light perception was already present at the beginning of treatment, vision did not improve despite radiotherapy. In Group 2, visual acuity was improved or maintained in all 3 patients. Visual field improved in 2/3 of patients in Group 1 (by 5.1-13.1 dB) and in 2/3 of patients in Group 2 (by 3-7.6 dB), the remaining patients maintained similar visual field. Morphological stabilization or mild tumor regression occurred in all patients in both groups. Treatment did not cause significant adverse effects or loss of vision.

CONCLUSION: Most meningioma patients experienced comparable stabilization and/ or improvement in visual function, regardless of whether they were treated with photons or protons.

ZUNANJI OČESNI DELI, ORBITA, OKULOPLASTIKA

EXTRAOCULAR STRUCTURES, ORBIT, OCULOPLASTIC SURGERY

Moderatorji / Moderators:

BRIGITA DRNOVŠEK OLUP, GREGOR HAWLINA, LEVIN VRHOVEC

KIRURŠKA OBRAVNAVA ORBITALNIH IN PERIORBITALNIH NEUROFIBROMOV PRI BOLNIKIHZ NEUROFIBROMATOZO TIP 1

SURGICAL MANAGEMENT OF ORBITAL AND PERIORBITAL PLEXIFORM NEUROFIBROMA IN PATIENTS WITH NEUROFIBROMATOSIS TYPE 1

Brigita Drnovšek¹, Ana Fakin¹

¹Očesna klinika, UKC Ljubljana, Slovenija

NAMEN: Opisati kirurško zdravljenje in dolgoročno sledenje bolnikov z neurofibromatozo tip 1 z orbitalnimi in periorbitalnimi pleksiformnimi neurofibromi (OPPN).

METODE: Retrospektivna študija 11 bolnikov (6 moških), ki so bili operirani zaradi OPPN med leti 1993-2020 (mediani čas sledenja 18 let, razpon 8-41). Analiza je vključevala lokacijo in tip neurofibromov, število reducirajočih in drugih posegov ter ali je bila prisotna nadaljnja rast.

REZULTATI: Šest bolnikov je imelo orbitalne neurofibrome, od tega 5 s širjenjem v veke; medtem ko je imelo 5 bolnikov le neurofibrome vek in/ali periorbitalnega področja. Neurofibromi so bili bilateralni pri treh bolnikih. Skupno je bilo opravljenih 29 reducirajočih posegov (povprečno 2,6 na bolnika, razpon 1-5) pri povprečni starosti 20 let (razpon 4-56), v 14-tih primerih obenem tudi operacija ptoze. Dva bolnika sta imela enukleacijo, trije bolniki so potrebovali kirurški poseg zaradi posledic pareze obraznega živca. Nadaljnja rast neurofibromov je bila ugotovljena pri 82% (9/11) bolnikov, pri 5/11 po 30-tem letu.

ZAKLJUČEK: Večina bolnikov z OPPN potrebuje ponavljajoče kirurške posege, kar odraža kontinuirano rast neurofibromov tako pri otrocih kot odraslih. Kirurško zdravljenje je pogosto težavno in ne vedno estetsko in funkcionalno zadovoljivo. Študije v prihodnosti bi se morale osredotočiti na neinvazivnih tarčnih zdravlil, ki bi zavirala rast neurofibromov.

PURPOSE: to describe the surgical management and long-term follow up of patients with neurofibromatosis type 1 with orbital and periorbital plexiform neurofibromas (OPPN).

METHODS: Retrospective study of 11 patients (6 male) who underwent surgery due to OPPN between 1993-2020 (median follow-up 18 years, range 8-41). Analysis included the location and type of the neurofibromas, the number of debulking and other procedures and whether there was continued neurofibroma growth.

RESULTS: Six patients had orbital neurofibromas, of those 5 with eyelid extension; while 5 patients had only eyelid and/or periorbital neurofibromas. Neurofibromas were bilateral in 3/11 patients. Patients underwent 29 debulking procedures (average 2,6 per patient; range, 1-5) at the average age of 20 years (range, 4-56), with concomitant ptosis surgery in 14 cases. Two patients underwent enucleation; correction of complications associated with facial nerve palsy was performed in three patients. Continued OPPN growth was documented in 82% (9/11) of patients, in 5/11 after the age of 30 years.

CONCLUSION: Most patients with OPPN need repeated surgery, reflecting continued neurofibroma growth in children as well as adults. Surgical treatment is often difficult and not always aesthetically and functionally satisfying. Future trials should focus on non-invasive treatments targeting factors that affect neurofibroma growth.

ANALIZA USPEŠNOSTI REKONSTRUKCIJE ODVODNEGA SOLZNEGA SISTEMA OB PRIDOBLENEM PRIMANJKLJAJU TKIVA NOTRANJEGA OČESNEGA KOTA PO ODSTRANITVI TUMORJEV ALI PO POŠKODBI

ANALYSIS OF THE SUCCESS RATE OF RECONSTRUCTION OF THE LACRIMAL DRAINAGE SYSTEM AFTER AN ACQUIRED DEFECT OF THE MEDIAL CANTHAL TISSUE DUE TO TUMOR EXCISION OR TRAUMA

Gregor Hawlina¹, Janez Bregar¹

¹*Očesna Klinika, UKC Ljubljana, Ljubljana, Slovenija*

NAMEN: Poškodba odvodnega solznega sistema je pogosto pridružena pridobljenemu primanjkljaju tkiva notranjega očesnega kota po odstranitvi tumorjev ali po poškodbi. Za optimalne pooperativne rezultate je pomembna ustrezna rekonstruktivna tehnika, ki vključuje tudi rekonstrukcijo odvodnega solznega sistema. Analizirali smo uspešnost rekonstrukcije odvodnega solznega sistema po odstranitvi tumorjev ali po poškodbi s primanjkljajem tkiva.

METODE: Retrospektivna analiza pacientov zdravljenih med letoma 2017 in 2020, kjer je bila opravljena rekonstrukcija notranjega očesnega kota in odvodnega solznega sistema. Vključenih je bilo 20 pacientov, uspešnost rekonstrukcije solznega sistema pa smo ocenjevali anatomsko s sondiranjem in prebrizgavanjem in funkcionalno z vprašalnikom o prisotnosti solzenja.

REZULTATI: Ob odstranitvi cevke je bilo anatomsko prehodnih 19/20 (95%) solznih poti. Funkcionalno je bilo brez solzenja 11/17 pacientov (64%), pri 2/17 (12%) je bilo solzenje prisotno občasno, pri 4/17 (23%) je bilo solzenje prisotno ves čas, trije izmed njih so bili dodatno obsevani. Pri 3 pacientih subjektivne ocene nismo uspeli dobiti. Funkcionalni rezultat je bil povezan z zahtevnostjo rekonstrukcije.

ZAKLJUČEK: Pri pridobljem primanjkljaju tkiva notranjega očesnega kota za optimalni anatomski in funkcionalni rezultat priporočljamo rekonstrukcijo tkivnega defekta, kot tudi odvodnega solznega sistema z uporabo silikonske cevke. Na ta način lahko preprečimo simptomatsko solzenje in potrebno dodatno kirurško zdravljenje.

PURPOSE: Injury to the lacrimal drainage system (LDS) is often associated with acquired tissue deficiency of the medial canthus due to tumor excision or trauma. To achieve optimal postoperative results, appropriate reconstructive technique, which also includes reconstruction of LDS is needed.

The success rate of reconstruction of LDS after tumor excision or trauma with tissue deficiency was analyzed.

METHODS: A retrospective analysis of patients treated between 2017 and 2020, where **reconstruction** of the medial canthus and LDS was performed. 20 patients were included, the success rate of reconstruction was assessed anatomically by probing and irrigation and functionally with a questionnaire on the presence of tearing.

RESULTS: After silicone tube removal 19/20 (95%) of LDS was anatomically patent. Functionally, 11/17 patients (64%) did not experience tearing, 2/17(12%) had occasional tearing, 4/17(23%) had tearing constantly, three of them were additionally irradiated. 3 patients were unavailable for subjective assessment. The functional outcome was related to the complexity of the reconstruction.

CONCLUSION: In case of acquired tissue deficiency of the medial canthus, for optimal anatomical and functional result, we recommend reconstruction of the tissue defect, as well as LDS using a silicone tube. In this way, symptomatic tearing and the need for additional surgical treatment can be prevented.

OBRAVNAVA PACIENTOV Z DISTIROIDNO OPTIČNO NEVROPATIJO (DON) NA OČESNI KLINIKI UKC LJUBLJANA MED 2016 IN 2021

TREATMENT OF PATIENTS WITH DISTHYROID OPTIC NEUROPATHY (DON) AT THE UNIVERSITY EYE HOSPITAL LJUBLJANA BETWEEN 2016 AND 2021

Janez Bregar¹, Gregor Hawlina¹, Simona Gaberšček², Polona Jaki Mekjavič¹

¹Očesna Klinika, UKC Ljubljana, Ljubljana, Slovenija,

²Klinika za nuklearno medicino, UKC Ljubljana, Ljubljana, Slovenija

NAMEN: Distiroidna optična nevropatija (DON) je najtežja oblika ščitnične orbitopatije (ŠO), ki lahko vodi v hudo ireverzibilno poslabšanje vida. Prepreči jo lahko pravočasno prepoznavanje in zdravljenje bazedovke in ŠO. Diagnoza DON je primarno klinična in lahko obsega poslabšanje vida, relativni aferentni pupilarni defekt (RAPD), poslabšanje barvnega vida, izpade v vidnem polju, spremembe papile vidnega živca ter utesnjeni vrh orbite. Ocenili smo uspešnost zdravljenja pacientov z DON v zadnjih petih letih.

METODE: Retrospektivni pregled dokumentacije pacientov z DON med letoma 2016 in 2021: anamnestični podatki, klinična slika, pristop k zdravljenju in rezultati zdravljenja.

REZULTATI: Med letoma 2016 in 2021 je bilo obravnavanih 14 pacientov z DON (10 žensk), povprečne starosti 60,8 (44-76) let. Pri 9 je bila DON enostranska, pri 5 obojestranska. Ob postavitvi diagnoze je 11/14 bolnikov navajalo poslabšanje vida in 6/14 diplopijo, pri 5 ugotovili smo RAPD in pri 9 slabše razlikovanje barv. Zdravljenje smo pri vseh začeli z medikamentozno dekompresijo z visokimi odmerki SoluMedrola (1000 mg/dan i.v.), pri 6 je bila potrebna še kirurška dekompresija. Pri 12 pacientih sta se vidna ostrina in barvni vid povsem povrnila, pri 2 je bilo poslabšanja ireverzibilno.

ZAKLJUČEK: DON je najtežja oblika ŠO, pri kateri je potrebna pravočasna prepoznavna in intenzivno medikamentozna ter pri neodzivnih primerih tudi kirurško zdravljenje.

PURPOSE: Disthyroid optic neuropathy (DON) is the most serious form of thyroid orbitopathy, which can lead to profound and irreversible vision loss. It can be prevented by timely recognition and treatment of Graves' disease. DON is primarily a clinical diagnosis and can consist of decreased visual acuity, RAPD, disturbed colour vision, visual field defects, optic disc abnormalities and apical crowding. Assessment of success of treatment of patients with DON in the last 5 years.

METHODS: A retrospective overview of treatment of patients with DON between 2016 and 2021: medical history, clinical presentation, approach to and success of treatment.

RESULTS: Between 2016 and 2021 we treated 14 patients with DON (10 female), average age 60,8 years (44-76). DON was unilateral in 9, bilateral in 5 cases. At time of diagnosis 11/14 patients complained of decreased vision, 6/14 diplopia, we noted an RAPD in 5, disturbed colour vision in 9 patients. In all cases medical decompression was commenced with high dose SoluMedrol (1000mg/day i.v., in 6 patients surgical decompression was needed. In 12 patients visual acuity and colour vision completely improved, in 2 the deterioration was irreversible.

CONCLUSION: DON is the most serious form of thyroid orbitopathy, where timely recognition and intensive medical and in unresponsive cases surgical treatment are needed.

AWARENESS OF EUGOGO GUIDELINES AND ATTITUDES REGARDING SMOKING IN GRAVES' ORBITOPATHY IN CROATIA

Mirna Zlatar¹, Maja Baretic², Sanja Kusačić Kuna³, Jasenka Petrović Jurčević⁴, Jelena Juri Mandić¹

¹*Department of Ophthalmology, Clinical Hospital Centre Zagreb, School of Medicine, University of Zagreb, Croatian EUGOGO group, Zagreb, Croatia,*

²*Department of Internal medicine-endocrinology unit, Clinical Hospital Centre Zagreb, School of Medicine, University of Zagreb, Croatian EUGOGO group, Zagreb, Croatia,*

³*Department of Nuclear medicine and radioprotection, Clinical Hospital Centre Zagreb, School of Medicine, University of Zagreb, Croatian EUGOGO group, Zagreb, Croatia,*

⁴*PhD candidate, School of Medicine, University of Zagreb, Zagreb, Croatia*

PURPOSE: Although in 2008 and 2016 EUGOGO published consensus statement on the management of Graves' orbitopathy (GO) and is widespread ever since, the general perception and practical usage of the statement amongst Croatian clinicians dealing with GO is still unknown. The idea is to evaluate the awareness and practical usage of the EUGOGO consensus statements and to explore the attitudes towards the statements amongst Croatian endocrinologists, ophthalmologist and nuclear medicine specialists. As well, the aim is to acquaint the colleagues with the EUGOGO group and its activities and to encourage them to apply proposed protocols in everyday practice.

METHODS: An internet based, anonymous online survey was conducted from July to October 2019. The survey contained questions regarding EUGOGO activities, namely assessment tools while diagnosing GO and questions regarding algorithms in clinical practice while treating GO. Also, general socio-demographic data (age, gender, work experience, facility, academic/educational status) was collected.

RESULTS: An internet based, anonymous online survey was conducted among 40 ophthalmologist, 36 endocrinologists and 24 nuclear medicine specialists, members of Croatian national societies. Median age of participants was 51.15 yrs., 68 % were females. From 100 participants 46% worked at Clinical Hospitals, 28% at County Hospitals and 27% at Outpatient Clinics. Two questions we concentrated on were: "Do you use EUGOGO guidelines in daily practice for diagnosis and treatment of GO?" and "Do you know which factors according to EUGOGO guidelines are associated with progression and outcome of the treatment in GO?" The results of the survey showed that 26.5% of the participants are not using EUGOGO guidelines, and 30.5% do not recognize smoking as risk factors determining the outcome of the disease.

CONCLUSION: EUGOGO guidelines were made with the aim to provide proper diagnosis and treatment for patients with GO; a third of Croatian clinicians involved in treatment of the disease still do not use it. Similar percentage of them were not aware of the clear causal association between smoking and development of GO. There is unambiguous recommendation in the EUGOGO statement for the physicians to urge all patients with Graves' disease, irrespective of the presence or absence of the GO, to refrain from smoking. Following the guidelines represents best clinical practice for the physicians treating GO. Smoking, the strongest risk factor of the progression of the GO, is easy to modify.

DIFERENCIALNA DIAGNOZA ENOSTRANSKEGA EKSOFTALMUSA

THE DIFFERENTIAL DIAGNOSIS OF UNILATERAL EXOPHTHALMOS

Helena Haskaj¹

¹SB Nova Gorica, Šempeter pri Gorici, Slovenija

NAMEN: Različne patologije, ki se kažejo z eksoftalmusom, lahko ogrožajo vid ali življenje. Vzroki so lahko poškodba, žilni, endokrini, vnetni, infektivni ali maligni.

METODE: Prikaz primerov enostranskega eksoftalmusa različne etiologije.

REZULTATI: Anamneza bolnika z eksoftalmusom je lahko različna. Dvojna slika pri do sedaj zdravi ženski. Oteklina in rdeče oko pri moškem, ki navaja bolečino za očesom po potovanju z letalom. Moški z odstranjenim kožnim malignim melanomom pred leti z meglenim vidom, dvojno sliko in ptozo. Ženska z oteklino veke, ki so jo opazili drugi. Natančna anamneza, pri pregledu ugotovljen eksoftalmus, izključitvene preiskave in slikanja so potrdila vzroke za težave, ki so podlaga za nadaljnje ukrepanje in zdravljenje.

ZAKLJUČEK: Anamneza, natančen pregled ter slikovna diagnostika so ključni pri odkrivanju vzrokov enostranskega eksoftalmusa. Cilji zdravljenja so ohranjanje vida in zrkla ter zmanjšanje smrtnosti.

PURPOSE: Different pathologies that result in exophthalmos can be eye or life threatening. The etiology can be trauma, vascular, endocrine, inflammatory, infective or malignant.

METHODS: Reports of exophthalmos cases of various etiology.

RESULTS: History of patients with exophthalmos may vary. Diplopia in a healthy woman. Swelling and red eye in a man with retrobulbar pain after traveling by plane. Man with removed malignant melanoma of the skin and blurred vision, diplopia and ptosis. A woman with eyelid swelling noticed by others. Detailed history, exophthalmos evaluated during the exam and imaging confirmed the etiology that leads to further actions and treatment.

CONCLUSION: Medical history, a detailed exam and imaging are crucial in finding the underlying cause of unilateral exophthalmos. Treatment aim is to preserve vision, the eye and to reduce mortality.

TRANSPOZICIJSKI REŽENJ M. ORBICULARIS OCULI, KOMBINIRAN S SPREDNJIM IN ZADNJIM PROSTIM PRESADKOM – "SENDVIČ" TEHNIKA ZA REKONSTRUKCIJO VEKE

ADVANCEMENT M. ORBICULARIS FLAP COMBINED WITH ANTERIOR AND POSTERIOR TRANSPLANT – "SANDWICH" TECHNIQUE FOR EYELID RECONSTRUCTION

Barbara Crnjac, Tomislav Šarenac¹

¹*Oddelek za očne bolezni, UKC Maribor, Maribor, Slovenija,*

²*Katedra za oftalmologijo, Medicinska fakulteta UM, Maribor, Slovenija*

NAMEN: Poročilo o rekonstrukciji večjega defekta veke v enem kirurškem posegu.

METODE: 5 pacientom smo opravili rekonstrukcijo spodnje veke, s plitkim defektom celotne debeline. Defekti so merili med 5 in 8 mm vertikalno in med 10 in 17mm horizontalno. Za rekonstrukcijo veke smo mobilizirali m. orbicularis oculi, pars preseptalis, z vertikalnima incizijama na vsaki strani. Notranjo površino veke smo pokrili s prostim tarzalno-vezničnim presadkom in zunanjo površino s prostim kožnim presadkom iz zgornje veke. Po 12 mesecih smo paciente ocenili s subjektivno skalo (slabo, zadostno, dobro, odlično).

REZULTATI: Po 3 do 5 dneh kompresivne obveze s prišitim zložencem in trakcijskim šivom ni bilo pojavov nekroze kožnega pokrova. Na kontrolnem pregledu po 14 dneh je prišlo do primerne celjenja kože in do revaskularizacije tarzalno-vezničnega presadka. Pri nobenem pacientu ni bilo potrebe po sekundarnem posegu. Komplikacije: retrakcija veke (1/5), dehiscenca na robu veke (1/5). Dolgoročni rezultat: dobro v 2 primerih in odlično v 3 primerih.

ZAKLJUČEK: Sendvič tehnika za rekonstrukcijo defekta veke obsega uporabo transpozicijskega režnja m. orbicularis oculi in kritje s prostim presadkom z obeh strani. Predstavlja eno od možnosti za rekonstrukcijo relativno plitkih defektov do 70% dolžine celotne veke v enem samem posegu. To tehniko lahko smatramo kot alternativo modificiranemu Hughesovemu režnju pri izbranih pacientih.

PURPOSE: A report on a method of larger eyelid defect reconstruction in one surgical procedure.

METHODS: We reconstructed eyelids of 5 patients, where a relatively shallow defect was present, measuring 5 to 8 mm vertically and 10 to 17mm horizontally. M. orbicularis, pars praeseptalis advancement flap was mobilized using two vertical incisions. The inner eyelid surface was covered using a free tarso-conjunctival transplant and anteriorly we used a free skin graft. A qualitative assessment was made after 12 months of follow up (inadequate, adequate, good, excellent).

RESULTS: After 3-5 days of compressive bandage and traction suture there was no skin transplant necrosis. at day 14 there was sufficient skin healing and revascularisation of tarso-conjunctival transplant. No secondary procedures were needed. Complications: retraction (1/5), dehiscence (1/5). Long term result: good in 2 cases and excellent in 3 cases.

CONCLUSION: Sandwich technique of eyelid reconstruction encompasses advancement flap of m. orbicularis and coverage with two free grafts front and back. It should be considered as viable option for reconstructing relatively shallow defects up to 70% of eyelid length in one single procedure. This method could be considered as an alternative to modified Hughes flap in select cases.

PEDIATRIČNA OFTALMOLOGIJA

PEDIATRIC OPHTHALMOLOGY

Moderatorji / Moderators:

MANCA TEKAVČIČ POMPE, ALMA KURENT, ŠPELA MARKELJ

RETINOPATIJA NEDONOŠENČKA V LETIH 2015–2020 V LJUBLJANI

RETINOPATHY OF PREMATURETY IN THE PERIOD 2015–2020 IN LJUBLJANA

Manca Tekavčič Pompe¹, Špela Markelj¹, Lilijana Kornhauser Cerar²

¹*Očesna klinika, Ljubljana, Ljubljana, Slovenija,*

²*Enota za intenzivno nego in terapijo novorojenčkov, Ljubljana, Ljubljana, Slovenija*

NAMEN: Namen raziskave je ugotoviti značilnosti ROP v letih 2015-2020 na Enoti za intenzivno nego in terapijo novorojenčkov porodnišnice Ljubljana (NICU - Lj), ki je večji od dveh tovrstnih oddelkov v Sloveniji in v katerem je obravnavanih več kot dve tretjini slovenskih novorojenčkov s porodno težo manj kot 1500 gramov.

METODE: V raziskavo so bili vključeni vsi nedonošenčki, ki so bili v NICU-Lj pregledovani zaradi ROP v letih 2015-2020.

REZULTATI: V letih 2015-2020 je bilo zaradi ROP vsako leto pregledanih 82-130 otrok. Skupno je bilo opravljenih 1693 pregledov (letno 239-386). Vsak nedonošenček je bil pregledan 1-12-krat. Izjemno nedonošeni otroci (<27. tednom gestacijske starosti) so bili pregledani povprečno >5-krat, ostali pa 1,5-krat. Število otrok z ROP se je gibalo med 17-30 letno, kar je predstavljalo 18,75% vseh pregledanih otrok leta 2015, 17,7% (2016), 23% (2017), 29,3% (2018), 24,1% (2019) in 30,1% (2020). Več kot 70% vseh nedonošenčkov z ROP je bilo rojenih pred 27. tednom gestacijske starosti. Pri 15-35% nedonošenčkov z ROP je bilo potrebno lasersko zdravljenje.

ZAKLJUČEK: Raziskava je pokazala, da se delež nedonošenčkov z ROP počasi povečuje in se v povprečju giblje okrog 25% vseh rizičnih nedonošenčkov. Incidenca vseh stadijev ROP in tudi ROP, ki je zahtevala zdravljenje, je v letih 2015-2020 primerljiva.

PURPOSE: The purpose of this study was to show characteristics of ROP between 2015-2020 in the Neonatal Intensive Care Unit at the University Medical Center Ljubljana (NICU-Lj), which is the larger of two tertiary referral centers in Slovenia and in which more than two thirds of Slovene very low birth weight children are treated.

METHODS: All prematurely born children screened for ROP at NICU-Lj between 2015-2020 were included in the study.

RESULTS: Between 2015-2020, 82-130 prematurely born children fulfilled ROP screening criteria each year. A total of 1,693 exams were performed over the period of 6y (range: 239-386 per year). Every child had one or more ROP screening exams (range: 1-12). Extremely preterm children born before the 27th week of gestation had >5 exams/child, others had an average of 1.5 exams/child. The number of prematurely born children with any stage of ROP ranged from 17 to 30 per year. ROP of any stage was present in 18.75% (2015), in 17.7% (2016), in 23% (2017), in 29.3% (2018), in 24.1% (2019) and in 30.1% (2020). More than 70% of all babies with ROP were born before the 27th gestational week. 15-35% of babies with ROP received laser treatment.

CONCLUSION: During the period 2015-2020 the incidence of any stage of ROP was slowly increasing, being around 25%/year. The incidence of ROP requiring treatment was comparable.

ZDRAVLJENJE PRIROJENE STENOZE SOLZNIH POTI – ANALIZA OPRAVLJENIH POSEGOV NA OČESNI KLINIKI V LJUBLJANI OD OKTOBRA 2017 DO FEBRUARJA 2021

TREATMENT OF CONGENITAL LACRIMAL PASSAGE STENOSIS – ANALYSIS OF PROCEDURES AT EYE HOSPITAL, LJUBLJANA FROM OCTOBER 2017 TILL FEBRUARY 2021

Špela Markelj¹, Manca Tekavčič Pompe¹, Gregor Hawlina¹

¹Očesna klinika, Univerzitetni klinični center Ljubljana, Ljubljana, Slovenija

NAMEN: Prirojena stenoza solznih poti je pogosta težava otrok, ki se kaže kot stalno solzenje in izcedek. V večini primerov pride do spontanega izboljšanja do 1. leta starosti. Če težave vztrajajo, pa je potrebno kirurško zdravljenje. Terapija izbora je sondiranje in prebrizganje solznih poti, če to ni uspešno, pa intubacija solznih poti s silikonsko cevko pod nadzorom nosnega endoskopa.

Analizirali smo uspešnost kirurškega zdravljenja otrok s prirojeno stenozo solznih poti.

METODE: Retrospektivna analiza pacientov v obdobju med 1. 10. 2017 do 1. 2. 2021.

REZULTATI: Vključenih je bilo 47 otrok (27m, 20ž). Povprečna starost ob posegu je bila 2,3 leta (1,0-6,8 let). Pri tistih otrocih, pri katerih pa so se težave kljub sondiranju in prebrizganju ponovile (3/47) ali so v anamnezi imeli podatek o predhodnem prebrizganju solzevodov v drugem centru (6/47), smo vstavili silikonske cevke. Cevke smo odstranili v povprečju po 4,1 mesecu (2,1 – 6,4). Po odstranitvi cevk nihče od otrok ni imel več težav.

ZAKLJUČEK: Pri prirojeni stenozni solznih poti svetujemo stopenjsko obravnavo, najprej s konzervativnimi ukrepi, nato s sondiranjem in prebrizganjem solzevodov in kadar to ni uspešno, z intubacijo solznih poti s silikonsko cevko pod nadzorom nosnega endoskopa. Metoda je zelo uspešna in zmanjša potrebo po bolj invazivni dakriocistorinostomiji.

PURPOSE: Congenital lacrimal passage stenosis is a common problem in children, manifested as persistent tearing and discharge. In most cases, spontaneous improvement occurs in the first year of age. In persistent cases surgical treatment is required. The therapy of choice is probing and irrigation of lacrimal passages, and if problems persist intubation with silicone tube under the supervision of nasal endoscope.

Success rate of surgical treatment of children with congenital passage stenosis was analyzed.

METHODS: Retrospective analysis of patients from 1.10.2017 till 1. 2. 2021.

RESULTS: 47 children (27m, 20f) were included. The mean age was 2.3 years (1.0–6.8 years). In those children in whom the problems recurred despite probing and irrigation (3/47) or had a history of irrigation of lacrimal passages in another center (6/47), we inserted silicone tubes. The tubes were removed after an average of 4.1 months (2.1 - 6.4). After removing, none children had any more problems.

CONCLUSION: In congenital lacrimal passage stenosis, staged approach is advised, first by conservative measures, then by probing and irrigation and, when this is not successful, silicone tube intubation of the lacrimal passages under the supervision of nasal endoscope. The method is very successful and reduces the need for a more invasive dacryocystorhinostomy.

VLOGA VIDNE ELEKTROFIZIOLOŠKE DIAGNOSTIKE PRI KLINIČNEM VREDNOTENJU OTROK Z NEUROFIBROMATOZO TIPA 1

THE ROLE OF VISUAL ELECTRODIAGNOSTICS IN CLINICAL EVALUATION OF CHILDREN WITH NEUROFIBROMATOSIS TYPE 1

Maja Šuštar¹, Manca Tekavčič Pompe¹

¹*Očesna Klinika, UKC Ljubljana, Ljubljana, Slovenija*

NAMEN: Oceniti pomen uporabe vidne elektrofiziološke diagnostike pri otrocih z neurofibromatozo tipa 1 (NF1) z gliomom v področju vidnih živcev in vidne poti ali brez njega.

METODE: Vključenih je bilo 35 otrok z genetsko potrjeno NF1. Kot del oftalmološke obravnave so vsi otroci opravili elektrofiziološke preiskave vida (elektroretinografijo - ERG in vidne evocirane potenciale - VEP) in magnetno resonanco (MR) glave, ki je potrdila prisotnost oziroma odsotnost gliomov v vidni poti.

REZULTATI: Pri 16/35 otrok je MR glave pokazal gliom vidne poti. Pri 9/16 otrocih s potrjenim gliomom je bil VEP nenormalen in je koreliral z MR ugotovitvami. Pri 6/19 otrok z dokumentiranim gliomom vidne poti je bil VEP v mejah normale, medtem ko en otrok ni mogel opraviti zanesljivega elektrofiziološkega testiranja. Pri 19/35 MR ni odkril glioma v področju vidne poti. Med temi otroki so imeli 4 nenormalne odzive VEP. Pri 5 otrocih je bil MR indiciran zaradi nenormalnih VEP odzivov, pri enem od teh otroku je bil potrjen gliom v področju vidne poti.

ZAKLJUČEK: Elektrofiziološko testiranje vida ima pomembno vlogo pri vrednotenju otrok z NF1. V primerih s potrjenim gliomom pokažejo normalni VEP odzivi ohranjenost funkcije vidne poti. V primerih, ko testiranje z magnetno resonanco pri otroku še ni bilo izvedeno, je le ta indicirana na podlagi odstopanj VEP odziva.

PURPOSE: To evaluate visual electrodiagnostic findings in children with neurofibromatosis type 1 (NF1) with or without optic pathway glioma.

METHODS: 35 children with genetically confirmed NF1 were included. As part of ophthalmic workup, all children performed visual electrodiagnostics (electroretinography - ERG and visual evoked potentials - VEP) and neuroimaging (brain MRI) to detect the presence of visual pathway gliomas.

RESULTS: 16/35 children have documented optic pathway glioma with MRI. In 9/16 children with confirmed glioma, VEP was abnormal and in correlation with MRI findings. In 6/19 children with documented optic pathway glioma, VEP was within normal limits, while one child couldn't perform a reliable visual electrodiagnostic testing. In 19/35 children optic pathway glioma was not detected by MRI. Among these children, 4 had abnormal VEP responses. In 5 children neuroimaging was performed after visual electrodiagnostic evaluation has shown abnormal responses. In one child an optic pathway glioma was confirmed.

CONCLUSION: Visual electrodiagnostic tests have an important role in evaluation of children with NF1. In cases with confirmed glioma, normal VEP responses imply intact visual pathway function. In cases where MRI testing was not yet performed, abnormal VEP responses imply the need for further neuroimaging.

ZDRAVLJENJE NAPREDUJOČE KRATKOVIDNOSTI PRI OTROCIH Z UPORABO 0,01% ATROPINA USE OF 0,01% ATROPINE IN CHILDREN FOR TREATMENT OF PROGRESSIVE MYOPIA

Irena Irman Grčar¹, Marjan Irman¹, Rok Grčar¹
¹Očesni center Irman, Žalec, Slovenija

NAMEN: Predstaviti vlogo atropina nizkih koncentracij v zdravljenju napredujoče kratkovidnosti pri otrocih in naše izkušnje s kapljicami 0,01% atropina.

METODE: Predstavili bomo izsledke prospektivne študije, v katero je vključenih 37 otrok (73 oči) z dokazanim poslabšanjem kratkovidnosti za vsaj 0,75 dioptrij (D) sfernega ekvivalenta (SE) v 1 letu oz. manj ob družinski obremenitvi s kratkovidnostjo, ki smo jim predpisali kapljice 0,01% atropina zvečer. Na 6 mesecev spremljamo refraktivne značilnosti (sfero, cilindar, SE), aksialno dolžino zrkla (AD), najboljšo korigirano ostrino vida (VA) in stranske učinke ob zdravljenju.

REZULTATI: Povprečna sprememba (poslabšanje) SE 1 leto pred in ob uvedbi zdravljenja s kapljicami 0,01% atropina je znašala 0,9 D. Povprečna sprememba (poslabšanje) SE 6, 12 in 18 mesecev po uvedbi zdravljenja je bila 0,11 D, 0,26 D in 0,7D. Povprečna sprememba (podaljšanje) AD 6, 12 in 18 mesecev po uvedbi zdravljenja je bila 0,12 mm, 0,26 mm in 0,59mm. VA se v času spremljanja ni spremenila. O stranskih pojavih otroci in njihovi starši niso poročali.

ZAKLJUČEK: Z uporabo 0,01% atropina pri otrocih z naraščajočo kratkovidnostjo ali pomembnim potencialom za napredovanje kratkovidnosti (družinsko obremenitvijo z višjo kratkovidnostjo) lahko varno vplivamo na napredovanje kratkovidnosti. Otroci zdravljenje dobro prenašajo.

PURPOSE: To present the role of low concentration atropine for treatment of progressive myopia in children and our experience with 0,01% atropine eye drops.

METHODS: The results of a prospective study of changes in refractive properties (sphere, cylinder and spherical equivalent (SE)), ocular axial length (AL), best corrected visual acuity (BCVA) and side effects followed up at 6-month intervals of a group of 37 children (73 eyes) with proved myopia progression of more than 0,75 dioptres (D) of SE in one year or less if family burden with myopia has been documented, that have been treated with 0,01% atropine will be presented.

RESULTS: Mean SE progression in 1 year period before the beginning of treatment with 0,01% atropine was 0,9 D. Mean SE progression in 6, 12 and 18 months after the treatment started was 0,11 D, 0,26 D and 0,7D, respectively, with mean AL changes in the same observation times of 0,12 mm, 0,26 mm and 0,59 mm. VA remained unaffected. No side effects have been noticed by children or their parents.

CONCLUSION: With the use of 0,01% atropine eye drops in children with proved progression of myopia or/ and increased potential for progression of myopia (family history of myopia) we may safely influence its further progression. Treatment with 0,01% atropine is well tolerated.

PEDIATER PRAVI, DA MOJ OTROK NE VIDI DOBRO! MY CHILD'S PEDIATRICIAN SAYS SHE CAN'T SEE PROPERLY!

Alma Kurent¹, Dragica Kosec²

¹*Zdravstveni dom Ljubljana, Ljubljana, Slovenija,*

²*Očesna klinika, Univerzitetni klinični center Ljubljana, Ljubljana, Slovenija*

NAMEN: Pregled demografskih značilnosti in parametrov vidne funkcije otrok napotenih na oftalmološki pregled v Zdravstvenem domu Ljubljana zaradi slabšega vida na presejalnem pregledu vida, ki je del programa preventivnih pregledov otrok in mladostnikov in opredelitev vidne funkcije otrok z ambliopijo po zdravljenju.

METODE: Retrospektivni pregled dokumentacije otrok napotenih iz presejalnega pregleda za obravnavo pri oftalmologu. Analizirali smo ugotovitve dobljene ob oftalmološkem pregledu, zdravljenje in ostrino vida ob zadnjem obisku. Glavna merila izida sta bila vzrok za okvaro vida in ostrina vida ob zadnjem obisku.

REZULTATI: V študijo je bilo vključenih 439 otrok (povprečna starost 7,3 +/- 3,7 let) napotenih iz presejalni pregledov. 75 otrok (17%; povprečna starost 5,3 +/- 2,6 let) je imelo ambliogeno refraktivno napako (3,67 +/- 2,44 dioptrij sfere in 1,86 +/- 1,23 dioptrij astigmatizma) in je bilo zdravljenih. Nekorigirana vidna ostrina je bila pri teh otrocih 0,32 +/- 0,28 logMAR na slabšem očesu. Izid vidne funkcije je bil po zdravljenju dober s končno vidno ostrino 0,04 +/- 0,07 logMAR, 60% je imelo ostrino vida 0,00 logMAR (40/40).

ZAKLJUČEK: Pri slabovidnih otrocih je zgodnje odkrivanje in zdravljenje omogočilo znatno izboljšanje vida, kar kaže na velik pomen kontinuiranih presejalnih pregledov vida pri učinkovitem odkrivanju motenj vida pri otrocih.

PURPOSE: To review the demographics and visual parameters of children referred to the ophthalmologist at Community Health Centre Ljubljana from slovenian community-based vision screening program and define the visual outcome after treatment in children with amblyopia.

METHODS: Retrospective medical records review of children referred from community-based vision screening program for further assessment. Medical records were reviewed to determine findings from ophthalmic assessments, treatment received, and visual acuity at the final visit. The main outcome measures were the cause of visual impairment and the visual acuity at the final follow-up visit.

RESULTS: From 439 children (mean age 7.3 +/- 3.7 years) referred from community-based vision screening program 75 children (17%; mean age 5.3 +/- 2.6 years) had amblyopia and received treatment. They had amblyogenic refractive error (3.67 +/- 2.44 diopters of sphere and 1.86 +/- 1.23 diopters of astigmatism) with uncorrected visual acuity on average 0.32 +/- 0.28 logMAR in the worse eye. Visual outcomes after treatment were good with visual acuity 0.04 +/- 0.07 logMAR in the worse eye, 60% of them had visual acuity 0.00 logMAR (40/40).

CONCLUSION: In children diagnosed with amblyopia, early detection and intervention showed significant improvement in vision in the amblyopic eye which shows the importance of continued childhood vision screening in detecting visual disorders.

PREGLED OBRAVNAVANIH OTROK S COATSOVO BOLEZNIJO V LETIH 2015–2020 NA OČESNI KLINIKI LJUBLJANA

ANALYSIS OF PAEDIATRIC PATIENTS WITH COATS DISEASE TREATED AT LJUBLJANA EYE HOSPITAL BETWEEN 2015–2020

Nika Markelj¹, Vladimir Debelič¹, Marko Šulak, Manca Tekavčič Pompe¹, Špela Markelj¹
¹Očesna klinika Ljubljana, Ljubljana, Slovenija

NAMEN: Retrospektivna analiza dokumentacije otrok, obravnavanih zaradi Coatsove bolezni na Očesni kliniki v obdobju 2015-2020: izhod stanja glede na stadij bolezni in metode zdravljenja.

METODE: Retrospektivna analiza kliničnih podatkov.

REZULTATI: Obravnavali smo 9 otrok s Coatsovo boleznijo (6/9 fantje) s povprečno starostjo 8,1 let (0.5-15). Pri vseh otrocih je bila prizadetost enostranska in vsi so bili brez pridruženih bolezni. Otroci so bili prvič obravnavani večinoma (5/9) v visokem stadiju bolezni.

Vidna ostrina (VO) ob ugotovitvi bolezni je bila: pri 3/9 dojem -, pri 3/9 štetje prstov, pri 2/9 0,02-0,1, pri 1/9 1,0. Ob prvi obravnavi je ena deklica imela maturno katarakto, 4/9 divergentni strabizem, 2/9 povišan očesni tlak, 3/9 pa so bili odkriti naključno.

Pri 6/9 je bila opravljena laserska fotokoagulacija mrežnice, pri 2/9 zunanja drenaža subretinalne tekočine, pri 2/9 kriokoagulacija. Ena deklica je bila operirana zaradi mature katarakte, ena je prejela anti-VEGF. Po zdravljenju je VO pri 4/9 otrok ostala enaka, pri 3/9 se je izboljšala, pri 2/9 se je poslabšala.

ZAKLJUČEK: Coatsova bolezen je redko idiopatsko mrežnično obolenje z retinalnimi telangiektazijami in subretinalno in intraretinalno eksudacijo. Večina otrok s Coatsovo boleznijo je bila prvič obravnavana v visokem stadiju bolezni s slabo vidno ostrino. Očesna prizadetost je bila v vseh primerih enostranska, večinoma so bili prizadeti fantje. Izhod bolezni je bil odvisen od prvotnega stadija bolezni.

PURPOSE: Retrospective review of pediatric cases of Coats disease treated at Ljubljana Eye Hospital from 2015-2020: classification, management and outcomes.

METHODS: Retrospective clinical record analysis.

RESULTS: Review of nine patients showed mostly advanced stage of disease at presentation (5/9), with poor visual acuity (8/9). Presentation was unilateral in all cases, with predominantly (6/9) male gender. Treatment options included retinal laser photocoagulation (6/9), external drainage of subretinal fluid (2/9), cryotherapy (2/9), and intravitreal anti-VEGF (1/9). Visual acuity remained stable in 4/9, improved in 3/9, and declined in 2/9 patients.

CONCLUSION: Coats disease is a rare, idiopathic retinal vascular disease. Majority of our pediatric cases presented with advanced stage of disease. Management options included laser cryotherapy, anti-VEGF injections, and subretinal drainage. The outcomes ranged from good visual acuity to no perception of light, depending on the disease stage at presentation.

AVTOMATIZIRAN PRISTOP K TESTIRANJU VIDNE OSTRINE PRI OTROCIH Z ODDALJENIM SLEDENJEM OČESNIH GIBOV

VISUAL ACUITY TESTING IN CHILDREN: AUTOMATED APPROACH WITH REMOTE EYE TRACKING

Nika Vrabič¹, Manca Tekavčič Pompe^{1,2}

¹Očesna klinika, Univerzitetni klinični center Ljubljana, Ljubljana, Slovenija,

²Medicinska Fakulteta, Univerza v Ljubljani, Ljubljana, Slovenija

NAMEN: Razvoj objektivnega avtomatiziranega testa vidne ostrine (ATVO), ki združuje tehnologijo oddaljenega sledenja očesnih gibov (OSOG) in tehniko preferenčnega gledanja in ne potrebuje izkušenega izvajalca.

METODE: Za ATVO smo vzpostavili devet digitalnih dražljajev s črtastimi krogi, ki so ustrezali devetim standardno uporabljenim črtastim krogom, predstavljenim na testu s karticami vidne ostrine (VO). Za oceno časa otrokove usmerjenosti pogleda na črtast krog v primerjavi s časom, usmerjenim na enako veliko homogeno sivo področje, smo uporabili napravo za OSOG. Iz razmerja med omenjenima časoma smo ocenili otrokovo binokularno VO.

REZULTATI: 35/36 (97 %) zdravih otrok in 3/4 (75 %) otrok z nistagmusom je uspešno zaključilo oba testa. Rezultati standardnega testa (ST) so dobro korelirali z normativnimi vrednostmi za starost ($r^2=0,83$). ST in ATVO sta bila zmerno skladna, Linov korelacijski koeficient skladnosti je znašal 0,53 (95% IZ=0,31–0,72). Pri otrocih, ki so na ST videli < 0.4 smo opažali trend precenitve VO na ATVO. Pri otrocih, ki so na ST videli ≥ 0.4 smo opažali trend podcenitve VO na ATVO.

ZAKLJUČEK: ATVO je objektivna metoda za oceno VO in za izvedbo potrebuje minimalno izurjenega izvajalca. Rezultat VO ter uspešnost testiranja sta bila na ATVO in ST primerljiva tako pri zdravih otrocih kot pri otrocih z nistagmusom.

PURPOSE: To develop an objective automated visual acuity test (AVAT), that combines remote eye tracking (RET) technology with preferential-looking technique and does not require an experienced operator.

METHODS: Nine digital stimuli with grating circles, that matched nine standardly used grating circles at the acuity card test, were developed for AVAT. RET was used for the evaluation of time that a child spent looking at each grating circle, compared to a homogenous grey field of the corresponding size. This proportion was used to further evaluate a child's binocular visual acuity (VA).

RESULTS: Both tests were successfully completed in 35/36 (97%) healthy children and in 3/4 (75%) children with nystagmus. ST results showed a good correlation with the normative data for age ($r^2=0,83$). A fair agreement was observed between the standard test (ST) and AVAT, Lin's concordance correlation coefficient being 0,53 (95% CI=0,31–0,72). A tendency towards VA overestimation on AVAT for children that saw < 0.4 on ST and towards VA underestimation on AVAT for children that saw ≥ 0.4 on ST was observed.

CONCLUSION: AVAT is an objective VA evaluation method and requires a minimally skilled operator. VA results, as well as testability on AVAT and ST, were comparable in healthy children and in children with nystagmus.

Video predstavitev / Video presentation

ODSTRANITEV TUJKOV IZ ROŽENICE PRI OTROKU CORNEAL FOREIGN BODIES REMOVAL IN A CHILD

Barbara Tratnik Jaklič¹

¹*Splošna bolnišnica Novo Mesto, Novo Mesto, Slovenija*

NAMEN: Namen prispevka je z videoposnetkom predstaviti metodo za oceno globine, do katere seže tujek v roženici, in uporabo v kavelj preoblikovane injekcijske igle za odstranitev tujka iz strome roženice.

METODE: Pri štiriletnem otroku je bila za oceno globine, do katere sta prodrli lesena tujka v roženico, uporabljena optična koherentna tomografija (OCT) sprednjega segmenta. Odstranitev tujkov je bila opravljena v splošni anesteziji z injekcijsko iglo 26 G, ki je bila s šivalnikom preoblikovana v kavelj, in pinceto.

REZULTATI: Z OCT sprednjega segmenta je bilo ugotovljeno, da sta tujka prodrli do polovice debeline roženice. Tujka sta bila uspešno odstranjena.

ZAKLJUČEK: OCT sprednjega segmenta je koristna metoda za oceno globine, do katere je tujek prodril v roženico. S pomočjo OCT običajno lahko določimo vstopno mesto tujka v roženico. Z injekcijsko iglo, preoblikovano v kavelj, si lahko olajšamo odstranitev tujka iz strome roženice.

PURPOSE: The aim of the video is to present an assessment of the depth of the corneal foreign body and a usage of an injection needle transformed into a hook for the foreign body removal.

METHODS: Anterior segment optical coherence tomography (OCT) was used to evaluate the depth of two wooden corneal foreign bodies in a four-year-old child. The foreign bodies were removed under the general anesthesia using an injection needle 26 G, which had been transformed with a needle holder into a hook, and a forceps.

RESULTS: Anterior segment OCT showed a penetration of the foreign bodies to one half of the corneal thickness. The foreign bodies were successfully removed.

CONCLUSION: Anterior segment OCT is a useful method for evaluation of the depth of the corneal foreign body. With OCT we can usually reveal the site of the penetration of the corneal foreign body. An injection needle transformed into a hook is a useful tool for the foreign body removal from the corneal stroma.

ORTOPTIKA IN PLEOPTIKA

ORTHOPTICS AND PLEOPTICS

Moderatorji / Moderators:

DRAGICA KOSEC, SILVIJA DELFIN, NINA KOŠIČ KNEZ

ALI JE VSAKA STRMA ROŽENICA PRI OTROKU ŽE KERATOKONUS?

IS EVERY STEEP CORNEA IN A CHILD ALREADY KERATOCONUS?

Dragica Kosec¹, Silvija Delfin, Lea Kovač, Alma Kurent
¹*Ukc Očesna Klinika, Ljubljana, Slovenija*

NAMEN: Prikazati želimo pristop k diagnostiki pri otrocih, ki imajo strmo roženico in nestabilno vidno funkcijo, kar bi lahko nakazovalo na razvoj keratokonusa.

METODE: Prikazali bomo otroke s strmo roženico, pri katerih smo opravili topografijo, pahimetrijo, aksialno dolžino zrkla, meritev refrakcije in vidno ostrino.

REZULTATI: Vsi otroci zajeti v v predstavitvi so imeli strmo roženico 46,00 dsph in več, normalno topografijo, normalno pahimetrijo, aksialne dolžine so bile krajše od 22,5 mm, prisoten je bil astigmatizem in nizka hipermetropia, vidna ostrina je bila nestabilna ali le z blago amblyopijo.

ZAKLJUČEK: Pri otrocih s strmo roženico, normalno pahimetrijo, dobro vidno ostrino in kratko aksilano dolžino pomislimo najprej na manjše zrklo. Potrebno pa je skrbno spremljanje keratometrije in vidne ostrine ter ob spremembi le te tudi ponovitev ostalih preiskav.

PURPOSE: We want to show an approach to diagnosis in children who have a steep cornea and unstable visual function, which could indicate the development of keratoconus.

METHODS: We will show children with a steep cornea in whom we performed topography, pachymetry, axial length of the eyeballs, measurement of refraction and visual acuity.

RESULTS: All children included in the presentation had a steep cornea of 46.00 dsph and above, normal topography, normal pachymetry, axial lengths were less than 22.5 mm, astigmatism and low hyperopia were present, visual acuity was unstable or only mild amblyopia.

CONCLUSION: In children with a steep cornea, normal pachymetry, good visual acuity, and short axillary length, think of the smaller eyeball first. However, careful monitoring of keratometry and visual acuity is required, as well as the repetition of other examinations if this changes.

KLINIČNI ZNAKI IN PREGLED OPERATIVNIH POSEGOV ZUNAJOČESNIH MIŠIC ZARADI PAREZE ČETRTEGA MOŽGANSKEGA ŽIVCA

CLINICAL SIGNS AND EXAMINATION OF EXTRAOCULAR MUSCULAR OPERATIONS DUE TO THE TROCHLEAR NERVE PALSY

Nevena Sember¹, Ingrid Rahne Kurent¹, Dragica Kosec¹
¹*Očesna Klinika Ljubljana, Ljubljana, Slovenija*

NAMEN: predstaviti klinične značilnosti in prikazati rezultate operativne korekcije zunajočesnih mišic zaradi pareze četrtega možganskega živca

METODE: retrospektivni pregled primerov 18 bolnikov pri katerih je bila narejena kirurška korekcija enostranske pareze četrtega možganskega živca v obdobju med letoma 2016 in 2019 na Očesni kliniki v Ljubljani. Vključeni so bili bolniki z enostransko parezo četrtega možganskega živca in zdravljeni s kirurškim posegom na eni mišici (transpozicija spodnje poševne mišice). Pri vsakem bolniku smo preučevali: starost, vzrok, navpično ali vodoravno škiljenje, prisotnost dvojnega vida, morebitni kompenzatorni nagib glave, stanje binokularnega vida pred operativnim in po operativnem posegu.

REZULTATI: skupaj smo pregledali 18 bolnikov, ki so bili operirani zaradi pareze četrtega možganskega živca, od tega deset otrok med 5 in 17 let (povprečna starost ob operaciji je bila 10,6 let) in osem odraslih med 18 in 64 let (povprečna starost ob operaciji je bila 38,6 let).

ZAKLJUČEK: pri parezi četrtega možganskega živca se odločamo za operativno korekcijo, kadar so težave bolnikov vzrok za slabšo kvaliteto življenja (dvojni vid, navpični ali vodoravni odklon očesa ter nagib glave in posledično bolečine v vratu). Navpični odklon očesa je bil pri vseh bolnikih zdravljen s kirurškim posegom na eni zunajočesni mišici.

PURPOSE: To present clinical features and present results of extraocular muscle operative correction due to the trochlear nerve palsy

METHODS: A retrospective review of 18 patients who underwent surgical correction due to unilateral palsy of the trochlear nerve between 2016 and 2019 at the Ljubljana Eye Clinic. Patients with unilateral palsy of the trochlear nerve were included and treated with surgery on one muscle (transposition of the inferior oblique muscle). In each patient, we examined: age, cause, vertical or horizontal deviation, the presence of double vision, possible compensatory head tilt, binocular vision status before and after surgery

RESULTS: A total of 18 patients with trochlear nerve palsy were examined, ten of them were children between 5 and 17 years (mean age at surgery was 10.6 years) and eight adults which were between 18 and 64 years (mean age at the time of surgery was 38.6 years).

CONCLUSION: In paresis of the fourth cerebral nerve, we opt for surgical correction when patients' problems are the cause of poorer quality of life (double vision, vertical or horizontal deviation of the eye, head tilt and consequently, neck pain). Vertical deviation of the eye was surgically treated on one extraocular muscle in all patients.

DOSEGANJE BOKULARNE FUNKCIJE PRI OTROCIH ZDRAVLJENIH ZARADI AMBLIOPIJE V AMBULANTI ZA ORTOPTIKO IN PLEOPTIKO NA OČESNI KLINIKI V LJUBLJANI

ACHIEVING BINOCULAR FUNCTION IN CHILDREN TREATED FOR AMBLYOPIA AT THE ORTHOPTIC AND PLEOPTIC CLINIC OF THE EYE HOSPITAL, UNIVERSITY MEDICAL CENTRE OF LJUBLJANA

Silvija Delfin¹, Dragica Kosec¹

¹*Očesna Klinika V Ljubljani, Ljubljana, Slovenija*

NAMEN: Doseganje binokularnega vida je ključnega pomena pri zdravljenju ambliopije. Analizirani so bili rezultati doseganja binokularne funkcije pri otrocih zdravljenih zaradi ambliopije na oddelku za Ortoptiko in Pleoptiko Očesne Klinike v Ljubljani in podatki so bili primerjani z rezultati mednarodnih študij MOTAS in PEDIG.

METODE: Retrospektivna analiza dokumentacije pacientov, ki so bili spremljani v ambulanti za Ortoptiko in Pleoptiko v letu 2019 zaradi ambliopije. Podatki so bili razvrščeni v 3 skupine in sicer v skupino bolnikov pri katerih je bila ambliopija posledica anizometropije, strabizma in pri katerih je bila ambliopija posledica tako anizometropije kot strabizma.

REZULTATI: Binokularna funkcija je bila dosežena pri pacientih, ki so bili zdravljeni s kombinacijo okluzije zdravega očesa, redno nošnje očal in ortoptičnimi vajami, ter kirurško odpravo strabizma po indikaciji. Pacienti pri katerih ni prišlo do izboljšanja binokularne funkcije so bili tisti pri katerih je ob pričetku terapije izmerjen visok kot strabizma (>25° deviacije) ali vidna ostrina pod 0.1 dec., kar je skladno z rezultati študij PEDIG in MOTAS.

ZAKLJUČEK: Zdravljenje ambliopije se ne zaključuje z doseganjem zadovoljive vidne ostrine na ambliopem očesu. Kljub temu, da so sedanje metode zdravljenja ambliopije najbolj usmerjene v stimulacijo vida na ambliopem očesu, je binokularno funkcijo možno doseči ob skrbnem spremljanju in terapiji.

PURPOSE: Achieving binocular vision is of crucial importance in the treatment of amblyopia. The rate of reaching binocular vision in children treated for amblyopia at the Eye Hospital of Ljubljana has been analysed and the results were compared to those of PEDIG and MOTAS study groups.

METHODS: A retrospective analysis of the documentation of children treated for amblyopia in 2019 at the Orthoptic and Pleoptic clinic has been performed. Data has been divided in 3 groups, namely amblyopia as a consequence of anisometropia, as a consequence of strabismus and as a consequence of both.

RESULTS: The highest rate of binocularity was achieved among patients treated with a combination of occlusion of the non-amblyopic eye, orthoptic exercises for binocularity and regular wear of eyeglasses, with the addition of surgical alignment when needed. The lowest improvement of binocular vision was detected among patients with a large angle deviation (>25° deviation) or an initial low visual acuity (<0.1 dec.), which is comparable to the results described by PEDIG and MOTAS studies.

CONCLUSION: Treatment of amblyopia should not be concluded with the achievement of a satisfying visual acuity. Although current treatment modalities mostly entail vision stimulation of the amblyopic eye, achieving binocular function is feasible by meticulous monitoring and treatment.

DVOJNI VID PO OPERACIJI MOŽGANSKEGA TUMORJA

DOUBLE VISION AFTER BRAIN TUMOR SURGERY

Ingrid Rahne Kurent¹, Nevena Sember, Dragica Kosec
¹Očesna Klinika Ljubljana, Ljubljana, Slovenija

NAMEN: Predstaviti rezultate obravnave bolnikov z dvojnimi vidom po operaciji možganskega tumorja različnih vrst.

METODE: Retrospektivna analiza 36 bolnikov, analizirali smo starost, spol, vidno ostrino, ortoptični status in vrsto terapije.

REZULTATI: Kartoteke 36 odraslih bolnikov (23 žensk, 13 moških) z dvojnimi vidom po operaciji možganskega tumorja, povprečne starosti 56,8 let (21-97). Najboljša vidna ostrina pri 64% več kot 0,8 na obeh očesih. 22 je opažalo dvojni vid v horizontalni, 9 v vertikalni smeri, 5 brez evidentnega odklona. Povprečni škilni kot v horizontalnem odklonu je bil 11,14 PD, v vertikalnem 5,93 PD. Najpogostejša vzroka sta bila pareza tretjega in šestega možganskega živca. V skupini z manjšim kotom odklona (<10 PD horizontalnega in <3 PD vertikalnega odklona, 25 pacientov) je bilo simptomatsko zdravljenje s predpisom očal s prizmami najpogostejša oblika zdravljenja. V skupini z večjim kotom odklona (>10 PD horizontalnega in >3 PD in vertikalnega odklona, 11 pacientov) pa okluzija enega očesa in kirurška oskrba.

ZAKLJUČEK: Pacienti z dvojnimi vidom po operaciji možganskega tumorja so zelo raznolika skupina. Mlajši pacienti, z manjšim kotom odklona ter dobro gibljivostjo zrkel pridobijo veliko s simptomatskim zdravljenjem z očali s prizmami. Pacienti z več zapleti po operaciji tumorja, pridobijo več z okluzijo enega očesa in kirurško terapijo.

PURPOSE: Results and management of patients with double vision after brain tumor surgery.

METHODS: A retrospective case analysis of 36 patients. For each patient we analyzed age, gender, visual acuity, orthoptic status and therapy.

RESULTS: Medical records of 36 adult patients (13 men, 23 women) after brain tumor surgery, mean age 56,8 years (21-97). 64% had BCVA more than 0,8 in both eyes. There were 22 with horizontal double vision, 9 with vertical and 5 with no evident deviation. The mean angle of horizontal deviation in primary gaze was 11.14 PD, vertical 5,93 PD. Oculomotor and abducens nerve palsy were commonest reasons. In a group of small angle of deviation (<10 PD in horizontal or <3 PD in vertical deviation, 25 patients) symptomatic treatment with prism glasses was the commonest form of treatment. And in a group with large angle of deviation (>10 PD in horizontal or >3 PD in vertical deviation, 11 patients) unilateral eye occlusion and surgery treatment.

CONCLUSION: Patients after brain tumor surgery are very diverse group. Younger patients, with smaller angle of deviation and motility deficit obtain more with symptomatic treatment with prism glasses. Patients with more complication after brain tumor surgery obtain more with unilateral eye occlusion therapy and surgical treatment.

RETROSPEKTIVNA ANALIZA OPERACIJ DIVERGENTNEGA STRABIZMA PRI OTROCIH V ZADNJIH DESETIH LETIH

RETROSPECTIVE ANALYSIS OF DIVERGENT STRABISMUS SURGERY IN CHILDREN IN THE LAST TEN YEARS

Anja Kalinšek¹, Martina Jarc Vidmar¹

¹Očesna klinika Ljubljana, Ljubljana, Slovenija

NAMEN: Retrospektivna analiza operacij strabizma pri otrocih z divergentnim strabizmom na Očesni kliniki v Ljubljani v zadnjih desetih letih.

METODE: Opravljena je bila analiza rezultatov operacije divergentnega strabizma s strani istega kirurga (MJV).

REZULTATI: Zaradi divergentnega strabizma je bilo v zadnjih desetih letih operiranih 46 otrok (26 M, 20 Ž, 30 hipermetropih, 15 miopih, 1 z mešanim astigmatizmom). Srednja starost ob operaciji je bila $8,84 \pm 3,32$ let (2 do 17 let). Povprečni škilni kot pred operacijo je znašal $-14,03^\circ \pm 7,29^\circ$. Uporabljene so bile 3 različne kirurške tehnike, odvisno od škilnega kota: retropozicija lateralnega rektusa na enem očesu (31 otrok), retropozicija lateralnih rektusov na obeh očesih (10 otrok) in resekcija medialnega in retropozicija lateralnega rektusa na enem očesu (5 otrok). Povprečni škilni kot teden po operaciji je znašal $-4,35^\circ \pm 6,4^\circ$, ob zadnjem obisku pa $-4,55^\circ \pm 6,08^\circ$. 5 pacientov je imelo normalno fuzijo pred operacijo, po posegu jih je fuzijo pridobilo še 12.

ZAKLJUČEK: Pri otrocih z divergentnim strabizmom je bila večinoma opravljena unilateralna retropozicija lateralnega rektusa. Ob kontrolnih pregledih je bil prisoten majhen stabilen škilni kot. 17 pacientov ima po posegu normalno fuzijsko sliko.

PURPOSE: Retrospective analysis of strabismus surgery in children with divergent strabismus in the last ten years at University Eye Clinic in Ljubljana.

METHODS: An analysis of the results of divergent strabismus surgery by the same surgeon (MJV) was performed.

RESULTS: Due to divergent strabismus, 46 children (26 M, 20 F, 30 hyperopic, 15 myopic, 1 with mixed astigmatism) were operated on in the last ten years. The median age at surgery was 8.84 ± 3.32 years. The mean squint angle before surgery was $-14.03^\circ \pm 7.29^\circ$. 3 different surgical techniques were used, depending on the squint angle: lateral rectus retroposition in one eye (31 children), lateral rectus retroposition in both eyes (10 children) and medial rectus resection and lateral rectus retroposition in one eye (5 children). The mean squint angle 1 week after surgery was $-4.35^\circ \pm 6.4^\circ$, and at the last visit $-4.55^\circ \pm 6.08^\circ$. 5 patients had normal fusion before surgery, another 12 acquired fusion after surgery.

CONCLUSION: In children with divergent strabismus, mostly unilateral retroposition of the lateral rectus was performed. A small stable squint angle was present during the control examinations. 17 patients have normal fusion after the procedure.

KONTAKTNE LEČE PRI STAROVIDNOSTI

CONTACT LENSES IN PRESBYOPIC ENVIRONMENT

Marjan Irman

¹EMEA, d.o.o., Žalec, Slovenija,

²Očesni center Irman, d.o.o., Žalec, Slovenija

NAMEN: Svetovno prebivalstvo se stara in trenutno le 5% starovidnih uporablja kontaktne leče za zadovoljitev svojih potreb.

METODE: Povzetek recenziranih kliničnih raziskav na področju starovidnosti s posebnim poudarkom na materialu Delefilcon A v DAILIES TOTAL®1 MULTIFOCAL.

REZULTATI: DAILIES TOTAL1® MULTIFOCAL iz Delefilcona A predstavljajo prve silikon-hidrogelne kontaktne leče z vodnim gradientom. Vsebnost vode se poveča z 33% do 80% od jedra do površine in na zunanji površini leče doseže skoraj 100%. S tem je zagotovljeno izjemno udobje. Stabilizacija lipidne plasti solznega filma je posledica sproščanja fosfatidil holina iz kontaktnih leč v solzni film s pomočjo tehnologije SmarTears™. Jasen vid na vseh razdaljah je zagotovljen z uporabo zasnove Precision Profile™ za nemoteno napredovanje optičnih con in zagotavlja nemoten in jasen vid.

ZAKLJUČEK: Starovidnosti se staranjem ne da izogniti. Z razvojem naprednih materialov, geometrij in tehnologij nam kontaktne leče lahko zagotovijo zdravje, udobje, zmanjšano suhost in brezhiben vid tudi v obdobju starovidnosti.

PURPOSE: The world population is aging and at this time only 5% of Presbyopes are using contact lenses to address their needs.

METHODS: Compendium of Peer-Reviewed Clinical Research in the field of Presbyopes with special focus on Delefilcon A in DAILIES TOTAL®1 MULTIFOCAL.

RESULTS: DAILIES TOTAL1® MULTIFOCAL from Delefilcon A present the first siliconhydrogel water gradient contact lenses. Featuring a 33% to 80% increase in water content from core to surface that on outer surface of the lens reaches almost 100%. With that exceptional comfort is achieved. Stabilization of the lipid layer of the tear film is ensured with elution of the phosphatidylcholine from contact lens into the tear film by the SmarTears™ technology. Clear vision at all distances is secured by using Precision Profile™ design for smooth progression of optical zones and ensures seamless and clear vision.

CONCLUSION: With aging we will all become Presbyopes. Developed advanced contact lens materials, geometries and technologies are ensuring eye health, comfort, reduced dryness and seamless vision for the presbyopic contact lens wearers.

ROŽENICA

CORNEA

Moderatorji / Moderators:

ŠPELA ŠTUNF, PETRA SCHOLLMAYER, TOMISLAV ŠARENAC

NEW TECHNIQUES IN CORNEAL TRANSPLANTATION

Bruce Allan

Corneal transplantation has evolved a long way from full thickness techniques (penetrating keratoplasty - PK). We now normally seek to transplant the cornea in layers, focusing treatment on the abnormal tissue. In keratoconus, deep anterior lamellar keratoplasty (DALK) is now the standard of care. This technique avoids endothelial rejection and promotes better long-term graft survival. But it is technically difficult, and up to 25% of cases are converted to PK during surgery because of intraoperative perforation of the pre-Descemet layer. We are working on femtosecond laser-assisted DALK (F-DALK) techniques, which have reduced the rate of conversion to PK to approximately 5%. Astigmatism is still relatively high postoperatively, despite large anterior cap diameters (c.9mm). We believe this is due to flat appplanation of an irregular host corneal shape, and are looking forward to exploring F-DALK techniques with second generation femtosecond lasers featuring curved appplanation or a liquid interface.

Femtosecond laser-assisted DLEK (deep lamellar endothelial keratoplasty), the original iteration of endothelial keratoplasty techniques is useful for niche indications (posterior stromal opacity), and new temporary barrier techniques for aphakic DMEK (Descemet membrane endothelial keratoplasty) have expanded range of eyes we can treat with contemporary endothelial keratoplasty (EK) methods.

EK techniques can also be applied to the treatment of corneal macroperforations, and can be combined with new corneal tissue regeneration frameworks (bioglues) to avoid complex tectonic corneal transplantation and visual loss associated with irregular astigmatism.

VRSTE TRANSPLANTACIJE ROŽENICE KERATOPLASTY SURGICAL TECHNIQUES

Vladimir Pfeifer^{1,2}

¹UKC, Ljubljana, Slovenija,

²OKC, Ljubljana, Slovenija

NAMEN: Prikazati različne kirurške tehnike presaditve roženice, rezultate in vpliv na kvaliteto življenja

METODE: Pri naših pacientih smo uporabili različne tehnike presaditve roženice. Penetrantno, anteriorno lamelarno, posteriorno lamelarno keratoplastiko in samo Descemetorekso brez presaditve donorjevega tkiva.

REZULTATI: Prikazali bomo končne rezultate različnih vrst presaditve roženice s poudarkom na kvaliteti življenja, njihove prednosti in pomanjkljivosti.

ZAKLJUČEK: Minimalno invazivne tehnike transplantacije roženice lahko dajo boljše pooperativne rezultate in zagotovijo boljšo kvaliteto življenja našim pacientom.

PURPOSE: To introduce different corneal grafting techniques with and without tissue transplantation, final results and their impact on quality of life.

METHODS: We have used different surgical techniques like penetrating keratoplasty, anterior lamellar, posterior lamellar and Descemet stripping only (DSO) or Descemetorhexis without endothelial keratoplasty (DWEK).

RESULTS: Final results of different surgical techniques their advantages and disadvantages will be discussed and presented.

CONCLUSION: In corneal transplantation minimally, invasive surgical techniques can present with better results and higher quality of life.

ANALIZA DEJAVNIKOV, KI VPLIVAJO NA IZHOD ENDOTELNE TRANSPLANTACIJE DMEK

ANALYSIS OF FACTORS AFFECTING THE OUTCOME OF ENDOTHELIAL TRANSPLANTATION DMEK

Špela Štunf Pukl¹, Ana Gornik¹

¹Očesna Klinika, Ljubljana, Slovenija

NAMEN: Analiza vpliva dejavnikov s presadka, izbire bolnikov, operativne tehnike ter pooperativnih postopkov na izhod endotelne keratoplastike DMEK.

METODE: Retrospektivna raziskava, 2017-2020. Pregled podatkov presadka, izključitveni kriteriji pri izbiri bolnikov, prikaz korakov operativne tehnike, pooperativno vodenje ter analiza izhoda DMEK v odvisnosti od naštetih dejavnikov.

REZULTATI: Vključenih je bilo 110 oči, bolnikov 54-83 let (povprečno 69) s Fuchovo endotelno distrofijo-72% ali bulozno keratopatijo-28%, pri katerih je bil opravljena DMEK s strani enega kirurga. Endotelni presadek je bil pripravljen neposredno pred operacijo, gostota ednotelnih celic 2529-3300 (povprečno 2816) celic/mm², starost donorja povprečno 65 let. Za DMEK smo izključili bolnike z nepreglednim ali globokim sprednjim prekatom, široko zenico, afakijo, po vitrektomiji. Za dober izhod so bili pri operaciji ključni gladka descemetoreksa, popolna odstranitev viskoelastika, obarvanje in hitra pravilna namestitev presadka s tehniko brez-dotikanja, tamponada z ekspanzivnim plinom. Dodatno varnost pri orientaciji presadka omogoča intraoperativni OCT. Pooperativno je na dober izhod vplivalo pozicioniranje bolnika, topično zdravljenje, kot tudi zgodnje dodajanje plina pri delnem oz repozicioniranje pri popolnem odstopu presadka.

ZAKLJUČEK: Endotelna keratoplastika DMEK ima številne prednosti pred penetrantno. Glede na retrospektivno analizo je ob upoštevanju indikacij, kvalitetnemu tkivu, primerni operativni tehniki in pooperativnemu vodenju nudila hitro rehabilitacijo in dober izhod vidne ostrine, prozornosti roženice ter zadovoljstvo bolnikov.

PURPOSE: Analysis of graft characteristics, contraindications, surgical technique and postoperative factors on DMEK outcome.

METHODS: A retrospective study, 2017-2020. Analysis included graft quality, donor age, exclusion criteria, surgical stepste and postoperative procedures in correlations to favourable DMEK outcome.

RESULTS: 110 eyes of patients 54-83 (mean 69) years with Fuch's endothelial dystrophy-72% or bullose keratopathy-28%, who underwent DMEK, were included in this single surgeon outcome study. The endothelial graft was obtained immediately before the surgery, endothelial density was 2529-3300 (mean 2816) cell/mm² from donors of mean age 65 years. Contraindications included poor visibility or deep anterior chamber, wide pupil, aphakia, post-vitrectomy. Good outcome was connected to smooth descemethorhexis, complete removal of viscoelastic, graft staining and quick correct positioning with the no-touch technique, expansive gas tamponade. Intraoperative OCT offers additional safety in graft orientation. In postoperative period favourable outcome was connected to face-up positioning, topical therapy, and early graft reposition in complete or rebubble in partial graft detachment.

CONCLUSION: Endothelial keratoplasty DMEK has several advantages over penetrating keratoplasty. The retrospective analysis proved that if indications for DMEK are followed, quality tissue selected, correct operative steps and postoperative procedures undertaken, DMEK had fast and good visual recovery with corneal clearing and patient satisfaction.

USPEŠNOST DESCOMETOREKSE BREZ PRESADITVE ENDOTELA (DWEK) PRI FUCHSOVI ENDOTELNI ROŽENIČNI DISTROFIJI

DESCEMETORHEXIS WITHOUT ENDOTHELIAL KERATOPLASTY (DWEK) SUCCESS RATE IN FUCHS' ENDOTHELIAL CORNEAL DYSTROPHY

Petra Schollmayer¹, Zala Lužnik¹, Katja Matovič¹

¹*Očesna Klinika, Univerzitetni klinični center Ljubljana, Ljubljana, Slovenija*

NAMEN: Poročati o varnosti in učinkovitosti descemetorekse brez presaditve endotela - DWEK (ang. Descemetorhexis Without Endothelial Keratoplasty) pri Fuchsovi endotelni distrofiji roženice (FECD).

METODE: Retrospektivna študija serije primerov zaporednih DWEK posegov od leta 2019 do 2021. Vključeni bolniki so imeli zmerno obliko FECD in so navajali poslabšanje vidne ostrine in bleščanje. Poseg je bil izveden z odstranitvijo centralnih 2,5-5 mm Descemetove membrane. Pri 3 bolnikih je bila hkrati opravljena fakoemulzifikacija z vstavitvijo hidrofobne intraokularne leče. Postoperativno bolniki niso topično prejeli ripasudila (zaviralca Rho-kinaze). Pred posegom in po njem smo ocenjevali prosojnost roženice, izmerili najboljšo korigirano vidno ostrino (BCVA), centralno debelino roženice (CCT) ter naredili spekularno mikroskopijo.

REZULTATI: V raziskavo je bilo vključenih 5 žensk in 1 moški z medianim časom spremljanja 11 (2-21) mesecev. Pri vseh bolnikih razen pri enem se je roženica po posegu zbistrila. CCT se je povprečno zmanjšala za -113 µm in povprečna BCVA izboljšala z začetne 0.3 na končno 0.6 po Snellenu. Pri eni bolnici je bila 10 mesecev po DWEK zaradi nezadostnega izboljšanja izvedena endotelna presaditev roženice - DMEK (ang. Descemet Membrane Endothelial Keratoplasty).

ZAKLJUČEK: DWEK brez uporabe ripasudila je pri izbranih bolnikih s FECD uspešen in varen poseg v času spremljanja do 2 let.

PURPOSE: To report safety and efficacy of Descemetorhexis Without Endothelial Keratoplasty (DWEK) in Fuchs' endothelial corneal dystrophy (FECD).

METHODS: Retrospective case series study of consecutive DWEK procedures performed from 2019 to 2021. All enrolled patients had moderate FECD and were symptomatic due to central guttae and edema degrading vision and producing glare. Central 2,5-5 mm descemetorhexis was performed. In 3 patients the procedure was combined with phacoemulsification and hydrophobic intraocular lens implantation. There was no ripasudil (Rho-kinase inhibitor) applied postoperatively. Corneal clearance, best-corrected visual acuity (BCVA) and central corneal thickness (CCT) were evaluated and specular microscopy was performed pre- and postoperatively.

RESULTS: One male and 5 female patients were included in this study with a median follow up of 11 (2-21) months. In all patients but one corneal clearance and visual improvement were recorded, with a mean CCT change of -113 µm from baseline. Improvement in mean BCVA was from 0.3 baseline to 0.6 (Snellen decimal). One patient failed to clear and underwent Descemet membrane endothelial keratoplasty at 10 months.

CONCLUSION: DWEK without ripasudil supplementation is emerging as a successful intervention for selected patients with FECD with excellent safety profile up to 2 years follow-up.

ZDRAVLJENJE MGD Z NOVEJŠO TERAPIJO V OČESNEM KIRURŠKEM CENTRU PFEIFER

NEW APPROACH IN MGD THERAPY IN EYE SURGERY CENTRE PFEIFER

Marija Ana Schwarzbartl Pfeifer¹, Vladimir Pfeifer^{1,2}

¹Očesni Kirurški Center Pfeifer, Ljubljana, Slovenija,

²Očesna Klinika, Ljubljana, Slovenija

NAMEN: Disfunkcija meibomovih žlez (MGD) prizadane okoli 90 % pacientov s suhim očesom in je v veliki večini ozdravljiva. Namen tega prispevka je opisati manj poznane, redko uporabljene in nove tehnike pri zdravljanje MGD.

METODE: Sondiranje meibomvih žlez je operativni postopek pri katerem meibomove žleze fizično prečistimo. IPL (intense Pulsed Light) terapija omogoča, da se Meibomove žleze vrnejo v normalno delovanje. V več nevroloških študijah so dokazali, da emisija IPL žarkov ustvarjanja mikro gradient temperature med notranjo in zunanjo plastjo mielinske ovojnice. Ta gradient temperature sproži sproščanje neurotransmiterjev. Anatomsko je parasimpatični živec z nekaterimi njenimi vejami povezan z meibomsko žlezo. Sproščeni neurotransmiterji bodo zato lahko komunicirali z meibomovo žlezo in tako spodbujali izločanje in krčenje žleze. BlephEx je nova metoda. S pomočjo BlephEx očistimo istopišča Meibomovih žlez in trepalnice nesnag, ki so se z leti nabrale izraziteje še zaradi MGD.

REZULTATI: Sondiranje Meibomovih žlez je dolgotajen postopek, daje pa izredno dobre rezultate, ki trajajo preko 1 leta. IPL terapija je enostaven postopek, ki doprinese k bistvenemu zmanjšanju težav pacientov. BlephEx je izredno učinkovita terapija, enostavna in olajša pacientom težave takoj, učinek pa traja okoli 3 do 6 mesecev.

ZAKLJUČEK: MGD je v veliki meri možno uspešno zdraviti. Na razpolago je veliko različnih terapij, ki jih je potrebno glede na klinično sliko pravilno izbrati

PURPOSE: Meibomian gland dysfunction (MGD) affects nearly 90% of all those with Dry Eye and it is treatable. The purpose of this presentation is to describe lesser known, rarely used and new techniques in the treatment of MGD.

METHODS: Meibomian Gland Probing is an operative procedure in which the meibomian glands are physically cleaned Intense Pulsed Light (IPL) treatment makes the glands return to normal operation. The neurotransmitters released will then be able to interact with the Meibomian gland. BlephEx is a new method. With BlephEx, we clean the opening of Meibom's glands, lashes of dirt that has accumulated more over the years due to MGD.

RESULTS: Meibomian glands Probing is a time-consuming but gives extremely good results that last over 1 year. IPL therapy is a simple procedure that contributes to a significant reduction in the problems of patients. BlephEx is an extremely effective therapy, simple and relieves patients of problems immediately, and the effect lasts for about 3 to 6 months.

CONCLUSION: MGD can be largely successfully treated. There are many different therapies available, which need to be chosen correctly according to the clinical picture.

OPERACIJA KATARAKTE PRI PACIENTIH S FUCHSOVO ENDOTELNO DISTROFIJO

CATARACT SURGERY IN PATIENTS WITH FUCHS ENDOTHELIAL CORNEAL DYSTROPHY

Ana Gornik¹, Špela Štunf Pukl¹

¹Očesna klinika, Univerzitetni klinični center Ljubljana, Ljubljana, Slovenija

NAMEN: Pregled izhodov operacije katarakte pri bolnikih s Fuchsovo endotelno distrofijo.

METODE: Retrospektiven pregled skupine bolnikov s Fuchsovo endotelno distrofijo, ki so bili obravnavani v ambulanti za refraktivno kirurgijo Očesne klinike Ljubljana in pri katerih je bila v obdobju 1.1.2020 do 15.3.2021 izvedena operacija katarakte. Spremljali smo predoperativno in pooperativno vidno ostrino, topografijo in tomografijo roženice, OCT roženice, spekularno mikroskopijo.

REZULTATI V raziskavo je bilo zajetih 10 oči 10 bolnikov z različnimi stadiji endotelne Fuchsove distrofije oz. po endotelni presaditvi zaradi Fuchsove endotelne distrofije, pri katerih smo opravili operacijo katarakte. Pri dveh izmed pacientih je bila izvedena kombinacija endotelne presaditve z operacijo katarakte, en pacient je imel operacijo katarakte po predhodno opravljeni endotelni keratoplastiki, ostalih sedem pacientov z endotelno distrofijo je imelo operacijo sive mreže ob Fuchsovi distrofiji. Po operaciji sive mreže smo pri 4 pacientih opazili izboljšanje vidne ostrine, pri 3 pacientih se je le ta poslabšala, pri 3 pacientih nismo beležili sprememb v vidni ostrini.

ZAKLJUČEK: Operacija katarakte pri okvarah roženice zaradi Fuchsove endotelne distrofije predstavlja izziv zaradi težje opredelitve vloge katarakte pri poslabšanju vida, širše predoperativne priprave, zahtevnosti posega in možnih pooperativnih zapletov. Za operacijo katarakte se odločimo relativno zgodaj, optimalno jo načrtujemo pred endotelno transplantacijo, pri čemer spremembe roženice zaradi Fuchsove endotelne distrofije lahko vplivajo na izračun IOL. Pri bolnikih z napredovalo endotelno distrofijo, edemom in makulami roženice je indiciran kombiniran poseg, v nekaterih primerih celo penetrantna keratoplastika.

PURPOSE: Review of of cataract surgery outcome in patients with Fuchs endothelial dystrophy.

METHODS: Retrospective analysis of patients with Fuchs endothelial dystrophy who underwent cataract surgery between 1.1.2020 and 15.3.2021. The workup consisted of pre- and post-operative visual acuity, corneal topography and tomography, optical coherent tomography and endothelial count.

RESULTS: 10 eyes of 10 patients with Fuchs endothelial dystrophy underwent cataract surgery in given time interval. All patients underwent cataract surgery, of them seven patients with Fuchs dystrophy, one patient after endothelial keratoplasty. In total two patients underwent a combined procedure of endothelial keratoplasty with cataract surgery.

CONCLUSION: Cataract surgery in patients with Fuchs endothelial keratoplasty is complex, thorough preoperative planning is warranted. Surgery early into the disease is recommended, ideally before planned keratoplasty. In patients with advanced disease a combination of cataract surgery with corneal transplant may be needed.

PRESADITEV DESCEMETOVE MEMBRANE IN ENDOTELA: DO 3-LETNO PREŽIVETJE PRESADKOV IN KLINIČNI REZULTATI

DESCEMET MEMBRANE ENDOTHELIAL KERATOPLASTY: UP TO 3-YEARS OF GRAFT SURVIVAL AND CLINICAL OUTCOMES

Zala Lužnik¹, Luka Lapajne, Katja Matovič, Petra Schollmayer
¹*Očesna Klinika, Ukc Ljubljana, Ljubljana, Slovenija*

NAMEN: Oceniti klinični izid in preživetje presadkov po primarni presaditvi Descemetove membrane in endotela (DMEK).

METODE: Retrospektivna študija zaporednih primerov. Po izključitvi prvih primerov zaradi učne krivulje (3 operacije) smo pregledali medicinsko dokumentacijo 35 primerov primarnih DMEK-ov, ki so bili oskrbljeni s strani istega operaterja (P.S.) od julija 2015 do marca 2020. Vključeni so bili bolniki z ≥ 1 letom spremljanja. Glavne parametre izida (preživetje presadka, korigirano vidno ostrino, gostoto endotelnih celic) smo primerjali 6 mesecev, 1 in 3 leta po operaciji in dokumentirali pooperativne zaplete.

REZULTATI: 6 mesecev, 1 in 3 leta po DMEK-u je bila najboljša korigirana vidna ostrina 0.7 ± 0.3 , 0.8 ± 0.3 in 0.9 ± 0.1 vključujoč paciente z makularno patologijo; gostota endotelnih celic darovalca se je po operaciji zmanjšala za $35 \pm 22\%$, $36 \pm 18\%$ in za $49 \pm 30\%$. Primarne odpovedi presadka nismo zabeležili. V obdobju treh let je do sekundarne odpovedi presadka prišlo pri 2/35 primerov, narejen je bil ponoven DMEK. Verjetnost preživetja presadka je bila 96.7% (95% interval zaupanja [IZ], 78.6 – 99.6) in 91.6% (95% IZ, 69.4 - 97.9) pri 1 in 3 letih po operaciji.

ZAKLJUČEK: V prvih 3 letih po operaciji je bil v večini primarnih DMEK-ov (razen v 2 primerih) dosežen odličen in stabilen klinični rezultat z nizko stopnjo pooperativnih zapletov in odpovedi presadka.

PURPOSE: To evaluate graft survival and clinical outcomes of primary Descemet membrane endothelial keratoplasty (DMEK).

METHODS: Retrospective case series study. After excluding the very first eyes that constitute the technique learning curve (3 surgeries), the following medical records of 35 consecutive primary DMEK procedures performed by 1 surgeon (P.S.) from July 2015 to March 2020 were reviewed. Patients with ≥ 1 years of follow-up were included. Main outcome parameters (survival, best-corrected visual acuity [BCVA], central endothelial cell density [ECD]) were evaluated up to 3 years postoperatively, and postoperative complications were documented.

RESULTS: At 6 months, 1 and 3 years after DMEK, BCVA including patients with macular pathology was 0.7 ± 0.3 , 0.8 ± 0.3 and 0.9 ± 0.1 , respectively. Preoperative donor ECD decreased by $35 \pm 22\%$ at 6 months, $36 \pm 18\%$ at 1 year and $49 \pm 30\%$ at 3 years postoperatively. Within 3 years, 2/35 eyes developed secondary graft failure and required a re-DMEK, no primary graft failures occurred. Graft survival rates were 96.7 % (95% confidence interval [CI], 78.6 – 99.6) and 91.6 % (95% CI, 69.4 - 97.9) at 1 and 3 years postoperatively.

CONCLUSION: All except two eyes with primary DMEK showed excellent and stable clinical outcomes with low postoperative complication rates and promising graft longevity over the first 3-years after surgery.

CISTOIDNI MAKULARNI EDEM PO TRANSPLANTACIJI ENDOTELA ROŽENICE Z DESCOMETOVO MEMBRANO (DMEK)

CYSTOID MACULAR OEDEMA AFTER DESCOMET'S MEMBRANE ENDOTHELIAL KERATOPLASTY (DMEK)

Azra Herceg¹, Vladimir Pfeifer¹, Špela Štunf Pukl¹

¹Očesna Klinika, UKC Ljubljana, Ljubljana, Slovenija

NAMEN: Poročilo o incidenci cistoidnega edema makule (CME) po transplantaciji endotela roženice z Descemetovo membrano (DMEK) in ugotavljanje dejavnikov tveganja, preprečevanja in priporočila za zdravljenje.

METODE: Retrospektivna študija na Očesni kliniki Ljubljana, UKC, v letih 2015 - 2020. Izmed bolnikov, operiranih v tem obdobju pri dveh različnih operaterjih, pri katerih smo opravili DMEK, smo s pomočjo ključnih besed poiskali tiste, pri katerih se je v zgodnjem pooperativnem obdobju pojavil cistoidni makularni edem.

REZULTATI: V opazovanem obdobju smo opravili 161 DMEK posegov, od teh je imelo 22 bolnikov CME v zgodnjem pooperativnem obdobju, vendar smo 4 iz vzorca izključili zaradi predhodne patologije makule na operiranem očesu. Vzorec 18 pacientov smo analizirali glede na znane dejavnike tveganja, dodatno pa smo vključili še predoperativne diagnoze, lastnosti presadka in trajanje operacije. Izračunana incidenca CME po DMEK je 11,1%.

ZAKLJUČEK: Rezultati retrospektivne študije so skladni z objavljeno literaturo. Incidenca CME po DMEK je v primerjavi z incidenco CME po operaciji katarakte visoka, dejavniki tveganja pa niso popolnoma raziskani. Skupna vsem hipotezam je aktivacija vnetne kaskade. Ker rezultati naše raziskave in objavljene literature kažejo na to, da je ob zgodnjem odkritju in ustrezni terapiji prognoza za vid dobra, predlagamo v pooperativno spremljanje bolnikov vključiti OCT makule.

PURPOSE: To report on the incidence of cystoid macular oedema (CME) after Descemet's membrane endothelial keratoplasty (DMEK) and associated risk factors, prevention and therapy.

METHODS: Retrospective study performed in Ljubljana Eye Hospital, University Medical Centre Ljubljana during 2015-2016. We've performed a search of patients in our database who have developed CME during early postoperative period after DMEK performed by two different surgeons.

RESULTS: During the observed time period we've performed 161 DMEKs, 22 patients developed CME during early postoperative period, 4 were excluded from our study due to known macular conditions. Sample of 18 patients was analyzed according to known risk factors, while adding graft properties and time of surgery. Our calculated incidence of CME after DMEK is 11,1%

CONCLUSION: The incidence of CME after DMEK in our study is comparable to the published literature. The incidence of CME after DMEK is relatively high comparing to incidence of CME after cataract surgery. The risk factors have not yet been fully investigated, and most studies have attributed the development of CME to the activation of the inflammatory cascade. Considering that CME seems to be a common side effect of DMEK, we suggest including macular OCT into routine post-surgical follow-up. With early detection and appropriate therapy, vision prognosis is good.

NOVOSTI IN TRENDI V OČESNI BANKI OČESNE KLINIKE UKC LJUBLJANA

INNOVATIONS AND NEW TRENDS IN EYE BANKING AT THE EYE HOSPITAL UNIVERSITY MEDICAL CENTER OF LJUBLJANA

Luka Rebolj¹, Zala Lužnik¹, Špela Štunf Pukl¹, Petra Schollmayer¹, Katja Matovič¹, Miha Marzidovšek¹, Ana Gornik¹, Mojca Globočnik Petrovič¹, Vladimir Pfeifer¹
¹*Očesna Klinika, Ljubljana, Slovenija*

NAMEN: Analiza delovanja Očesne banke po implementaciji novih tehnologij in postopkov v proces vrednotenja donorskega roženičnega tkiva.

METODE: Retrospektivni pregled parametrov za oceno primernosti donorskega roženičnega tkiva za presaditev po uvedbi novega protokola za pregledovanje roženic s široko-polnim spekularnim mikroskopom CellChek D+ (Konan Medical, Irvine, CA) v obdobju od januarja do decembra 2020 v Očesni banki Očesne klinike UKC Ljubljana. Pri oceni primernosti roženic za presaditev smo upoštevali kriterije standardnih operativnih postopkov Očesne banke. Analizirali smo vpliv epidemioloških dejavnikov na kvaliteto tkiva in uporabo za presaditev.

REZULTATI: Odvzeli smo 92 roženic, 72 smo jih uporabili za transplantacije, od tega 34 za penetrantno, 33 za endotelno ter 5 za anteriorno lamelarno keratoplastiko. Starost darovalcev je bila med 21 in 85 let ($60,9 \pm 17,6$; mediana 66 let) in je vplivala na kvaliteto tkiva glede na endotelne morfološke parametre ($p < 0,01$). Spol in vzrok smrti nista vplivala na kvaliteto tkiva. Druga najpogostejša najdba, ki vpliva na zavrnitev tkiva za elektivni poseg, je arkus senilis. Zaradi pandemije COVID 19 smo uvedli testiranje donorjev s PCR preiskavo na SARS-CoV-2 iz nazofaringealnega brisa.

ZAKLJUČEK: Odstotek roženic primernih za transplantacijo je visok (78%). Nova oprema in diagnostični testi omogočajo natančejši pregled in varno presaditev roženičnega tkiva tudi v času epidemije.

PURPOSE: To analyse the effect of new technology implementation of donor corneal tissue evaluation in eye banking.

METHODS: Retrospective review of donor corneal tissue evaluation parameters following implementation of a new corneal examination protocol using the CellChek D+ wide-field specular microscope (Konan Medical, Irvine, CA) from January to December 2020 at the Eye Bank, Eye Hospital University Medical Center Ljubljana. All donor tissues suitable for transplantation met the criteria of the Eye Bank standard operating procedures. The effect of epidemiological factors on tissue quality for transplantation was analysed.

RESULTS: 92 corneas were procured, 72 were used for transplantation purposes, 34 for penetrating, 33 for endothelial and 5 for anterior lamellar keratoplasty. Donor age was between 21 and 85 years (60.9 ± 17.6 ; median 66 years) and significantly correlated with endothelial tissue quality ($p < 0.01$). Gender and cause of death did not affect tissue quality. The second most common finding influencing tissue quality for elective surgery was arcus senilis. Due to the COVID 19 pandemic, donor PCR testing for SARS-CoV-2 virus from a nasopharyngeal swab was introduced.

CONCLUSION: The percentage of corneas suitable for transplantation is high (78%). New equipment and diagnostic tests enable a more detailed examination and safe transplantation of corneal tissue even during an epidemic.

REKONSTRUKCIJA OČESNE POVRŠINE PRI POMANJKANJU LIMBALNIH EPITELNIH MATIČNIH CELIC ROŽENICE

OCULAR SURFACE RECONSTRUCTION IN LIMBAL STEM CELL DEFICIENCY

Luka Lapajne¹, Zala Lužnik¹, Petra Schollmayer¹
¹Očesna klinika, UKC Ljubljana, Ljubljana, Slovenija

NAMEN: Prikazati tehnike in rezultate kirurške rekonstrukcije delnega in popolnega enostranskega pomanjkanja limbalnih epitelnih matičnih celic roženice (LEMC).

METODE: V retrospektivno serijo primerov smo vključili 2 bolnika z delnim in 5 bolnikov s popolnim enostranskim pomanjkanjem LEMC. Pri delnem pomanjkanju LEMC smo pri enem bolniku uporabili metodo sekvenčne sektorske veznične epiteliektomije (SSCE, ang. sequential sector conjunctival epitheliectomy), pri drugem pa metodo preusmeritve veznice s pomočjo amnijske membrane (ACER, ang. amnion-assisted conjunctival epithelial redirection). Popolno pomanjkanje LEMC smo zdravili z avtolognim veznično-limbalnim presadkom (CLAU).

REZULTATI: Po SSCE se je roženica delno epitelizirala z roženičnim in delno z vezničnim epitelom, medtem ko se je po ACER roženica epitelizirala samo z roženičnim epitelom. Pri CLAU smo epitelizacijo roženice s presadkov zabeležili 3.-4. pooperativni dan. Roženica se je pri večini bolnikov popolnoma epitelizirala po dveh tednih. V času sledenja (3 – 8 let) je pri 4 bolnikih epitel ostal prozoren in gladek. Pri enem bolniku je leto po operaciji prišlo do perforirane glivične razjede roženice. Na donorskih očeh nismo zabeležili zapletov.

ZAKLJUČEK: Metoda preusmeritve veznice s pomočjo amnijske membrane ACER je bila uspešnejša kot tehnika sekvenčne sektorske veznične epiteliektomije SSCE pri delnem pomanjkanju LEMC. Avtologni veznično-limbalni presadek CLAU je uspešna in varna kirurška terapija popolnega pomanjkanja LEMC.

PURPOSE: To present different techniques and outcome of surgical ocular surface reconstruction in partial and total unilateral limbal stem cell deficiency (LSCD).

METHODS: A retrospective case series that includes 2 patients with partial and 5 patients with total unilateral LSCD. One patient with partial unilateral LSCD underwent sequential sector conjunctival epitheliectomy (SSCE) whereas amnion-assisted conjunctival epithelial redirection (ACER) was performed in the other. In total unilateral LSCD conjunctival limbal autograft (CLAU) was performed.

RESULTS: SSCE resulted in partial recurrence of conjunctivalization of the cornea. ACER, on the other hand, enabled complete corneal epithelization solely by corneal epithelium. In all patients who underwent CLAU, corneal epithelization from the grafts was observed on 3rd and 4th postoperative day. Corneas were completely epithelized after 2 weeks in most patients. During the follow up period (3 – 8 years) corneal epithelium of four patients remained completely smooth and transparent. One patient suffered perforated fungal corneal ulceration one year after CLAU. No postoperative complications were observed in donor eyes.

CONCLUSION: Our small sample indicates superiority of ACER over SSCE for surgical reconstruction of partial unilateral LSCD. For total unilateral LSCD, CLAU remains safe and effective option.

Na povabilo družbe Inspharma / Invited by Inspharma

SODOBNI PRISTOPI K ZDRAVLJENJU VNETJA PRI BOLEZNI SUHEGA OČESA CURRENT APPROACH TO TREATMENT OF INFLAMMATION IN DRY EYE DISEASE

Petra Schollmayer^{1,2}

¹Očesna klinika, Univerzitetni klinični center Ljubljana, Ljubljana, Slovenija,

²Okulistični center Hawlina&Schollmayer, Portorož, Slovenija

NAMEN: Predstaviti sodobne pristope k zdravljenju vnetja pri bolezni suhega očesa (DED, ang. Dry Eye Disease).

METODE: DED je multifaktorska bolezen očesne površine, pri kateri ima vnetje ključno vlogo pri poškodbi očesne površine ter vzdrževanju bolezenskega stanja.

REZULTATI: Protivnetna terapija prekine začaran krog DED. Več raziskav z dokaznim nivojem 1 je pokazalo, da protivnetna terapija izboljša simptome in znake DED. S protivnetnim zdravljenjem začnemo, če začetni ukrepi (vzgoja bolnika, prilagoditev dejavnikov okolja, umetne solze, nega vek) ne zadostujejo. Protivnetna zdravila za DED so topični kortikosteroidi, ciklosporin, azitromicin ter sistemski derivati tetraciklinov. Kortikosteroidi zavirajo delovanje fosfolipaze A2 v kaskadi arahidonske kisline, ki je predhodnik številnih mediatorjev vnetja. Vežejo se na glukokortikoidni receptor in zavirajo nastanek provnetnih molekul, pospešujejo nastanek protivnetnih molekul ter stimulirajo apoptozo limfocitov. Poleg tega kortikosteroidi zavirajo vazodilatacijo, propustnost žil ter migracijo levkocitov.

So učinkoviti, delujejo hitro, njihova uporaba pa je omejena s stranskimi učinki.

ZAKLJUČEK: Hidrokortizon je kratkodelujoč kortikosteroid z omejenim prehajanjem v oko, zaradi česar ima manj stranskih učinkov. Očesne kapljice 0,335 % hidrokortizona so zato učinkovite in varne za zdravljenje bolezni suhega očesa.

PURPOSE: To present current approach to treatment of inflammation in dry eye disease (DED)

METHODS: DED is a multifactorial disorder of the ocular surface. Inflammation plays a key role in vicious circle of DED, damages the ocular surface and perpetuates the disease.

RESULTS: Anti-inflammatory treatment breaks the vicious circle of DED. Several Level 1 studies have shown that anti-inflammatory treatment improves signs and symptoms in DED. It is indicated as a second treatment step if the initial measures (education, modification of environment, artificial tears and lid hygiene) are insufficient. Anti-inflammatories include topical corticosteroids, cyclosporine, azythromycin and systemic tetracycline derivates. Corticosteroids inhibit phospholipase A2 in the inflammatory cascade, and therefore prevent the conversion of phospholipids to arachidonic acid, the precursor of many pro-inflammatory mediators. They bind to glucocorticoid receptors and inhibit the expression of proinflammatory molecules and promote the expression of anti-inflammatory molecules and stimulate lymphocyte apoptosis. They also inhibit vasodilation, vascular permeability and migration of leukocytes. Corticosteroids are efficient, act quickly, but their use is limited by side effects.

CONCLUSIONS: Hydrocortisone is a short-acting corticosteroid with limited penetrance in the intraocular tissues, which minimizes the intraocular adverse effects. Hydrocortisone 0,335 % is an effective anti-inflammatory in DED with excellent safety profile.

Na povabilo družbe PharmaSwiss / Invited by Pharmaswiss

DESODROP – "OZONSKA" TERAPIJA ZA OČESNO POVRŠINO

DESODROP - "OZONE" THERAPY FOR OCULAR SURFACE

Katja Matovič

'Očesna klinika, UKC Ljubljana, Ljubljana, Slovenija

Desodrop je nova raztopina za topično očesno uporabo, ki vsebuje ozonizirano rastlinsko olje, liposome in hipromelozo.

Ozonoidi predstavljajo stabilizirano obliko ozona in so znani po svojem antimikrobnem delovanju. Uporabljajo se kot antiseptiki prav zaradi antibakterijskega, antimikotičnega in protivirusnega učinka.

Poleg tega spodbujajo celjenje epitela in tvorbo kolagena preko sproščanja rastnih faktorjev PDGF in TGF- ter povečanja oksigenacije tkiva. Hipromeloza in liposomi pa dodatno vlažijo očesno površino.

Desodrop je indiciran pri nestabilnem solznem filmu, pred in po očesnih operacijah ali intravitrealni terapiji, po uporabi kontaktnih leč, po poškodbah ali pri okužbah očesne površine.

Desodrop is a new ophthalmic solution for the ocular surface, based on ozonized vegetable oil in liposomes and hypromellose.

Ozone or ozonoids, which represent its stabilized form, have a known antimicrobial, including antibacterial, antifungal, and antiviral activity, and are used as antiseptics. Ozonized oils as well promote wound healing, regulating re-epithelization and collagen synthesis, by promoting growth factor PDGF and TGF- release, and by improving tissue oxigenation. Hypromellose and liposomes have an additional lubricating effect.

Desodrop is indicated for lubrication in cases of tear film instability, protection before and after ocular surgery or intravitreal therapy, after using contact lenses, and in case of an ocular trauma or infection.

Na povabilo družbe Biokorp / Invited by Biokorp

UV AND BLUE LIGHT – A NEW APPROACH IN OCULAR PROTECTION

Ciro Caruso

PURPOSE: The aim of this study has been to evaluate the protective effect of a topical antioxidant formulation containing riboflavin, d- α -tocopheryl polyethylene glycol (Vitamin E TPGS), and amino acids against UV induced damage in in-vivo rabbit lens, cornea and retina (DROP defence®, SERVImed industrial/Biokorp).

METHODS: Twenty male albino rabbits were divided into four groups of five animals each. Control group did not receive any UV irradiation. The first group (IG) was irradiated with a UV lamp for 30 min; the second (IG30) and the third (IG60) groups received UV irradiation for 30 and 60 min, respectively, and were topically treated with 1 drop (approximately 50 μ l) of DROP defence®, every 15 min, starting 1 h before irradiation, until the end of the UV exposure.

RESULTS: In the lens, a significant decrease of α -tocopheryl and total antioxidant capacity (TAC) was recorded in IG-animals as compared to control group, whereas malondialdehyde (MDA) levels were significantly higher in the UV-irradiated eyes than control. In the G30 groups the α -tocopheryl, MDA and TAC levels did not significantly differ from control, whereas in the G60 group these three markers showed significantly different values than control.

The cornea of the IG group showed irregular thickening, detachment of residual fragments of the Descemet membrane, stromal fluid swelling with consequent collagen fiber disorganization, disruption, and inflammation. The cornea of the G30 group showed edema, mild thickening of the Descemet membrane without fibrillar collagen disruption, focal discoloration or inflammation. In the G60 group, the cornea showed a more severe thickening, a more abundant fluid accumulation underneath the Descemet membrane with focal detachment, and no signs of severe tissue alterations, as recorded in the IG group.

The retina of IG group showed extensive destruction of the retinal pigment epithelium (RPE), cones', and rods' layer. The retina of G30 group showed lesser destruction of both RPE and cones' and rods' layer. In the G60 group, retina showed an irregular thickening of the RPE, with massive edema of the inner and outer layer, along with a significant reduction of the photoreceptor number.

CONCLUSION: Our results demonstrate that a topical application of eye drops containing riboflavin, d- α -tocopheryl polyethylene glycol (TPGS vitamin E), proline, glycine, lysine, and leucine counteracts UV damages in rabbits' exposed lens, cornea, and retina. This demonstrates how DROP defence can be used as an effective anti UV and anti blue light solution.

GLAVKOM

GLAUCOMA

Moderatorji / Moderators:

BARBARA CVENKEL, TOMAŽ GRAČNER, MAKEDONKA ATANASOVSKA VELKOVSKA

OCT ANGIOGRAPHY FOR GLAUCOMA PROGRESSION

Gabor Hollo

Prima Medica Healthy Center, Budapest, Hungary

PURPOSE: To review the data published on the capability of optical coherence tomography angiography (OCTA) of the peripapillary and macular retina for the detection and measurement of glaucomatous progression.

METHODS: Review of the relevant peer-reviewed international literature.

RESULTS: Published reports show that OCTA vessel density (VD) determined in the peripapillary retinal nerve fiber layer (RNFL) and superficial macular area is able to detect significant glaucomatous progression in both relatively early and very advanced open-angle glaucoma. However, in a prospective open-angle glaucoma cohort long-term variability of the spatially corresponding peripapillary VD and RNFL thickness values was considerably different. The variability of peripapillary VD may exceeded that of the RNFL thickness. Following software-based neutralization of the signals arriving from the larger retinal vessels the resulting VD shows improved progression detection in a subset of the study eyes. It is suggested that between-visit intraocular pressure variability and development of posterior subcapsular cataract have significant effects on peripapillary VD, while breath holding and cigarette smoking prior to image acquisition in chronic smokers do not influence the measured peripapillary VD values.

CONCLUSION: In the current stage OCTA of the peripapillary retina is close to be ready to measure glaucomatous progression in routine clinical practice.

DOLOČANJE PROGRESIJE GLAVKOMA S STANDARDNO AVTOMATSKO PERIMETRIJO, ELEKTRORETINOGRAFIJO IN OPTIČNO KOHERENTNO TOMOGRAFIJO

MONITORING FOR GLAUCOMA PROGRESSION WITH STANDARD AUTOMATED PERIMETRY, ELECTRORETINOGRAPHY AND OPTICAL COHERENCE TOMOGRAPHY

Barbara Cvenkel¹, Darko Perovšek¹, Maja Šuštar¹

¹Očesna Klinika, UKC Ljubljana, Ljubljana, Slovenija

NAMEN: Določitev in primerjava vloge slikovne elektroretinografije (PERG) in fotopičnega negativnega odgovora (PhNR) s standardnimi kliničnimi testi (standardna avtomatska perimetrija (SAP) in klinična ocena papile) in strukturnimi meritvami z OCT-jem pri spremljanju glavkoma.

METODE: V prospektivno raziskavo smo vključili 32 preiskovancev (32 oči) z očesno hipertenzijo, sumom na glavkom ali z zgodnjim glavkomom, ki smo jih spremljali s kliničnim pregledom, SAP, PERG, PhNR in OCT najmanj 4 leta. Progresijo glavkoma smo opredelili klinično kot dokumentirano spremembo na papili in/ali progresijo v vidnem polju (EyeSuite™ trend analiza). V analizo smo vključili pri posameznem preiskovancu le eno oko.

REZULTATI: Pri 13 očeh (40,6%) smo s spremljanjem ugotovili progresijo, 19 oči je bilo stabilnih. V skupini s progresijo smo ugotovili statistično značilno poslabšanje za vse parametre razen za PhNR, v skupini brez progresije smo ugotovili značilno poslabšanje le za OCT parametre ob zadnjem obisku. Hitrost spreminjanja (trend) v opazovanem obdobju je bila največja za OCT parametre. Pri prvem obisku sta le debelini slojev GCC in pRNFL statistično značilno razločevali med očmi s in brez progresije, s površino pod ROC krivuljo 0,72 in 0,71.

ZAKLJUČEK: PERG in PhNR sta manj primerna za spremljanje in ugotavljanje progresije glavkoma v klinični praksi.

PURPOSE: To investigate the value of pattern electroretinography (PERG) and photopic negative response (PhNR) in monitoring glaucoma compared to standard clinical tests (standard automatic perimetry (SAP) and clinical optic disc assessment) and structural measurements using spectral-domain OCT.

METHODS: Prospective study included 32 subjects (32 eyes) with ocular hypertension, suspected or early glaucoma monitored for progression with clinical examination, SAP, PERG, PhNR, and OCT for at least 4 years. Progression was defined clinically by the documented change of the optic disc and/or significant visual field progression (EyeSuite™ trend analysis). One eye per patient was included in the analysis.

RESULTS: During the follow-up 13 eyes (40,6%) showed progression, whereas 19 remained stable. In the progressing group, all parameters showed significant worsening over time, except for the PhNR, whereas in the stable group only the OCT parameters showed significant decrease at the last visit. The trend of changes over time using linear regression were steepest for the OCT parameters. At baseline, only the GCC and pRNFL thicknesses significantly discriminated between the stable and progressing eyes with the area under the ROC of 0.72 and 0.71, respectively.

CONCLUSION: PERG and PhNR have limited usefulness in monitoring glaucoma progression in clinical practice.

VPLIV KRATKOTRAJNE TOPIČNE STEROIDNE TERAPIJE NA UČINKOVITOST SELEKTIVNE LASERSKE TRABEKULOPLASTIKE

IMPACT OF SHORT-TERM TOPICAL STEROID THERAPY ON SELECTIVE LASER TRABECULOPLASTY EFFICACY

Tomaž Gračner^{1,2}

¹*Oddelek za očesne bolezni, UKC Maribor, Maribor, Slovenija,*

²*Katedra za oftalmologijo, Medicinska fakulteta Univerze v Mariboru, Maribor, Slovenija*

NAMEN: Ugotoviti vpliv kratkotrajne topične steroidne terapije na učinkovitost selektivne laserske trabekuloplastike (SLT) pri primarnem glavkomu odprtega zakotja (POAG).

METODE: 25 oči 25 bolnikov, ki so dajali topično 0.1% deksametazon štirikrat dnevno 7 dni po SLT, je tvorilo Steroid-SLT skupino. 24 oči 24 bolnikov, ki niso dajali topične steroidne ali nesteroidne proti-vnetne terapije po SLT, je tvorilo Ne-steroid-SLT skupino. Uspeh je bil določen z znižanjem očesnega pritiska (IOP), ki je bilo večje kot 20% glede na IOP pred zdravljenjem.

REZULTATI: Za skupino Steroid-SLT je bil povprečen čas opazovanja 21.24 mesecev (SD 7.0), za skupino Ne-steroid-SLT pa 20.25 mesecev (SD 7.6) ($p = 0.990$). Med povprečnima IOP pred zdravljenjem obeh skupin ni bilo statistično značilne razlike (22.20 mmHg (SD 2.5) vs. 22.33 mmHg (SD 2.6) ($p = 0.856$), prav tako pa tudi ne med povprečnimi znižanji IOP po zdravljenju v celotnem času opazovanja. Glede na Kaplan-Meierjevo analizo preživetja je bila 24-mesečna uspešnost v skupini Steroid-SLT 84% in v skupini Ne-steroid-SLT 79.2%, vendar pa je bila razlika med skupinama statistično neznčilna ($p = 0.675$).

ZAKLJUČEK: Kratkotrajna topična steroidna terapija ni imela vpliva na učinkovitost SLT pri POAG.

PURPOSE: To evaluate whether short-term use of topical steroid therapy affected the efficacy of selective laser trabeculoplasty (SLT) for primary open-glaucoma (POAG).

METHODS: 25 eyes of 25 patients, who used a drop of 0.1% dexamethasone four times a day for 7 days as post-laser therapy, formed the Steroid SLT group and 24 eyes of 24 patients where no topical steroids or nonsteroidal anti-inflammatory agents as post-laser therapy were used, formed the No-steroid SLT group. Success was defined as an intraocular pressure (IOP) lowering exceeding 20% of pretreatment IOP.

RESULTS: The mean follow-up time was 21.24 months (SD 7.0) for the Steroid SLT group and 20.25 months (SD 7.6) for the No-steroid SLT group ($p = 0.990$). No significant difference was found between the two groups for mean pretreatment IOP (22.20 mmHg (SD 2.5) vs. 22.33 mmHg (SD 2.6) ($p = 0.856$) and mean IOP reductions during whole follow-up period. According to the Kaplan-Meier survival analysis, the 24-month success rate was 84% in the Steroid SLT group and 79.2% in the No-steroid SLT group, with no differences between the groups ($p = 0.675$).

CONCLUSION: Short-term use of topical steroid therapy had no impact on the efficacy of SLT for POAG.

POVEZAVA GENETSKIH POLIMORFIZMOV V OKSIDATIVNEM STRESU IN VNETHNIH POTEH S TVEGANJEM ZA GLAVKOM IN FENOTIPOM ASSOCIATION OF GENETIC POLYMORPHISMS IN OXIDATIVE STRESS AND INFLAMMATION PATHWAYS WITH GLAUCOMA RISK AND PHENOTYPE

Makedonka Atanasovska Velkovska¹, Katja Goričar², Tanja Blagus², Vita Dolžan^{2,3}, Barbara Cvenkel^{1,3}

¹Očesna Klinika, UKC Ljubljana, Ljubljana, Slovenija,

²Laboratorij za farmakogenetiko, Inštitut za biokemijo in molekularno genetiko, Medicinska fakulteta, Univerza v Ljubljani, Ljubljana, Slovenija,

³Medicinska fakulteta, Univerza v Ljubljani, Ljubljana, Slovenija

NAMEN: Vnetje in oksidativni stres sta pomembna dejavnika v patogenezi POAG. Naš cilj je bil oceniti povezavo med izbranimi SNP pri vnetnih in oksidativnih stresnih poteh s tveganjem za glavkom, kliničnimi značilnostmi in fenotipom glavkoma.

METODE: Vključenih je bilo skupno 307 bolnikov s POAG/OHT in kontrolna skupina 339 zdravih slovenskih krvodajalcev. Genotipizacija je bila narejena za: SOD2 rs4880, CAT rs1001179, GPX1 rs1050450, GSTP1 rs1695, GSTP1 rs1138272, GSTM1 delecija gena in GSTT1 genski izbris, IL1B rs1143623, IL1B rs16944, IL6 rs18007006 in TNF rs1800700.

REZULTATI: Nosilci delecije gena GSTM1 so imeli manjše tveganje za razvoj POAG ali OHT. Nosilci polimorfizma IL1B rs16944 so imeli manjše tveganje za razvoj POAG v dominantnem in aditivnem genetskem modelu. IL6 rs1800795 je bil povezan z manjšim tveganjem za razvoj POAG v dominantnem genetskem modelu. Nosilci vsaj enega polimorfnege alela GPX1 so imeli nižji IOP in povečano C/D razmerje. Nosilci vsaj enega polimorfnege alela TNF rs1800629 so imeli večjo CCT.

ZAKLJUČEK: Rezultati naše študije kažejo na nekatere povezave med genetsko variabilnostjo v vnetnih in oksidativnih poteh ter tveganjem za razvoj POAG. Ugotovili smo tudi določene povezave med istimi polimorfizmi in glavkomskim fenotipom.

PURPOSE: Neuroinflammation and oxidative stress are recognized as important contributors to POAG pathogenesis. Our aim was to evaluate the association between selected SNPs in inflammation and oxidative stress pathways with the risk of glaucoma, clinical characteristics and glaucoma phenotype.

METHODS: In total of 307 patients with POAG/OHT and a control group of 339 healthy Slovenian blood donors were included for POAG risk evaluation. Genotyping was performed for: SOD2 rs4880, CAT rs1001179, GPX1 rs1050450, GSTP1 rs1695, GSTP1 rs1138272, GSTM1 gene deletion and GSTT1 gene deletion, IL1B rs1143623, IL1B rs16944, IL6 rs1800795 and TNF rs1800629.

RESULTS: The carriers of GSTM1 gene deletion had lower odds for developing POAG or OHT. The carriers of IL1B rs16944 polymorphism had lower odds for developing POAG in dominant and additive genetic model. IL6 rs1800795 was associated with lower odds for developing POAG in a dominant genetic model. The carriers of at least one polymorphic GPX1 allele had lower IOP and slightly increased C/D ratio and the carriers of at least one polymorphic TNF rs1800629 allele had thicker CCT.

CONCLUSION: The results suggest some links between genetic variability in the investigated pathways and POAG. We also obtained some associations between these polymorphisms with glaucoma phenotype.

PRIMERJAVA SELEKTIVNE LASERSKE TRABEKULOPLASTIKE IN LATANOPROSTA PRI ZDRAVLJENJU OČESNE HIPERTENZIJE IN PRIMARNEGA GLAVKOMA Z ODPRTIM ZAKOTJEM

COMPARISON OF SELECTIVE LASER TRABECULOPLASTY AND LATANOPROST DROPS AS FIRST-LINE TREATMENT FOR OCULAR HYPERTENSION AND PRIMARY OPEN ANGLE GLAUCOMA

Tjaša Steblovnik¹, Makedonka Atanasovska Velkovska¹, Barbara Cvenkel^{1,2}

¹*Očesna Klinika, Ljubljana, Slovenija,*

²*Medicinska fakulteta, Univerza v Ljubljani, Ljubljana, Slovenija*

NAMEN: Selektivna laserska trabekuloplastika (SLT) je varna alternativa kapljicam in se redko uporablja kot prvo zdravljenje. Primerjali smo zdravljenje z SLT in latanoprostom in njuno učinkovitost pri zmanjšanju očesnega tlaka (IOP).

METODE: V študijo je bilo vključenih 48 bolnikov, zdravljenih z SLT - skupina 1 (23 moških, mediana starosti 64 let) in 48 bolnikov, zdravljenih z latanoprostom - skupina 2 (25 moških, mediana starosti 66 let). Meritve IOP smo opravili 1,5 in 3 mesece po začetku zdravljenja.

REZULTATI: Skupini sta bili primerljivi po starosti in spolu. Izhodiščna vrednost IOP je bila 24,0 mmHg v skupini 1 in 23,5 mmHg v skupini 2, po 1,5 mesecih 18,0 in 17,0 mmHg po 3 mesecih pa 18,0 in 16,0 mmHg. Po treh mesecih je bil odstotek znižanja IOP 25% (95%CI 20,2-26,8) v skupini 1 in 27,9% (95%CI 26,1-33,0) v skupini 2. Razlika je bila statistično značilna ($p = 0,02$, Mann Whitney test). Zadovoljivo znižanje IOP (30%) je bilo pogosteje pri bolnikih zdravljenih z latanoprostom (46% oči) kot pri bolnikih zdravljenih z SLT (31% oči). ($p = 0,104$, Chi-Square test).

ZAKLJUČEK: Zmanjšanje IOP je bilo večje pri bolnikih zdravljenih z latanoprostom. Odstotek bolnikov, pri katerih je bilo doseženo zadovoljivo znižanje IOP se v obeh skupinah ni statistično pomembno razlikoval.

PURPOSE: Selective laser trabeculoplasty (SLT) is a safe alternative to drops and is rarely used as first-line treatment. We compared treatment with SLT and latanoprost in terms of their intraocular pressure (IOP)-lowering effect.

METHODS: Study included 48 patients treated with SLT – group1 (23 male, median age 64) and 48 patients treated with latanoprost – group2 (25 male, median age 66). IOP was measured 1,5 and 3 months after beginning of treatment in both groups.

RESULTS: Groups were comparable in age and gender. The median baseline IOP was 24,0 mmHg in group1 and 23,5 mmHg in group2, dropped to 18,0 and 17,0mmHg at 1,5 months and 18,0 and 16,0 mmHg at 3 months, respectively. After three months, the median percentage of IOP lowering was 25% (95%CI 20,2-26,8) in group1 and 27,9% (95%CI 26,1-33,0) in group2. The difference was statistically significant ($p=0,02$, Mann Whitney test). IOP lowering of 30% was achieved more often with latanoprost (46% of eyes) than SLT (31% of eyes). ($p=0,104$, Chi-Square test).

CONCLUSION: There was greater IOP reduction in eyes treated with latanoprost over SLT. The percentage of eyes that achieved adequate IOP lowering was not significantly different with both treatments.

PRIMER BOLNIKA Z GOSTIMI DEPOZI PIGMENTA NA ZADNJI LEČNI OVOJNICI

A CASE OF DENSE PIGMENT DEPOSITION OF THE POSTERIOR LENS CAPSULE

Igor Šivec Trampuž¹

¹*Morela d.o.o., Ljubljana, Slovenija*

NAMEN: Predstaviti redko klinično sliko pigmentnega glavkoma z obojestranskimi gostimi depoziti pigmenta na zadnji lečni ovojnici.

METODE: Predstavitev primera.

REZULTATI: 72 letni moški je bil prvič obravnavan pri nas zaradi postopnega obojestranskega slabšanja vida. Pri pregledu so bili ugotovljeni enostransko povišan očesni pritisk, obojestranski gosti pigmentni depoziti zadnje lečne ovojnice in relativno gosta pigmentacija očesnega zakotja.

ZAKLJUČEK: Pigmentni disperzijski sindrom lahko vodi v sekundarno obliko glavkoma odprtega zakotja. Pigmentni glavkom je značilen za mlajšo populacijo, kratkovidne in moške ter predstavlja približno 1-4% vseh bolnikov z glavkomom. Depoziti pigmenta na zadnji lečni ovojnici so možna, vendar izjemno redka najdba, ki nas lahko usmeri k diagnozi pigmentnega disperzijskega sindroma ali pigmentnega glavkoma. Opisana klinična slika je bila opisana v literaturi le v nekaj primerih.

PURPOSE: To report a rare presentation of pigmentary glaucoma with bilateral dense pigment deposits of the posterior lens capsule.

METHODS: A case report.

RESULTS: A 72-year-old male came for his first appointment due to bilateral worsening of visual acuity. Examination showed unilaterally increased intraocular pressure, dense pigment deposition of the posterior lens capsule and relatively dense pigmentation on gonioscopy.

CONCLUSION: Pigment dispersion syndrome can lead to secondary open angle glaucoma. Pigment glaucoma is primary a disease of young people, myopes and men. It presents about 1-4% of all glaucoma cases. Pigment deposition of the posterior lens capsule is a possible sign of pigment deposition syndrome or pigmentary glaucoma and has only been reported in a handful of cases.

POGOSTOST INDIKATORJEV SUMLJIVEGA IZGLEDA VIDNIH ŽIVCEV ZA GLAVKOM IN POGOSTOST GLAVKOMA V POPULACIJI BOLNIKOV, KI SE SPREMLJAJO V PRESEJALNEM PROGRAMU ZA DIABETIČNO RETINOPATIJO

THE PREVALENCE OF GLAUCOMA-SPECIFIC INDICATORS OF SUSPICIOUS APPEARANCE OF THE OPTIC DISC AND THE PREVALENCE OF GLAUCOMA IN THE POPULATION OF PATIENTS MONITORED IN THE DIABETIC RETINOPATHY SCREENING PROGRAMME

Nina Špegel¹, Lara Avsec¹, Barbara Cvenkel¹, Barbara Podnar¹

¹UKC - Očesna klinika, Ljubljana, Slovenija

NAMEN: Določiti pogostost glavkoma, dejavnikov tveganja in indikatorjev sumljivega izgleda vidnega živca v populaciji bolnikov, spremljanih v presejalnem programu za diabetično retinopatijo (PPDR).

METODE: V presečni kohortni raziskavi smo izmed bolnikov, spremljanih v PPDR, izbrali tiste, ki so imeli na sliki očesnega ozadja vsaj enega izmed indikatorjev na vsaj enem očesu. Bolnike smo razvrstili v skupine: glavkom, sum na glavkom in ni glavkom.

REZULTATI: Raziskavo je zaključilo 100 bolnikov, v analizo smo vključili 183 oči. Glavkom smo ugotovili pri 13 očeh (7,1 %) in sum na glavkom pri 46 očeh (25,1 %). Na novo smo diagnozo glavkom postavili pri 4 od 9 preiskovancev (5 od 13 oči). Pri preiskovancih z glavkomom smo izmed dejavnikov tveganja pogosteje opazili povišan krvni tlak (6 od 9 bolnikov), pozitivno družinsko anamnezo glavkoma (3 od 9 bolnikov) in starost nad 65 let (8 od 9 bolnikov). Izmed indikatorjev sta se pri očeh z glavkomom najpogosteje pojavila povečano vertikalno razmerje med ekskavacijo in velikostjo papile (81,8 %) in zožanje nevroretinskega obroča (72,7 %).

ZAKLJUČEK: Glavkom je pogostejši pri bolnikih s sumljivimi spremembami na papili vidnega živca kot pri bolnikih brez omenjenih indikatorjev. Na novo je bilo odkritih približno polovica bolnikov z glavkomom.

PURPOSE: To determine the prevalence of glaucoma, its risk factors and indicators of suspicious appearance of the optic disc among patients monitored in Diabetic Retinopathy Screening Programme (DRSP).

METHODS: This cross-sectional cohort study included patients monitored in the DRSP who had at least one indicator in at least one eye on the fundus photograph. Patients were classified into groups: glaucoma, suspected glaucoma and no glaucoma.

RESULTS: 100 participants successfully completed the examination, and 183 eyes were included in the analyses. The diagnosis of glaucoma was made in 13 eyes (7,1 %) and suspected glaucoma (25,1 %). Glaucoma was newly detected in 4 out of 9 patients (9 of 13 eyes). In subjects with glaucoma, risk factors of high blood pressure (6 of 9 patients), positive family history of glaucoma (3 of 9 patients), and age over 65 years (8 of 9 patients) were observed more frequently. In eyes with glaucoma two indicators were most commonly observed: increased vertical cup-to-disc ratio (81,8 %) and narrowing of neuroretinal rim (72,7 %).

CONCLUSION: Glaucoma is more common in patients with suspicious changes in the optic disc than in patients without these indicators. Approximately half of glaucoma patients were newly diagnosed.

Na povabilo družbe Viatris / Invited by Viatris

VLOGA KONZERVANSA PRI GLAVKOMSKI TERAPIJI ROLE OF PRESERVATIVE IN THE TREATMENT OF GLAUCOMA

Barbara Cvenkel¹

¹Očesna Klinika, UKC Ljubljana, Ljubljana, Slovenija

NAMEN: Konzervansi v očesnih kapljicah preprečijo kontaminacijo in podaljšajo uporabnost kapljic v večodmernih vsebnikih. Benzalkonijev klorid (BAK), najpogostejši konzervans, je prisoten v približno 70% očesnih kapljic. Laboratorijske raziskave kažejo na toksičen učinek BAK-a na očesno površino. V nerandomiziranih kliničnih študijah so poročali o škodljivem učinku BAK-a pri bolnikih s suhim očesom in tistih z večjim številom kapljic dnevno. Namen je predstavitev randomiziranih kliničnih študij (RCT), ki so primerjale učinkovitost in varnost kapljic z BAK-om s kapljicami brez BAK-a ali z drugim konzervansom.

METODE: Analiza RCT, ki so primerjale kapljice s prostaglandinskimi analogi ali beta blokatorji z BAK-om s kapljicami brez BAK-a ali z drugim konzervansom.

REZULTATI: V analizo je bilo vključenih 16 študij; od teh je deset primerjalo kapljice z BAK-om s kapljicami brez konzervansa in pet s kapljicami s polikvaterniumom in ena s Sofzia konzervansom. Metaanalize niso pokazale razlik med kapljicami z BAK-om in kapljicami brez ali z drugim konzervansom glede na konjunktivalno hiperemijo, očesno hiperemijo, skupno število očesnih stranskih učinkov ali razpolovni čas solznega filma.

ZAKLJUČEK: Med kapljicami z BAK-om in brez BAK-a ali z drugim konzervansom ni bilo klinično značilnih razlik glede učinkovitosti in varnosti pri zdravljenju glavkoma.

PURPOSE: Preservatives in eye-drops prevent contamination and prolong duration of bottle-use. Benzalkonium chloride (BAK) is the most common preservative found in approximately 70% of eye-drops. Laboratory studies indicate BAK toxicity on ocular surface. Non-randomized controlled studies have reported BAK toxicity in patients, especially in those with pre-existing ocular surface disease or on multiple medications. The aim is to present randomized controlled trials (RCT) comparing efficacy and safety of BAK-preserved eye-drops with preservative-free (PF) or alternatively preserved (AP) eye-drops.

METHODS: A review and analysis of RCTs that compared BAK-preserved prostaglandin analogue or beta-blocker IOP lowering eye-drops or combinations with AP or PF eye-drops.

RESULTS: Sixteen studies were included in the systematic review. Of these, ten compared BAK-preserved eye-drops to PF eye-drops, five compared BAK-preserved to polyquaternium preserved and one study compared BAK-preserved to Sofzia-preserved eye-drops. Meta-analyses revealed no differences between BAK versus AP and PF eye-drops with regards to conjunctival hyperaemia, ocular hyperaemia, total ocular adverse events or tear break-up time.

CONCLUSION: No clinically significant differences on efficacy or safety could be found between BAK versus PF and AP eye-drops in the treatment of glaucoma.

Na povabilo družbe Inspharma / Invited by Inspharma

IZKUŠNJE Z LATANOPROST/TIMOLOL FIKSNO KOMBINACIJO BREZ KONZERVANSA V SLOVENIJI EXPERIENCE WITH THE PRESERVATIVE-FREE LATANOPROST/TIMOLOL FIXED COMBINATION IN SLOVENIA

Barbara Cvenkel

¹Očesna Klinika, UKC Ljubljana, Slovenija

NAMEN: Predstavitev splošnih načel medikamentnega zdravljenja glavkoma v skladu s smernicami Evropskega glavkomskega združenja (EGS) s prikazom kliničnega primera.

METODE: Kratek pregled priporočil smernic EGS glede stopenjskega pristopa medikamentnega zdravljenja, lokalne toksičnosti očesnih kapljic in vloge konzervansov pri bolezni očesne površine.

REZULTATI: Z zmanjšanjem števila očesnih kapljic s konzervansom in zamenjavo kapljic s konzervansi s kapljicami brez konzervansa izboljšamo simptome in znake bolezni suhega očesa in ohranimo nadzor očesnega tlaka.

ZAKLJUČEK: Uvedba kapljic brez konzervansa in zmanjšanje števila dnevni odmerkov kapljic, da dosežemo ciljni očesni tlak, izboljša očesno površino in kvaliteto življenja bolnikov z glavkomom ali očesno hipertenzijo.

PURPOSE: To present general principles of medical treatment for glaucoma in line with the European Glaucoma Society (EGS) guidelines, illustrating this approach with a clinical case.

METHODS: A brief overview of the EGS guidelines recommendations of treatment stepladder, local toxicity of eye drops and the role of preservatives in the ocular surface disease.

RESULTS: Reducing the number of preserved eye drops and substitution of the preserved with the preservative-free topical medication improves symptoms and signs of ocular surface disease and keeps intraocular pressure under control.

CONCLUSION: Switching to preservative-free topical medication and reducing the number of eye drops required for achieving target intraocular pressure improves ocular surface status and quality of life in patients with glaucoma or ocular hypertension.

Na povabilo družbe Medis / Invited by Medis

VLOGA FIKSNE KOMBINACIJE BREZ KONZERVANSA V ZDRAVLJENJU GLAVKOMA

ROLE OF PRESERVATIVE-FREE FIXED-COMBINATION IN GLAUCOMA TREATMENT

Tomaž Gračner^{1,2}

¹*Oddelek za očne bolezni, Univerzitetni klinični center Maribor, Department of Ophthalmology, University Medical Centre Maribor, Maribor, Slovenija,*

²*Katedra za oftalmologijo, Medicinska fakulteta Univerze v Mariboru, Faculty of Medicine, University of Maribor, Maribor, Slovenija*

NAMEN: Glavni cilj zdravljenja glavkomske bolezni je ohranjanje vidne funkcije brez ali z minimalnimi stranskimi učinki in ohranitev bolnikove kakovosti življenja v času pričakovane življenjske dobe.

METODE: Z znižanjem očesnega tlaka (IOP) zaustavimo ali vsaj upočasnimo napredovanje glavkomske okvare. Topično medikamentozno zdravljenje je najpogostejša metoda za znižanje IOP. Pri izbiri antiglavkomskega zdravila je ob cilju zdravljenja važno poznati tudi mehanizem delovanja in učinkovitost, stranske učinke in kontraindikacije za vsako posamezno zdravilo. Prav tako moramo upoštevati klinično sliko bolnika, kakovost bolnikovega življenja, stroške zdravljenja in adherenco. Z monoterapijo po več kot dveh letih zdravljenja pri 40-75% glavkomskih bolnikov ne dosežemo zadovoljivega znižanja IOP.

REZULTATI: Stranski učinki antiglavkomskih kapljic, zlasti kapljic s konzervansom, so pri 30% bolnikov vzrok za slabo adherenco. S fiksni kombinacijami antiglavkomskih zdravil brez konzervansa dosežemo najmanj enako ali večje znižanje IOP, kot z uporabo posameznih sestavin ločeno. S fiksni kombinacijami brez konzervansa zmanjšamo simptome in znake suhega očesa.

ZAKLJUČEK: Z uporabo fiksne kombinacije brez konzervansa v zdravljenju glavkoma izboljšamo kakovost življenja bolnikov, adherenco in vztrajnost izvajanja topične antiglavkomske terapije ter rezultate trabekularne kirurgije.

PURPOSE: The goal of glaucoma treatment is to maintain the patients visual function and related quality of life adequate to the individual needs with minimal or no side effects, for the expected lifetime.

METHODS: With the lowering of the intraocular pressure (IOP) we can stop or at least slow the progression of glaucoma damage. Topical medical treatment is the most common method of IOP lowering. It is important when selecting the medical treatment to understand not only the aims of therapy, but also the mode of action, side effects and contraindications of each individual medication. We must take into account also the clinical picture of the patient, quality of life, cost and adherence. Monotherapy is after two years of treatment in 40-75% of glaucoma patients insufficient in lowering IOP.

RESULTS: Side effects of antiglaucoma drops, especially with preservatives, are in 30% of patients the cause of non-adherence. With preservative-free fixed-combination the IOP lowering is at least equal or higher than with each component separately. With preservative-free fixed-combination the signs and symptoms of dry eye are improved.

CONCLUSION: The use of preservative-free fixed-combination in glaucoma treatment improves the quality of life, adherence and persistence, and success of glaucoma filtering surgery.

Na povabilo družbe Viatris / Invited by Viatris

ZDRAVLJENJE GLAVKOMA S PROSTAGLANDINSKIMI ANALOGI

GLAUCOMA TREATMENT WITH PROSTAGLANDIN ANALOGUES

Barbara Cvenkel¹

²Očesna Klinika, UKC Ljubljana, Slovenija

NAMEN: Prostaglandinski analogi (PGA) so po smernicah Evropskega glavkomskega združenja prva izbira pri zdravljenju glavkoma odprtega zakotja. Namen je predstavitev in primerjava učinkovitosti, varnosti in prenosljivosti PGA.

METODE: Pregled novjših randomiziranih kliničnih študij in metaanaliz, ki so primerjale učinkovitost, varnost in prenosljivost PGA.

REZULTATI: PGA v primerjavi z drugimi skupinami antiglavkomskih zdravil najbolj znižajo očesni tlak. Izmed PGA je bimatoprost najbolj znižal očesni tlak, učinek latanoprost in travoprost pa je primerljiv, vendar statistične razlike niso klinično pomembne. V United Kingdom Glaucoma Treatment Study je latanoprost, v primerjavi s skupino bolnikov, zdravljenih s placebo, učinkovito znižal očesni tlak in bolje ohranil vidno polje. Najpogostejši očesni neželeni pojavi kot draženje očesa, občutek tujka, pečenje po kapanju so med PGA podobni, tveganje za hiperemijo je med PGA najmanjše pri zdravljenju z latanoprostom in največje pri bimatoprostu.

ZAKLJUČEK: PGA so učinkovita in varna zdravila, ki imajo po uvedbi najmanjšo verjetnost za prekinitev zdravljenja.

PURPOSE: The European Glaucoma Society guidelines recommend prostaglandin analogues (PGA) as first choice therapy for open-angle glaucoma. The aim is to present and compare long-term efficacy, safety and tolerability of latanoprost with other PGAs.

METHODS: A review of the most recent randomized clinical trials and meta-analyses comparing efficacy, safety, and tolerability of latanoprost with other PGAs.

RESULTS: PGA, bimatoprost, latanoprost and travoprost, are among the most efficacious IOP-lowering drugs. Among PGA, bimatoprost showed statistically significant greatest efficacy in reducing IOP, while the efficacy of latanoprost or travoprost was similar. However, these statistical differences may not be clinically meaningful. Latanoprost effectively lowered intraocular pressure and preserved visual field better compared to the placebo-treated group in the United Kingdom Glaucoma Treatment Study. The most frequent ocular adverse events such as ocular discomfort, foreign body sensation, stinging upon instillation were similar across the PGAs. However, the risk of ocular hyperaemia was lowest in patients treated with latanoprost and highest with bimatoprost.

CONCLUSION: PGA are efficacious and safe medications, and patients initially treated with PGA had the lowest likelihood of treatment discontinuation.

Na povabilo družbe Carl Zeiss / Invited by Carl Zeiss

ASSESSING GLAUCOMA PROGRESSION CONSIDERING STRUCTURE AND FUNCTION

Matthias Monhart¹

¹Carl Zeiss AG, Feldbach, Switzerland (E)

PURPOSE: To present a feasible and complete testing and analysis protocol for the modern glaucoma practice, which complies with the recommendations given by Hood et al in a 2018 IOVS publication. The suggested new clinical paradigm for glaucoma diagnosis includes, beyond the Optic Nerve OCT scan, a macular OCT scan for Ganglion Cell analysis and enhanced paracentral visual field testing beyond the standard 24-2.

METHODS: Function was tested with the ZEISS HFA3 24-2C Visual Field program applying the SITA Faster algorithm and structure was tested utilizing the ZEISS CIRRUS OCT Optic nerve and Macular cube scans. For the combined structure and function analysis of the test protocol we used the ZEISS FORUM Glaucoma Workplace.

RESULTS: The total test time of the 24-2C SITA Faster on average took 18%, respectively 49% less time in glaucoma patients compared to the 24-2 with SITA Fast, respectively SITA Standard algorithm. Adding an additional macular scan to the ONH scan in the OCT protocol in the CIRRUS OCT prolongs the chair time by some seconds only, which is significantly less time than the average 36 seconds, respectively 2,5 minutes time gain per eye after switching the visual field to the 24-2C protocol.

CONCLUSION: The suggested new glaucoma protocol is feasible when visual field testing is switched to the 24-2C SITA Faster program and algorithm. The information gain from the additional paracentral test locations in the visual field and from the added ganglion cell analysis in the macular OCT is significant while the total chair time of the patient is reduced as compared to the previous glaucoma paradigm.

KATARAKTA IN REFRAKTIVNA KIRURGIJA

CATARACT AND REFRACTIVE SURGERY

Moderatorji / Moderators:

VLADIMIR PFEIFER, MARJAN IRMAN, FRANCI ŠALAMUN

DOLGOROČNI REZULTATI PO IMPLANTACIJI UMETNE ŠARENICE PRI BOLNIKIHZ ANIRIDIJO

LONG-TERM RESULTS AFTER ARTIFICIAL IRIS IMPLANTATION IN PATIENTS WITH ANIRIDIA

Miha Marzidovšek¹, Vladimir Pfeifer¹

¹Očesna Klinika Ljubljana, Ljubljana, Slovenija

NAMEN: Analiza kliničnih rezultatov po implantaciji umetne šarenice pri bolnikih z delno ali popolno aniridijo.

METODE: V retrospektivni študiji smo analizirali klinične podatke 20 zaporednih bolnikov po rekonstrukciji delne ali popolne aniridije z implantacijo umetne šarenice (HumanOptics). Glavne klinične parametre (najboljšo korigirano vidno ostrino, očesni pritisk, pozicijo umetne šarenice, estetski izgled, odsotnost vnetja in debelino centralnega dela mrežnice z uporabo OCT) smo analizirali pred in vsaj 1 leto po operaciji, z najdaljšim spremljanjem do 7 let.

REZULTATI: V študijo smo vključili 14 moških in 6 žensk. Glavni indikaciji za operativni poseg sta bili travma (n=18) in kongenitalna aniridija (n=2). V 2/3 primerov je bila pooperativna vidna ostrina enaka ali boljša kot pred operacijo. Pooperativni UBM je v večini primerov pokazal pravilen položaj umetne šarenice z dobrim estetskim izgledom, OCT slikanje ni pokazalo pooperativnih sprememb v makuli. Najpogostejše pooperativne komplikacije so bile povišan očesni pritisk (12%), decentracija umetne šarenice (6%) in dekompenzacija roženice (6%).

ZAKLJUČEK: Vstavev umetne šarenice je varna kirurška tehnika z dobrimi funkcionalnimi in estetskimi rezultati. Za uspeh posega je pomembna natančna in stabilna fiksacija umetne šarenice same ali v kombinaciji z IOL. Umetno šarenico je treba implantirati tako, da ne pride v stik z očesnimi strukturami. Pomembno je dolgotrajno spremljanje pacientov in pravočasne intervencije, če so indicirane.

PURPOSE: To analyze the clinical outcomes of patients undergoing reconstructive iris surgery with the artificial iris implantation.

METHODS: We conducted a retrospective study evaluating clinical outcomes of 20 consecutive patients undergoing reconstructive iris surgery with the implantation of an artificial iris (HumanOptics) due to partial or total aniridia. Main outcome parameters (BCVA, IOP, artificial iris centration, aesthetic results, absence of inflammation and macular thickness using OCT) were evaluated up to 7 years postoperatively.

RESULTS: In this study, 14 males and 6 females were followed for at least one year; the most common indications for surgery were iris defects due to trauma (n=18) and congenital aniridia (n=2). Postoperative BCVA remained stable or improved in 2/3 cases. Postoperative UBM showed appropriate artificial iris position with a good cosmetic outcome in most cases and OCT showed no macular pathology. The most common postoperative complications were elevated intraocular pressure (12%), artificial iris decentration (6%) and corneal decompensation (6%).

CONCLUSION: The artificial iris implantation is a safe procedure with good functional and aesthetic outcomes. Proper implantation of artificial iris alone or in combination with IOL is essential. There should be no contact between artificial iris and intraocular structures. Long-term monitoring and timely interventions, if indicated, are important.

UČINEK UV SEVANJA NA SESTAVO SPREDNJE LEČNE KAPSULE PRI ČLOVEKU, PREUČEN S SINHROTRONSKO FTIR MIKROSPEKTROSKOPIJO

UV EFFECT ON HUMAN ANTERIOR LENS CAPSULE MACRO-MOLECULAR COMPOSITION STUDIED BY SYNCHROTRON-BASED FTIR MICRO-SPECTROSCOPY

Sofija Anđelić¹, Martin Kreuzer², Tanja Dučić², Marko Hawlina¹, Xhevat Lumi¹

¹*Očesna Klinika, UKC, Ljubljana, Ljubljana, Slovenija,*

²*CELLS – ALBA, Cerdanyola del Valles, Barcelona, Spain*

NAMEN: Ultravijolično (UV) sevanje je pomemben dejavnik tveganja pri razvoju katarakte. Epitelijske celice leče (LECs), ki so v zunanjem delu leče in predstavljajo njen presnovno aktivni del, igrajo pomembno vlogo pri kataraktogenezi, ki jo povzroča UV sevanje. Namen te študije je bil opredeliti celične spojine, kot so beljakovine, lipidi in nukleinske kisline, v UV-stimuliranih lečnih kapsulah (LCs) in jih primerjati s kontrolnimi, nestimuliranimi LCs.

METODE: Sprednje LCs, ki jih sestavljajo bazalna lamina in LECs, so bile pridobljene med operacijo sive mreene in pripravljene za Fourier Transform Infrared (FTIR) mikrospektroskopijo na osnovi sinhrotronskega sevanja. Spektralna analiza je bila osredotočena na valovno številčna območja fosfatov (nukleinskih kislin), amidov I in II (beljakovin), lipidov in karbonilnih skupin (estrskih spojin).

REZULTATI: Predstavljamo prvo FTIR analizo LCs spojin po UV stimulaciji. Ugotovili smo, da obstajajo razlike pri spektralnih značilnostih za FTIR, pri analizi glavnih komponent (PCA) in rezultatih PCA med UV stimuliranimi in nestimuliranimi sprednjimi LCs, najizraziteje za beljakovine in nukleinske kisline.

ZAKLJUČEK: Naši rezultati kažejo, da je izpostavljenost UV žarkom povezana s spremembami organskih spojin LCs. UV sevanje poškoduje LEC kar lahko sproži razvoj katarakte.

PURPOSE: Ultraviolet (UV) radiation is important risk factor in cataractogenesis. Lens epithelial cells (LECs), which have exterior position in the lens and are highly metabolically active part of the lens, play important role in UV induced cataractogenesis. The purpose of this study is to characterize cell compounds such as proteins, lipids and nucleic acids in UV stimulated lens capsules (LCs) and to compare them with the control, non-stimulated LCs.

METHODS: Anterior LCs consisting of the basal lamina and the attached LECs were obtained during cataract surgery and prepared for Synchrotron radiation-based Fourier Transform Infrared (FTIR) micro-spectroscopy. The spectral analysis was focused on the wavenumber regions of phosphates (nucleic acids), Amide I and II (proteins), lipids and the carbonyl group (ester compounds).

RESULTS: We present the first FTIR analysis of the LCs compounds after UV stimulation. The FTIR spectral characteristics, Principal component analysis (PCA) loadings and PCA scores are shown for UV stimulated in comparison to control, non-stimulated human anterior LCs for proteins and nucleic acids where the most prominent changes were observed.

CONCLUSION: Our results indicate that UV exposure is associated with modifications in LCs organic compounds. Ultraviolet radiation that damage LECs can initiate the development of cataract.

IZRAČUN PRIMERNE DIOPTRIJSKE MOČI IOL PO LASIKU-U

IOL POWER CALCULATION AFTER LASIK SURGERY

Rok Grčar¹, Irena Irman Grčar¹, Marjan Irman¹
¹Očesna Ordinalcija Irman, Žalec, Slovenija

NAMEN: Analizirati razliko med biometrijsko izmerjeno najprimernejšo dioptrijsko močjo in dejansko najprimernejšo dioptrijsko močjo intraokularne leče (IOL) (napaka v povprečnem predvidenemu sfernemu ekvivalentu) pri pacientih po laserski keratomieluzi (LASIK), katerim je bila v Očesnem centru Irman opravljena operacija sive mrežnice ali refraktivna zamenjava očesne leče.

METODE: V tej retrospektivni študiji smo pregledali podatke 28 oči (18 zaporednih pacientov od leta 2017 do 2020), pri katerih je bila povprečno 17 let po operaciji LASIK opravljena zamenjava očesne leče zaradi katarakte ali refraktivnih razlogov. Zanimalo nas je, kolikšna je napaka v povprečnem predvidenemu sfernemu ekvivalentu IOL pri teh pacientih.

REZULTATI: Pri miopskih pacientih (24 oči) je bila napaka v povprečnem predvidenemu sfernemu ekvivalentu IOL -1,8 dioptrije (D). V skupini pacientov s sfernim ekvivalentom več kot -9,0 D pred LASIK je bila ta napaka povprečno -2,5 D, v skupini pacientov s sfernim ekvivalentom manj kot -9,0 D pred LASIK je bila napaka -1,25 D.

Pri hiperopskih pacientih je bila napaka v povprečnem predvidenemu sfernemu ekvivalentu IOL majhna.

ZAKLJUČEK: Stanje po operaciji kratkovidnosti z LASIK poveča napako v povprečnem predvidenemu sfernemu ekvivalentu IOL, kar povzroči pomik proti daljnovidnosti. Ta napaka je odvisna tudi od višine kratkovidnosti pred LASIK.

PURPOSE: To analyse difference between biometrically measured appropriate intraocular lens (IOL) power and actual appropriate IOL power (average error in predicted spherical equivalent) in patients after laser keratomileusis (LASIK) who underwent cataract surgery or refractive lens exchange in Eye Clinic Irman.

METHODS: In this retrospective study, data of 28 eyes (eighteen consecutive patients through years 2017 - 2020) which underwent cataract surgery or refractive lens exchange on average 17 years post LASIK surgery were analyzed. Average error in predicted spherical equivalent was evaluated.

RESULTS: Average error in predicted IOL spherical equivalent was -1,8 dioptre (D) with myopic patients (24 eyes). In a group of patients with a pre-LASIK spherical equivalent of more than -9,0 D this average error was -2,5 D. In a group of patients with a pre-LASIK spherical equivalent of less than -9,0 D the average error was -1,25 D.

Average error in predicted spherical equivalent with hyperopic patients were small.

CONCLUSION: Average error in predicted spherical equivalent is increased after myopic LASIK surgery, which causes hyperopic shift. The difference is dependant on the height of a pre-LASIK myopia.

KVALITETA VIDA PO TRANSEPITELNI LASERSKI KOREKCIJI DIOPTRIJE

QUALITY OF VISION AFTER TRANSEPITHELIAL LASER REFRACTIVE SURGERY

Marjan Irman¹, Irena Irman Grčar¹, Rok Grčar¹,
¹Očesni Center Irman, Žalec, Slovenija

NAMEN: Analizirati spremembe v vidni ostrini, refraktivni napaki, kvaliteti vida, asferičnosti roženice in motnjah višjega reda pri pacientih po transepitelni laserski korekciji dioptrije.

METODE: V prospektivno raziskavo smo vključili 36 zaporednih pacientov (71 oči), ki smo jim opravili lasersko korekcijo dioptrije. Analizirali smo spremembe v ostrini vida (VA), refrakciji, indeks objektivne razpršitve svetlobe (OSI), asferičnosti roženice (Q) in motnjah višjega reda (RMS, totalna sferna aberacija(SA)) pred in 1, 3 in 12 mesecev po operaciji.

REZULTATI: Povprečen sferni ekvivalent (SE) je pred operacijo dioptrije znašal -3,73 dioptrije (D), po 1 mesecu -0,04 D, po 3 mesecih 0,03 D in -0,02 D 12 mesecev po operaciji. Ne korigirana VA se je izboljšala iz povprečne vrednosti 0,2 pred operacijo na 0,9 1 mesec oz. 1,1 3 in 12 mesecev po operaciji. OSI se je 1 mesec po operaciji povečal iz 0,96 pred operacijo na 1,21, nato pa zmanjšal na 1 oz. 0,7 3 mesece oz. 12 mesecev po operaciji. Vrednosti RMS in Q sta se statistično pomembno spremenili iz 0,403 μm in -0,19 na 0,581 μm in 0,29 12 mesecev po operaciji. SA se 12 mesecev po operaciji statistično pomembno ($p>0,16$) ni spremenila.

ZAKLJUČEK: Transepitelna laserska operacija dioptrije učinkovito in varno popravlja refraktivne napake oči ter izboljša objektivno kvaliteto vida.

PURPOSE: To analyse changes in visual acuity, refractive error, objective quality of vision, corneal asphericity and higher order aberrations in patients after transepithelial laser refractive surgery.

METHODS: In this prospective study, we included 36 consecutive patients (71 eyes) who underwent laser refractive surgery. We analysed changes in visual acuity (VA), refraction, index of objective light scattering (OSI), corneal asphericity (Q) and higher order disorders (RMS), total spherical aberration (SA)) before and 1, 3 and 12 months after surgery.

RESULTS: The mean spherical equivalent (SE) before and 1, 3 and 12 months after surgery was -3.73 dioptres (D), -0.04 D, 0.03 D and -0.02 D, respectively. Uncorrected VA improved from a mean value of 0.2 before surgery to 0.9 and 1.1 1,3 and 12 months after surgery. OSI increased from 0.96 before surgery to 1.21, 1 and 0.7 1 month, 3 months and 12 months after surgery. RMS and Q values statistically significantly increased from 0.403 μm and -0.19 to 0.581 μm and 0.29 12 months after surgery. SA did not change statistically significantly ($p>0.16$) 12 months after surgery.

CONCLUSION: Transepithelial laser refractive surgery effectively and safely corrects refractive eye disorders and improves objective vision quality.

KOREKCIJA VIDA S KONTAKTNIMI LEČAMI PRI BRAZGOTINSKIH MOTNJAVAH ROŽENICE

TREATMENT OF CORNEAL SCARS USING CONTACT LENSES

Martin Možina¹, Petra Schollmayer¹, Azra Herceg¹, Katja Matovič¹

¹UKC Ljubljana. Očesna klinika, Ljubljana, Slovenija

NAMEN: Predstaviti klinične primere bolnikov z brazgotinskimi motnjavami roženice in njihovo funkcionalno rehabilitacijo s predpisom poltrdih kontaktnih leč (KL)

METODE: Pri brazgotinskih motnjavah roženice je poslabšanje vidne ostrine poleg motnega optičnega medija posledica nepravilnega astigmatizma, ki ga ni mogoče zadovoljivo izboljšati z očali. Z namenom izboljšanja vidne ostrine z nekirurškim pristopom smo bolnikom z brazgotinsko motnjavo roženice različnih etiologij predpisali poltrdo KL. Pri vseh smo izmerili nekorrigirano ter z očali in s poltrdimi KL korigirano vidno ostrino, opravili smo biomikroskopijo, pregled očesnega ozadja, optično koherentno tomografijo in Scheimpflug tomografijo roženice.

REZULTATI: Pri bolnikih z brazgotinami roženice smo s predpisom KL korigirali tudi iregularni astigmatizem in dosegli izrazito izboljšanje vidne ostrine v primerjavi z očalno korekcijo.

ZAKLJUČEK: Izboljšanje vida s poltrdimi kontaktnimi lečami predstavlja nekirurško terapevtsko možnost pri bolnikih z brazgotinami roženice, s čimer lahko trajno ali začasno zmanjšamo potrebo po transplantaciji roženice.

PURPOSE: To report clinical cases of patients with corneal scars and present vision correction benefits of prescribing rigid gas permeable contact lenses in cases as such.

METHODS: Corneal scars can lead to not only opacities in the visual axis, but also to irregular astigmatism, which is usually poorly corrected with spectacles.

In patients with corneal scars of diverse etiologies, we compared uncorrected, best spectacle corrected visual acuity (BSCVA), and best corrected visual acuity with RGP. An ophthalmic examination was performed on all patients, which included eye biomicroscopy, fundus examination, optical coherence tomography, and Scheimpflug corneal tomography.

RESULTS: By fitting RGP contact lens in patients with corneal scars we achieved satisfying improvement in visual acuity compared to BSCVA.

CONCLUSION: RGP contact lenses can be an excellent nonsurgical treatment option for patients with corneal scars as they provide substantial visual rehabilitation and consequently reduce the need for corneal transplantation or at least serve as a temporary solution for patients waiting for a corneal graft.

VPLIV NEKIRURŠKIH DEJAVNIKOV NA REZULTAT NA OFTALMOLOŠKEM KIRURŠKEM SIMULATORJU

INFLUENCE OF NON-SURGICAL FACTORS ON THE RESULT ON THE OPHTHALMIC SURGICAL SIMULATOR

Klara Masnik¹, Nejc Pulko, Tomislav Šarenac^{1,3}, Tomaž Gračner^{1,3}

¹*Oddelek za očne bolezni, Univerzitetni klinični center Maribor, Maribor, Slovenija,*

²*Klinika za interno medicino, Oddelek za hematologijo in hematološko onkologijo, Univerzitetni klinični center Maribor, Maribor, Slovenija,*

³*Katedra za oftalmologijo, Medicinska fakulteta Univerze v Mariboru, Maribor, Slovenija*

NAMEN: Trening na simulatorju je učinkovit način učenja kirurških veščin. Rezultat na simulatorju je dober napovedni dejavnik rezultata v klinični praksi. V raziskavi smo želeli opredeliti nekirurške dejavnike, ki vplivajo na rezultat na oftalmološkem simulatorju.

METODE: Izvedli smo prospektivno kontrolirano raziskavo, v katero smo vključili študente 1.-6. letnika splošne medicine. Sodelovalo je 28 udeležencev, 14 žensk (50%) in 14 moških (50%), ki so na oftalmološkem kirurškem simulatorju The Eyesi Ophthalmic Surgical Simulator opravili strukturiran trening operacije katarakte, sestavljen iz petih nalog: Navigation module level 3, Cataract forceps training level 2, Antitremor level 3 ter Capsulorhexis A in B. Seštevek točk doseženih na treningu, čas in poskuse za končanje treninga na simulatorju smo primerjali glede na spol, ročnost, igranje računalniških iger, zeleno specializacijo, igranje glasbenega inštrumenta, ukvarjanje s športi z žogo, globinski vid in vidno ostrino.

REZULTATI: Testirani nekirurški dejavniki niso vplivali na skupni dosežek točk, skupni čas in število potrebnih poskusov za dokončanje celotnega treninga.

ZAKLJUČEK: S študijo smo pokazali, da preiskovani nekirurški dejavniki nimajo vpliva na začetni rezultat in ne na napredek učenja operacije katarakte na simulatorju.

PURPOSE: Simulator training is an effective way to master surgical skills. The result on the simulator accurately predicts the result in clinical practice. In our study, we wanted to identify non-surgical factors that affect the outcome on ophthalmic surgical simulator.

METHODS: We conducted a prospective controlled study. 28 medical students, 14 (50%) female and 14 (50%) male 1st-6th study year were included. Participants performed a structured cataract training on The Eyesi Ophthalmic Surgical Simulator. The training consisted of five tasks: Navigation module level 3, Cataract forceps training level 2, Antitremor level 3, and Capsulorhexis A and B. The total points scored, time, and attempts needed to complete the training were compared in terms of gender, handedness, playing computer games, desired residency, playing a musical instrument, playing ball sports, stereopsis, and visual acuity.

RESULTS: The non-surgical factors tested here did not affect the total points scored, time, and attempts needed to complete the training.

CONCLUSION: The results of our study excluded the impact of non-surgical factors tested here on the initial score and the progress of learning cataract surgery on the simulator.

Video predstavitev / Video presentation

INTRASKLERALNA FIKSACIJA INTRAOKULARNE LEČE (YAMANE) PRI OZKI ZENICI INTRASCLERAL INTRAOCULAR LENS FIXATION (YAMANE) IN AN EYE WITH A NARROW PUPIL

Tomislav Šarenac^{1,2}

¹Oddelek za očne bolezni, UKC Maribor, Maribor, Slovenija,

²Katedra za oftalmologijo, Medicinska fakulteta, Univerza v Mariboru, Maribor, Slovenija

NAMEN: Prikaz video primera transkonjunktivalne intraskleralne fiksacije intraokularne leče (IOL) pri očesu z ozko zenico.

METODE: Pri 90-letnem pacientu s "floppy iris" sindromom in slabo medikamentozno midriazo je med fakoemulzifikacijo prišlo do raztrganine zadnje lečne kapsule in rezidualnih lečnih mas za šarenico. V sekundarnem posegu smo izvedli intraskleralno fiksacijo trodelne IOL. Po bimanualni sprednji vitrektomiji in lensektomiji smo v sprednji prekat nastavili infuzijsko kanulo. Dve, z limbusom paralelni skleralni inciziji, smo naredili z 27G iglama. Z dvema retraktorja šarenice smo razširili zenico. Haptiki smo vstavili v igli in ju izvlekli skozi sklero. konce haptik smo ožgali z baterijskim kavterjem, da je nastala zadebelina in IOL centralni.

REZULTATI: Tekom primarnega posega so se v steklovino potopili kortikalni delci, ki so se čez 1 mesec spontano resorbirali (pregled z 90D lečo, UZ zrkla in OCT makule). Pooperativna vidna ostrina s korekcijo je bila 0,8. IOL je bila centrirana in stabilna. Pacient 6 mesecev po posegu ni imel težav.

ZAKLJUČEK: Intrasklerano fiksacijo po Yamane-u lahko izvedemo tudi pri ozki zenici, s pomočjo retraktorjev šarenice si lahko omogočimo varnejši poseg. Takšna tehnika fiksacije IOL je minimalno invazivna, z dobro anatomsko pozicijo in stabilnostjo fiksacije.

PURPOSE: To report a video case of transconjunctival intrascleral fixation of an intraocular lens (IOL) in an eye with a narrow pupil.

METHODS: We present a 90 years old patient with a floppy iris syndrome and inadequate mydriasis, after complicated phacoemulsification with posterior capsular rupture and residual lens mass behind the iris. In a secondary procedure we conducted an intrascleral fixation of tri-piece IOL. After bimanual anterior vitrectomy and lensectomy we inserted an anterior chamber maintainer. Limbus-parallel scleral incisions were made with 27G needles. Iris retractors were used to dilate the pupil. IOL haptics were inserted into the needles and externalized. Haptics were cauterized into flanged tips and IOL centered.

RESULTS: During the primary procedure lens cortex was lost to vitreus, which was spontaneously resorbed 1 month later (90D lens fundus examination, US, OCT). Post operative best corrected visual acuity was 0,8. IOL was centered, without tilt. The patient had no issues at 6 months follow-up.

CONCLUSION: The intrascleral fixation technique described by Yamane can be performed at narrow pupil. With iris retractors we could increase the safety of the procedure. This technique is minimally invasive, with adequate anatomical position and stability.

Video predstavitev / Video presentation

OPERACIJA SIVE MRENE PRI PACIENTIH Z OŽJIMI ZENICAMI

CATARACT SURGERY IN PATIENTS WITH INSUFFICIENT MYDRIASIS

Alja Črnež Khoeir¹

¹*Kirurški sanatorij Rožna dolina, Ljubljana, Slovenija*

NAMEN: Prikaz primera: predstavitev operacije sive mreene pri bolniku z ozko zenico brez šareničnih retraktorjev.

METODE: 67 letni bolnik je prišel za operacijo napredovale sive mreene na desno oko. Dobil je kapljice za razširitev zenice po protokolu naše bolnišnice. Zenica se je razširila do 4 mm. Nekoliko daljšo primarno rano sem naredila temporalno, pomožno rano pa na 12. uri. Zaradi slabega rdečega refleksa sem uporabila barvilo tripan blue za barvanje sprednje kapsule. Kohezivni viskoelastik sem uporabila za maksimalno razširjenje zenice. Sprednjo kapsulo sem odprla s pinceto za kapsulorekso. Kapsuloreksa je potekala pod zeničnim robom. Z obilno hidrodisekcijo sem omogočila rotacijo lečnega jedra. Fakoemulzifikacijo jedra sem naredila z vertikalno chop tehniko. Lečno skorjo sem odstranila z irigacijo/aspiracijo - z instrumentom s konico oblike olive sem odrinila šarenico proti zakotju ter preverila, če je še kaj ostankov skorje pod njo. Vstavila sem monofokalno intraokularni lečo tako, da sem jo s pomožnim instrumentom potisnila za šarenico še predno se je razvila. Ostanke viskoelastika sem odstranila z irigacijo/aspiracijo, injicirala vankomicin v sprednji prekat in hidrirala rane.

REZULTATI: Operacija napredovale sive mreene pri bolniku z ozko zenico je bila uspešno opravljena brez pripomočkov za širitev zenice.

ZAKLJUČEK: Pri bolnikih z ozkimi zenicami lahko uspešno opravimo operacijo sive mreene brez pripomočkov za širitev zenice,

PURPOSE: Case - report: To present cataract surgery in the patient with insufficient mydriasis without expansion device.

METHODS: 67 yo patient presented for right eye cataract surgery. After routine mydriatics drop instillation pupil did not expand sufficiently. Slightly longer tunnel incision was performed temporally, and paracentesis was performed at 12 o'clock. Trypan blue was used to stain the anterior capsule. Cohesive viscoelastic was used to maximally dilate the pupil. Capsulorrhesis was performed using rhexis forceps and ran underneath the pupil edge. Extensive hydrodissection made sure that the nucleus was rotating. Phacoemulsification of the nucleus was performed using vertical chop technique. Cortex was removed using irrigation/aspiration and olive tip instrument was used to push the iris peripherally and check for any cortical remnants underneath it. Monofocal onepiece intraocular lens was implanted with help of second instrument to ensure that IOL was still folded while it was pushed behind the iris. Remaining viscoelastic was removed with irrigation/aspiration, vancomycin was injected into anterior chamber and wounds were hydrated.

RESULTS: Cataract surgery was successfully performed on the patient with small pupils without expansion device.

CONCLUSION: Cataract surgery in the patients with insufficient mydriasis could be performed safely without expansion devices.

Na povabilo družbe Swixx Biopharma / Invited by Swixx Biopharma

EVOLUCIJA FAKOEMULZIFIKACIJE: OD ZAČETKOV DO ROČNIKA Z AKTIVNIM NADZOROM DINAMIKE PRETOKA EVOLUTION OF PHACOEMULSIFICATION: FROM THE BEGINNINGS TOWARDS THE HANDPIECE WITH ACTIVE CONTROL OF FLUIDICS

Marko Hawlina^{1,2}, Petra Schollmayer^{1,2}

¹Okulistični center Hawlina&Schollmayer, Portorož, Slovenija,

²Očesna klinika, Univerzitetni klinični center Ljubljana, Slovenija

Prva naprava za fakoemulzifikacijo, ki sta jo leta 1971 patentirala Charles Kelman in slovenski inženir, Anton Banko, se je na očesni kliniki začela uporabljati leta 1989. Za tisti čas je imela odlično izveden pretok tekočine z dvojno steklenico, vendar je bil ob večjih vakuumih sprednji prekat nestabilen. Z razvojem tehnik operacij z visokim vakuumom je bilo pomembno čimbolj znižati možnost po-okluzijskega vleka, ki je bil glavni razlog komplikacij. Zato so bile razvojne rešitve usmerjene v boljšo kontrolo tlakov. Aparat Legacy je bil prvi, ki je imel majhno luknjico ob strani na kovinskem delu sonde (ABS), kasnejši model Infinity je imel posebne dodatne nastavitve za regulacijo dinamike dviga tlaka v sistemu. Centurion pa je bil prvi aparat, pri katerem je bil tradicionalni princip pretoka tekočin z regulacijo višine steklenic zamenjan s sistemom aktivnega prilagajanja tlaka v sistemu na podlagi stisljive vreče z BSS nameščene med dve premikajoči se plošči. Ti plošči sta prvotno tlak v očesu uravnavali na podlagi sensorja na kaseti. Tako imenovana Active Fluidics Technology učinkovito uravnava tlak v očesu tako, da ne prihaja do nihanja globine prekata. Najnovejšo izboljšavo pa prinaša nov ročnik z integriranim sensorjem tlaka v samem ročniku (ACTIVE SENTRY), ki zmanjša še droben milisekundni zamik zaradi potovanja po cevi do sensorja v kaseti, kar pomeni izboljšanje v hipni regulaciji pretoka. S tem so kirurgom in pacientom omogočene hitrejša in varnejša operacije s stabilnim prekatom, tudi pri težjih primerih kot npr. pri visoki kratkovidnosti ali pri očeh po vitrektomiji.

The first phaco machine patented by Charles Kelman and Slovenian engineer, Anton Banko in 1971 was used in Ljubljana since 1989. For the time, it had excellent fluidics with dual bottle system, however it had limited AC stability in high vacuum settings. With high-vacuum techniques the post-occlusion surge became the main culprit for phaco complications. The advances in fluidics aimed to diminish the surge. Legacy was the first machine to feature a small hole in the (ABS) tip and Infinity had additional dynamic rise controls. Centurion was the first machine to replace traditional gravity-based phaco fluidics with a system that actively compresses a bag of BSS, guided by the pressure sensors at the cassette. So called Active Fluidics Technology effectively overcame most problems associated with variations of AC depth. The newest improvement is the addition of an integrated pressure sensor into the ACTIVE SENTRY Handpiece. Previously, pressure alterations at the phaco tip travelled to a sensor on the cassette whilst now, the sensor in the handpiece itself eliminates that millisecond delay in adjusting the fluidics. Surgeons can expect new technology to provide safer and faster operations with excellent stability control, even in difficult cases such as highly myopic or postvitrectomy eyes.

Na povabilo družbe Oktal Pharma / Invited by Oktal Pharma

INOVATIVEN INDIVIDUALEN PRISTOP K REŠEVANJU PRESBIOPIJE IN KATARAKTE INNOVATIVE INDIVIDUAL SOLUTIONS FOR PRESBYOPIA AND CATARACT SURGERY

Petra Schollmayer^{1,2}, Marko Hawlina^{1,2}

¹*Okulistični center Hawlina / Schollmayer, Portorož, Slovenija,*

²*Očesna Klinika, Univerzitetni klinični center Ljubljana, Ljubljana, Slovenija*

NAMEN: predstaviti nove tehnologije pri odpravi presbiopije in katarakte glede na bolnikove indikacije in želje.

METODE: ob vse pogostejši uporabi digitalnih naprav se pojavlja vse večja potreba po zveznem vidu na različne razdalje, od daleč do blizu. Presbiopijo lahko povsem odpravimo z implantacijo multifokalnih leč, bodisi ob operaciji katarakte bodisi ob refraktivni zamenjavi leče. Pri tistih, ki niso primerni kandidati za trifokalne leče, lahko zvezni vid od daljave do srednjih razdalj dosežemo z monofokalnimi lečami s posebno optiko, ki izboljša intermediarni vid.

REZULTATI: Tecnis Synergy je nova multifokalna leča za odpravo presbiopije, kombinirana s tehnologijo za podaljšanje fokusa (EDOF), ki omogoča zvezen visokokonstrasten vid od daleč do blizu, celo v slabših svetlobnih pogojih. Tecnis Eyehance pa je nova monofokalna leča, katere optika s centralnim asferičnim elementom višjega reda omogoča izboljššan vid na srednje razdalje. Kljub izboljššanemu podaljšanemu fokusu so vidna ostrina na daleč ter svetlobni stranski pojavi primerljivi z monofokalno asferično lečo pri bolnikih po operaciji katarakte. Hkratna korekcija kromatične in asferične aberacije optike dodatno omogoča večjo kvaliteto vida.

ZAKLJUČEK: z novo multifokalno optiko, kombinirano z EDOF tehnologijo ter novo monofokalno IOL z asfero višjega reda lahko bolje izpolnimo bolnikove želje in pričakovanja pri odpravi presbiopije in/ali operaciji katarakte.

PURPOSE: to present new technologies for treating presbyopia and cataract depending on patients' indications and needs.

METHODS: The rapid shift to digital platforms has created an increase in far-through-near vision demands. The mainstay of presbyopia treatment is the use of multifocal intraocular lenses (IOL) in selected patients, either at cataract surgery or at refractive lens exchange. In patients who are not candidates for trifocal IOL the continuous vision from distance to intermediate can be achieved by monofocal optic enabling enhanced intermediate vision.

RESULTS: Tecnis Synergy is a new presbyopia correcting multifocal IOL combined with extended depth of field (EDOF) technology that delivers continuous high-contrast vision from far through near, even in low-light conditions. Tecnis Eyehance is a new monofocal IOL with enhanced intermediate vision where continuous power profile is created with a higher-order asphere. It provides comparable distance vision and photic phenomena to aspheric monofocal IOL in cataract patients. By correcting chromatic aberration and spherical aberration together they provide better quality of vision than simply reducing one or the other.

CONCLUSION: New chromatic and spherical aberration correcting multifocal lens combined with EDOF technology and monofocal lens with enhanced intermediate vision enable us to better meet individual patients' needs in cataract and/or presbyopia.

Na povabilo družbe Swixx Biopharma / Invited by Swixx Biopharma

VLOGA PANOPTIX PRI IZBORU PRIMERNE IOL ROLE OF PANOPTIX IN SELECTION OF OPTIMAL IOL

Irena Irman Grčar¹, Rok Grčar¹, Marjan Irman¹

¹Očesni center Irman, Žalec, Slovenija

NAMEN: Predstaviti koncept optimalne znotraj očesne leče (IOL), značilnosti Panoptix IOL in naše izkušnje z njo.

METODE: Skozi značilnosti zgradbe in oblike Panoptix bomo predstavili delovanje te difraktivne multifokalne IOL. Opravili smo 2 retrospektivni raziskavi, v katerih smo ugotavljali, kakšen je ostanek refraktivne napake, stopnja sekundarne opacifikacije zadnje lečne ovojnice (PCO), stopnja neodvisnosti od očal, subjektivne težave in vpliv Panoptix na kvaliteto vida izraženim kot objektivni indeks razpršitve svetlobe (OSI).

REZULTATI: Sferna dioptrija je bila © 0,5 D pri 184 (93%) v prvi študiji in 29 očeh (97 %) v drugi, cilindar je bil © 0,5 D v prvi raziskavi pri 178 (90%) očeh in v drugi pri vseh 30 (100 %) očeh. 95 % pacientov v prvi študiji je bilo popolnoma neodvisnih od očal. Pri 29 očeh druge študije (97 %) se najboljša korigirana vidna ostrina ni spremenila ali pa se je izboljšala. Pri 27 (90 %) očeh je prišlo do poslabšanja OSI. V 1 letu je 15 (8 %) pacientov potrebovalo Nd-YAG kapsulotomijo zaradi PCO. Pacienti so le redko poročali o motečih optičnih stranskih pojavih.

ZAKLJUČEK: Panoptix je učinkovita IOL za doseganje zelo visoke stopnje neodvisnosti od očal po operaciji sive mrežnice ali refraktivni zamenjavi očesne leče.

PURPOSE: To present the concept of an optimal intraocular lens (IOL), properties of Panoptix IOL and our experience with this IOL.

METHODS: Important properties of a diffractive multifocal Panoptix IOL will be presented. 2 retrospective studies have been conducted to analyse refractive results, Nd: YAG capsulotomy rates, spectacle independence, Objective Scattering Index (OSI) and subjective symptoms.

RESULTS: In the first study data of 100 consecutive patients and 189 eyes implanted with Panoptix IOL have been analysed. Sphere power was © 0,5 D in 184 eyes (93 %), cylinder power was © 0,5 D in 178 (90%) eyes. 95% of patients were spectacle independent. 15 (8%) eyes were treated with Nd: YAG capsulotomy in 1 year. In the second study, data of 15 consecutive patients (30 eyes) have been analysed. Sphere power was © 0,5 D in 29 eyes (97 %), cylinder power was © 0,5 D in all eyes. 29 eyes (97 %) had no change in BCVA or gained lines. In 27 eyes (90 %) measured OSI showed relative higher light scatter. Subjective problems were rare.

CONCLUSION: Panoptix IOL is an effective multifocal platform resulting in high levels of spectacle independence and patient satisfaction after refractive lens exchange and cataract surgery.

VITREORETINALNA KIRURGIJA

VITREORETINAL SURGERY

Moderatorji / Moderators:

MOJCA GLOBOČNIK PETROVIČ, XHEVAT LUMI, MARKO ŠULAK

Vabljeno predavanje ZOS / Invited speaker by ZOS

PEDIATRIC RETINAL DETACHMENT – OUR EXPERIENCE

Tomislav Jukić

'Dpt. Of Ophthalmology, University Hospital Center, Zagreb, Croatia

INTRODUCTION: Pediatric retinal detachment (PRD) accounts for the 3.2%-6.6% of all cases of retinal detachment (RD). Risk factors include trauma (21.1% to 53%), myopia (11.5%-41.44%), previous intraocular surgery (30%-51%) and congenital-developmental anomalies. PRD differ in etiology, anatomy, and prognosis compared from the adult population. They have worse visual acuity, longer duration of detachment prior to diagnosis, more often macular involvement, proliferative vitreoretinopathy (PVR) development at presentation. All above mentioned leads to poor prognosis.

AIM: Aim of this study is to describe characteristics and surgical outcomes of all pediatric retinal detachment patients from a single tertiary referral centre during a period of 9 years.

Methods:

We retrospectively reviewed the clinical records of all patients aged ≥ 18 years, who presented with retinal detachment at a single tertiary referral centre. All participants were diagnosed with retinal detachment and treated in the period between January 2011 until December 2019.

RESULTS: This study included 41 patients with retinal detachment in pediatric age group. Mean age at diagnosis of retinal detachment was 10.7 years. 30 patients were male, 11 were females. Average duration of symptoms previous to diagnosis was 158,4 days with range of several hours to 6 years. Accompanied ocular morbidities were: ROP gr IV (4 patients), bulbus perforation of affected eye (4 patients), high myopia (10 patients), congenital development anomalies (10 patients), uveitis (2 patients).

Nine (9) patients with retinal detachment had history of prematurity. Nine (9) patients reported previous ocular or head trauma. Pars plana vitrectomy was performed at 21 patients (8 were combined with phaco surgery). Scleral buckling was performed at 12 patients, however in 2 patients PPV was subsequently performed. In 4 patients only laser photocoagulation was performed. Finally 4 patients did not undergo surgery or treatment. Among 23 performed vitrectomies, only one was with gas insufflation, while the rest were with silicone oil. Three (3) patients ended with phthisis.

LAMELARNA MAKULARNA LUKNJA

LAMELLAR MACULAR HOLE

Mojca Globočnik Petrovič¹, Angela Thaler¹, Neža Čokl¹, Kristina Jevnikar¹, Mojca Urbančič¹, Maja Šuštar¹

¹*Očesna klinika UKC Ljubljana, Ljubljana, Slovenija*

NAMEN: Predstaviti klinične značilnosti, naravni potek bolezni, epidemiologijo, možne vzroke za nastanek, indikacije za kirurško zdravljenje, različne pristope k kirurškemu zdravljenju, uspeh zdravljenja.

METODE: Pregled literature in prikaz primerov. Retrospektivno smo analizirali klinične značilnosti bolnikov, ki so bili operirani zaradi lamelarne luknje. Analizirali smo značilnosti sprememb slojev mrežnice glede na OCT, vidno ostrino tako preoperativno, kot pooperativno. Multimodalni slikovni prikaz bolnika z obojestransko lamelarno luknjo in makularnimi telangiektazijami tip 2 (MacTel 2) pred in po kirurškem zdravljenju.

REZULTATI: Vidna ostrina po vitrektomiji zaradi lamelarne luknje je boljša kot preoperativno, vendar je izboljšanje manjše kot po vitrektomiji zaradi bolezni vitreomakularnega stika, kot so epiretinalna membrana, vitreomakularni vlek ali makularna luknja. Slabšo vidno ostrino lahko razložimo z običajno prisotnimi spremembami v zunanjih slojih mrežnice, v elipsoidni coni in v zunanji mejni membrani, kljub zaprtju foramna.

ZAKLJUČEK: Etiopatogeneza lamelarne foramna še ni popolnoma dorečena. Pooperativni izhod za vid je ugoden, vendar slabši kot pri boleznih vitreomakularnega stika. Za potencialno izboljšanje rezultatov zdravljenja je potrebno natančneje opredeliti indikacije za operacijo in kirurško tehniko.

PURPOSE: To present clinical manifestations, natural course, epidemiology, pathogenesis, indications for surgery, surgical technique, and results of surgical treatment.

METHODS: Review of literature and presentation of clinical cases. The clinical characteristics of the patients, morphological changes on OCT, preoperative and postoperative visual acuity were retrospectively analyzed. We present a case of a patient with a lamellar macular hole and MacTel 2 with multimodal imaging.

RESULTS: Improvement in visual acuity after vitrectomy was observed, however, the improvement is not as great as expected in the surgical treatment of vitreomacular diseases, such as epiretinal membrane, vitreomacular traction, or full-thickness macular hole. This may be explained by greater changes in the outer retinal layers - ellipsoid zone and external limiting membrane despite successful hole closure.

CONCLUSION: The etiopathogenesis of lamellar macular hole is only partially understood. Surgical treatment leads to an improvement of visual acuity. Further research on indications for surgery and surgical technique is needed.

ZDRAVLJENJE VELIKIH KRONIČNIH MAKULARNIH LUKENJ Z AVTOLOGNO PRESADITVIJO NEUROSENZORNE MREŽNICE

MANAGEMENT OF REFRACTORY LARGE MACULAR HOLE WITH AUTOLOGOUS NEUROSENSORY RETINAL FREE FLAP TRANSPLANTATION

Xhevat Lumi¹

¹Očesna klinika, UKC Ljubljana, Ljubljana, Slovenija

NAMEN: Prikazati morfološki in funkcionalni izid avtologne presaditve nevrosenzorne mrežnice pri bolnikih z velikimi kroničnimi makularnimi luknjami in pri tistih, kjer so bile le-te povezane z regmatogenimi odstopi mrežnice.

METODE: Vključili smo 7 bolnikov, pri katerih so bile prisotne velike kronične makularne luknje. Dva bolnika sta imela odstop mrežnice, ki je bil pridružen miopični makularni luknji. Spremljali smo naslednje parametre: zaprtje makularne luknje, spremembo v najboljši korigirani vidni ostrini, celovitost zunanje mejne membrane in elipsoidne cone ter pravilno poravnavo plasti nevrosenzorne mrežnice na OCT.

REZULTATI: Skupina bolnikov je vključevala 4 moške in 3 ženske s srednjo starostjo 71 (60-81) let. Povprečen čas sledenja je bil 27 (15-49) mesecev. S kirurškim posegom je prišlo do anatomskega zaprtja makularne luknje v vseh primerih. Pri dveh bolnikih z odstopom mrežnice je le ta po presaditvi ostala pritrjena. Pri vseh so bile dosežene različne stopnje funkcionalnega izboljšanja. OCT je pokazal strukturno povezovanje in združevanje presadka z ostalo mrežnico v vseh primerih. Med- in pooperativno nismo zaznali morebitnih zapletov.

ZAKLJUČEK: Avtologna presaditev nevrosenzorne mrežnice lahko predstavlja učinkovito zdravljenje velikih kroničnih makularnih lukenj in z makularnimi luknjami povezanih odstopov mrežnice. Postopek je varen in zagotavlja dober anatomski izid. Vidna ostrina se je izboljšala pri vseh bolnikih.

PURPOSE: To report the morphological and functional outcome of autologous neurosensory retinal free flap transplantation for refractory large macular hole and macular hole related rhegmatogenous retinal detachment.

METHODS: This case series enrolled 7 patients with refractory large macular holes. Two patients had retinal detachment related to myopic macular hole. Main outcome measures, including closure of macular hole, change in best-corrected visual acuity, external limiting membrane, ellipsoid zone integrity, and alignment of neurosensory layers on OCT, were recorded.

RESULTS: There were 4 male and 3 female patients with a median age of 71 (range 60–81) years. The mean follow-up was 27 months (range 15–49 months). Surgery resulted in the anatomical closure of the macular hole in all cases. In two cases with retinal detachment, the retina had remained attached in the postoperative follow-up. Different extent of functional improvement was achieved in all cases. The OCT showed structural integration of the transplant in all cases. There were no intra- or postoperative complications.

CONCLUSION: Autologous neurosensory retinal transplantation can be an effective treatment for the closing of large refractory macular holes and macular hole-related retinal detachments. The procedure is safe and provides good anatomical result. Visual acuity improved in all cases.

VITREKTOMIJA ZA ZDRAVLJENJE RETINOPATIJE NEDONOŠENČKOV STADIJA 4

VITRECTOMY FOR RETINOPATHY OF PREMATURITY STAGE 4

Marko Šulak¹, Špela Markelj¹, Manca Tekavčič Pompe¹
¹Očesna Klinika Ljubljana, Ljubljana, Slovenija

NAMEN: Predstavitev izkušenj z vitrektomijo za 4. stadij retinopatije nedonošenčkov (ROP) na Očesni kliniki Ljubljana.

METODE: Predstavitev dveh kliničnih primerov.

REZULTATI: Obravnavali smo 4 oči dveh nedonošenčkov, ki sta kljub zdravljenju z laserjem po smernicah presejalnega testiranja ROP nekaj tednov kasneje napredovala v 4. stadij – začetni trakcijski odstop mrežnice. Pri vseh 4 očeh smo v nekaj dneh opravili 25g pars plana vitrektomijo z ohranitvijo očesne leče. Pri 3 očeh smo z razrešitvijo trakcije dosegli stabilizacijo kliničnega stanja in trajen poleg mrežnice. Pri enem očesu je prišlo zaradi napredovale periferne trakcije ob vstopu v steklovinski prostor do iatrogenega totalnega odstopa mrežnice.

ZAKLJUČEK: Stadij 4 ROP velja za zadnji stadij, pri katerem je z vitrektomijo še mogoče doseči trajno ugoden rezultat v smislu dolgoročne razrešitve trakcijskega odstopa mrežnice. Ključno je sistematično presejalno testiranje, ki zagotovi pravočasno postavitev indikacije za vitrektomijo preden ROP napreduje v totalni odstop stadija 5.

PURPOSE: Presentation of experience with vitrectomy for stage 4 retinopathy of prematurity (ROP) at University Eye Clinic Ljubljana.

METHODS: Presentation of two clinical cases.

RESULTS: We present 4 eyes of two premature babies who developed early tractional retinal detachment - stage 4 ROP a few weeks after receiving retinal laser treatment as per guidelines set out in our ROP screening protocol.

All 4 eyes underwent 25g lens-sparing vitrectomy within days after diagnosis. In 3 eyes the release of tractional vitreous bands resulted in long-term retinal reattachment. In one eye the entry into the vitreous space was complicated due to advanced peripheral traction, which resulted in iatrogenic total retinal detachment.

CONCLUSION: Stage 4 is considered the last stage of ROP, where vitrectomy is still reasonably likely to achieve a permanently favorable result in terms of lasting retinal re-attachment. The key is systematical ROP screening, which will ensure a timely indication for vitrectomy, before the total detachment of stage 5 ROP develops.

PROLIFERATIVNA VITREORETINOPATIJA MAKULE PO PRIMARNI VITREKTOMIJI

MACULAR PROLIFERATIVE VITREORETINOPATHY

Angela Thaler¹, Neža Čokl¹, Mojca Globočnik Petrovič¹
¹*Očesna klinika UKC Ljubljana, Ljubljana, Slovenija*

NAMEN: Epiretinalna membrana, ki se razvije hitro po odstopu mrežnice, je lahko proliferativna vitreoretinopatija (PVR). Po svoji etiopatogenezi in histološki zgradbi se loči od idiopatske epiretinalne membrane. Naš namen je prikazati klinične značilnosti PVR makule, ki nastane po primarni vitrektomiji.

METODE: Prikaz 3 kliničnih primerov PVR makule, ki smo jih spremljali vsaj 10 mesecev, z različnimi izidi.

REZULTATI: Predstavili bomo primer bolnika s ponovnim odstopom mrežnice zaradi razvoja PVR CP5 ("The updated Retina Society Classification") po primarni vitrektomiji. Pri reoperaciji smo naredili tudi omejeno luščenje MLI. Mrežnica je nalegla, a se je razvil izrazit PVR v makuli izven področja luščenja MLI. Pri drugem primeru se je PVR makule razvil po odstranitvi silikonskega olja. V tretjem primeru se je pri otroku razvil agresiven pooperativni PVR CP12 s prizadetostjo makule, ki je zahteval več zaporednih operacij.

ZAKLJUČEK: PVR v makuli je do določene mere podoben idiopatski epimakularni membrani, a se od nje razlikuje po celični sestavi, potencialu za distorzijo makule in agresivnosti poteka, posebno pri otrokih. Pomembna je pravočasna prepoznavna in hitra reoperacija, saj lahko privede do ireverzibilnih strukturnih sprememb in okvare vidne funkcije.

PURPOSE: Macular proliferative vitreoretinopathy (PVR) is a localized form of PVR that usually develops shortly after retinal detachment repair. Its aetiology and histopathology are different from idiopathic epiretinal membrane. The aim is to present the clinical features of macular PVR after primary vitrectomy.

METHODS: In this case report, we present 3 cases of macular PVR with different outcomes, with at least 10 months of follow-up.

RESULTS: We present the case of a patient with retinal re-detachment (after primary vitrectomy) due to PVR CP5 (The updated Retina Society Classification). Repeated surgery with a limited ILM peel resulted in retinal reattachment, but severe macular PVR developed outside the ILM peel area. The second case is a case of macular PVR that developed after removal of silicone oil. The third case is a case of a child with aggressive postoperative PVR CP12 involving the macula, which was managed by several repeated surgeries.

CONCLUSION: Although macular PVR does share similarities with idiopathic epiretinal membranes, it shows differences in cell distribution as well as in the extent of macular distortion. It can be quite aggressive, especially in children. Early detection and prompt surgery are very important as it can lead to irreversible structural changes and vision loss.

AKUTNI ENDOFTALMITIS PO OPERACIJI KATARAKTE IN REFRAKTIVNI OPERACIJI ZAMENJAVE LEČE

ACUTE POSTOPERATIVE ENDOPHTHALMITIS FOLLOWING CATARACT AND CLEAR LENS EXTRACTION SURGERY

Maja Potrč¹, Xhevat Lumi¹, Mojca Urbančič¹, Neža Čokl¹, Angela Thaler¹, Marko Šulak¹, Vladimir Pfeifer¹, Mojca Globočnik Petrovič¹

¹*Očesna klinika, UKC Ljubljana, Ljubljana, Slovenija*

NAMEN: Ugotoviti pojavnost endoftalmitisa po operaciji katarakte in refraktivni operaciji zamenjave leče med letoma 2015 in 2020 in analizirati dejavnike tveganja za slab izhod za vid po končanem zdravljenju pri bolnikih zdravljenih na Očesni kliniki UKCL.

METODE: Retrospektivno smo vrednotili klinične značilnosti bolnikov, izbiro profilaktičnega antibiotika, čas od operacije katarakte do postavitve diagnoze, od diagnoze do zdravljenja, mikrobiološkega povzročitelja, vidno ostrino po zdravljenju. Slab izhod za vid smo določili kot vidno ostrino manjšo od 0,1 po Snellenu.

REZULTATI: Endoftalmitis po operaciji katarakte je bil prisoten pri 38 bolnikih, pri enem obojestranski. Letna pojavnost je bila 0,031%. Vsi so med operacijo katarakte prejeli profilaktično antibiotik. Vitrektomija z intravitrealno aplikacijo antibiotika je bila narejena v 1-19h po hospitalizaciji. Z mikrobiološko analizo smo potrdili povzročitelja v 54% (21/39), 31% (12/39) bolnikov je imelo slab izhod za vid. Endoftalmitis se je pri bolnikih s slabim izhodom za vid razvil hitreje, imeli so slabo začetno vidno ostrino, nepregledno mrežnico, znanega visoko patogenega mikrobiološkega povzročitelja. Z zdravljenjem smo pri teh bolnikih začeli hitreje kot pri bolnikih z boljšim izhodom za vid.

ZAKLJUČEK: Incidenca endoftalmitisa po operaciji katarakte v Sloveniji med letoma 2015 in 2020 je nizka. Slab izhod za vid po zdravljenju je povezan predvsem s stopnjo patogenosti mikroorganizma.

PURPOSE: To determine the incidence of postoperative endophthalmitis following cataract and clear lens extraction surgery between 2015 and 2020 and to identify risk factors for poor visual outcome in patients treated at the Eye Clinic, UKCL.

METHODS: Patients clinical characteristics, use of prophylactic antibiotic, time from cataract surgery to diagnosis of endophthalmitis and from diagnosis to treatment, causative pathogens, and visual acuity after treatment were retrospectively analyzed. Poor visual acuity was determined as lower than 0.1 on Snellen chart.

RESULTS: Endophthalmitis was documented in 38 patients following cataract surgery, in one patient it was observed bilaterally. Yearly incidence was 0,031%. All patients received intracameral prophylactic antibiotic during cataract surgery. Vitrectomy with intravitreal antibiotic application was performed within 1-19h upon admission. Pathogens were identified in 54% (21/39). Poor visual outcome was documented in 31% (12/39) of patients. Patients with poor visual outcome had earlier onset of endophthalmitis, worse visual acuity and worse visibility of retina at admission, more virulent pathogens identified, and underwent earlier treatment than patients with better visual outcome.

CONCLUSION: Incidence of postoperative endophthalmitis after cataract surgery between 2015 and 2020 in Slovenia was low. Poor visual outcome was mostly associated with the degree of virulence of specific pathogens.

ENDOFTALMITIS PO POŠKODBI POSTTRAUMATIC ENDOPHTALMITIS

Matej Zupan¹, Mojca Globočnik Petrovič¹, Mojca Urbančič¹, Neža Čokl¹, Marko Šulak¹, Xhevat Lumi¹
¹Očesna Klinika, UKC Ljubljana, Ljubljana, Slovenija

NAMEN: Endoftalmitis po poškodbi je resen zaplet odprte poškodbe očesa. Analizirali smo endoftalmitise po poškodbi, zdravljene na Očesni kliniki, UKC Ljubljana, v obdobju med julijem 2014 ter decembrom 2020.

METODE: Retrospektivna analiza endoftalmitisov po poškodbi. Podatke smo pridobili iz registra bolnikov z endoftalmitisom. Ugotovili smo vrsto poškodbe, prisotnost znotraj očesnega tujka, mikrobiološke ugotovitve ter anatomski in funkcionalni izid zdravljenja.

REZULTATI: V zadnjih petih letih je bilo zdravljenih 20 bolnikov z endoftalmitisom po poškodbi. Pri vseh je bila poškodba povzročena z ostrim predmetom. Tujek v očesu je bil prisoten v 9 primerih (45%).

Mikrobiološke preiskave so bile pozitivne v 80% primerov. Gram pozitivni koki so bili izolirani v 56,2% primerov. Najpogosteje izolirana bakterija je bila *Staphylococcus epidermidis*. Pri dveh je bil ugotovljen glivični endoftalmitis. Vsi so bili zdravljeni z vitrektomijo in intravitrealnim vbrizganjem antibiotikov. Pri dveh je prišlo do razvoja panoftalmitisa, potrebna je bila evisceracija očesa.

Najboljša korigirana vidna ostrina ob sprejemu se je gibala od amauroze do 0,8 po Snellenu ter pol leta po končanem zdravljenju od negativnega dojema svetlobe do 1,0 po Snellenu.

ZAKLJUČEK: Najpogostejši mehanizem očesne poškodbe je bila penetrantna poškodba z žico ali intrabulbarnim tujkom. Mikrobiološke preiskave so bile pozitivne v 80% primerov. Najpogosteje izolirani mikroorganizmi so bili Gram pozitivni koki.

PURPOSE: Posttraumatic endophthalmitis is a serious complication of open-globe injury. We analyzed patients with posttraumatic endophthalmitis treated between July 2014 and December 2020 at the Eye Hospital Ljubljana.

METHODS: Retrospective analysis of posttraumatic endophthalmitis cases. Data were obtained from the registry of patients with endophthalmitis. We determined the type of injury, presence of an intraocular foreign body (IOFB), microbiological findings and anatomical and functional outcome of treatment.

RESULTS: There were 20 patients with posttraumatic endophthalmitis treated in the last 5 years. All injuries were caused by sharp objects. IOFB was present in 9 cases (45%). Microbiological findings were positive in 80% of cases. Gram-positive cocci were isolated in 56.2% of cases. The most commonly isolated was *Staphylococcus epidermidis*. Fungal endophthalmitis was confirmed in two patients. All patients had vitrectomy with intravitreal injection of antibiotics. Two patients developed panophthalmitis and evisceration of the eye was required.

The best corrected visual acuity at admission ranged from no light perception to 0.8 and after six months from no light perception to 1.0 on Snellen charts.

CONCLUSION: Prevailing mechanism of ocular injury was penetrating injury with wire or IOFB. Microbiological findings were positive in 80% of cases. The most common isolated microorganisms were Gram-positive cocci.

OČESNA HALKOZA PO POŠKODBI V PROMETNI NESREČI – PREDSTAVITEV PRIMERA

OCULAR CHALCOSIS AFTER INJURY IN A CAR ACCIDENT – CASE REPORT

Anela Bečić Turkanović¹, Xhevat Lumi²

¹Oddelek za očne bolezni, UKC Maribor, Maribor, Slovenija,

²Očesna klinika, UKC Ljubljana, Ljubljana, Slovenija

NAMEN: Prikaz primera 29-letnega bolnika z enostranskim poslabšanjem vida po udarcu glave z zračno blazino v prometni nesreči.

METODE: Analiza klinične slike in rezultatov kirurškega zdravljenja bolnika, ki je bil napoten na Očesno kliniko v mesecu oktobru 2019 zaradi suma na odstop mrežnice.

REZULTATI: Ob sprejemu je bila vidna ostrina prizadetega očesa 0,16 po Snellenu. V kliničnem pregledu je bila prisotna vnetna reakcija v sprednjem prekatu in v steklovini ter katarakta, ki je imela izgled sončnice. Pri pregledu očesnega ozadja je bil postavljen sum na znotraj-očesni tujek. Z ultrazvočno preiskavo očesa in na CT orbite dokazana prisotnost tujka. OCT je pokazal edem mrežnice. Opravljena je bila operacija katarakte in pars plana vitrektomija. Odstranjena je bila približno 10 mm dolga žica zapičena v mrežnico temporalno od rumene pege, ki je bila ovita z fibroznim tkivom. Zadebeljena ter vidno spremenjena sta bile tudi lečna ovojnica in membrana limitans interna. Pooperativno se je oteklina mrežnice postopoma zmanjšala. Korigirana vidna ostrina po 6-ih mesecih je bila 0,9.

ZAKLJUČEK: Poškodba z znotraj-očesnim tujkom je povezana z neposredno in posredno prizadetostjo očesnih struktur. Vnetni odziv očesa je odvisen tudi od kemične sestave tujka. Baker je zelo toksičen, zaradi česar je pomembna pravočasna diagnoza in oskrba očesa z odstranitvijo tujka.

PURPOSE: To report a case of a 29-year-old male patient with unilateral impaired vision after head injury with airbag in a car accident.

METHODS: Retrograde analysis of a surgical treatment outcome in a patient, who was referred to the Eye Hospital as retinal detachment in October 2019.

RESULTS: BCVA in injured eye on admission was 0,16 on Snellen charts. Biomicroscopy showed inflammatory cells in the anterior chamber and vitreous body and also "sunflower" cataract. An intraocular foreign body was suspected and then confirmed on an ultrasound and a CT scan. The OCT showed retinal oedema. Cataract removal and pars plana vitrectomy were performed. An approximately 10 mm long wire wrapped with fibrotic tissue stuck in the retina temporally from macula was removed. We found a thickened and visibly altered lens capsule and internal limiting membrane. Postoperatively, the cystoid macular oedema resolved. Six months after the surgery, the BCVA improved to 0,9.

CONCLUSION: An injury with intra-ocular foreign body is associated with direct and indirect involvement of the ocular structures. Inflammatory response of the eye is also dependent on the chemical composition of the foreign body. Copper is very toxic, so a prompt diagnosis and foreign body removal is mandatory for a better outcome.

Video predstavitev / Video presentation

KIRURŠKA OSKRBA PENETRANTNE POŠKODBE ZRKLA Z ZNOTRAJOČESNIM TUJKOM – KLINIČNI PRIMER SURGICAL MANAGEMENT OF PENETRATING EYE INJURY WITH INTRAOCULAR FOREIGN BODY – CLINICAL CASE

Fran Drnovšek¹, Maja Potrč¹, Xhevat Lumi¹

¹*Očesna Klinika, Univerzitetni Klinični Center Ljubljana, Ljubljana, Slovenija*

NAMEN: Predstavljamo primer kirurške oskrbe penetrantne poškodbe zrkla z znotrajočesnim tujkom pri 53 - letnemu bolniku.

METODE: Bolnik z znano neproliferativno diabetično retinopatijo je obiskal Triažno urgentno ambulantno zaradi poškodbe levega očesa, ki se je zgodila med delom s kladivom brez zaščitnih očal. Vidna ostrina na poškodovanem očesu je bila 0,7 po Snellenu. Na roženici je bila nazalno spodaj na periferiji prisotna penetrantna rana velikosti 1 mm. Na VII. uri je bila vidna laceracija šarenice. V nazalnem spodnjem delu je bila vidna poškodovana in skaljena očesna leča. Oftalmoskopsko je bil v steklovini viden kovinski tujek.

REZULTATI: Naredili smo operacijo sive mreže s kapsulorekso sprednje in zadnje lečne ovojnice in pars plana vitrektomijo. Tujek smo z mikropinceto najprej premaknili v sprednji prekat in ga od tam skozi glavno incizijo odstranili iz očesa. Lečo smo vstavili v kapsularno vrečko. Rano roženice smo zašili z enojnim šivom. Intravitrealno smo vbrizgali antibiotik. Intraoperativnih zapletov ni bilo. Vidna ostrina poškodovanega očesa ob odpustu je bila 1,0 po Snellenu.

ZAKLJUČEK: Zgodnja odstranitev znotrajočesnega tujka pri odprti poškodbi zrkla zniža tveganje za endoftalmitis in razvoj proliferativne vitreoretinopatije ter izboljša končni uspeh zdravljenja.

PURPOSE: We present a case of surgical management of penetrating eye injury with intraocular foreign body in a 53-year-old male.

METHODS: Patient with known non-proliferative diabetic retinopathy presented to the emergency clinic with penetrating eye injury after having worked with a metal hammer. He was not wearing any eye protection equipment. Visual acuity upon admission was 0.7 on Snellen charts. Full thickness corneal laceration 1 mm long was observed naso-inferiorly in the peripheral part of the cornea. Iris laceration was at VII o'clock. Crystalline lens injury with traumatic cataract was present in the lower nasal quadrant. Ophthalmoscopy revealed a metal foreign body in the vitreous body.

RESULTS: We performed cataract surgery with anterior and posterior capsulorhexis, followed by pars plana vitrectomy. Using microforceps we dislocated foreign body into the anterior chamber and removed it from there out of the eye through the main incision. Intraocular lens was implanted into capsular bag. Single corneal suture was placed on the corneal laceration. Intravitreal antibiotics were administered. No intraoperative complications were observed. Visual acuity of the injured eye at discharge was 1.0 on Snellen charts.

CONCLUSION: Early intraocular foreign body removal in the management of an open globe injury decreases risk of endophthalmitis, rate of proliferative vitreoretinopathy, and improves final treatment outcome.

Na povabilo družbe Roche / Invited by Roche

IMPLANTAT "PORT DELIVERY SYSTEM" Z RANIBIZUMABOM ZA ZDRAVLJENJE VLAŽNE OBLIKE STAROSTNE DEGENERACIJE RUMENE PEGE THE PORT DELIVERY SYSTEM WITH RANIBIZUMAB FOR NEOVASCULAR AGE-RELATED MACULAR DEGENERATION

Angela Thaler¹

¹Očesna Klinika UKC Ljubljana, Ljubljana, Slovenija

NAMEN: Implantat "Port Delivery System" (PDS; Genentech, Roche) z možnostjo ponovne polnitve so razvili za dolgotrajno sproščanje intravitrealne farmakoterapije. Predstavili bomo PDS z ranibizumabom za zdravljenje vlažne oblike starostne degeneracije rumene pege (nSDM).

METODE: Pregled raziskave LADDER in preliminarnih rezultatov raziskave ARCHWAY za oceno učinkovitosti in varnosti PDS z ranibizumabom pri zdravljenju nSDM.

REZULTATI: LADDER je randomizirana multicentrična raziskava II. faze, ki je vključevala 220 bolnikov. Prejeli so bodisi PDS, napolnjen z ranibizumabom v 3 različnih koncentracijah ali mesečne intravitrealne injekcije 0,5 mg ranibizumaba. Pri PDS je bila mediana do ponovne polnitve in povprečna sprememba najboljše korigirane vidne ostrine odvisna od koncentracije učinkovine. Funkcionalni in anatomski izid je bil pri skupini s PDS z najvišjo koncentracijo (100 mg/ml) primerljiv s skupino z mesečnimi intravitrealnimi aplikacijami 0,5 mg ranibizumaba.

Raziskava ARCHWAY je randomizirana multicentrična študija III. faze, ki trenutno še poteka. Vključenih je 418 bolnikov. Primerja PDS z ranibizumabom 100 mg/ml (ponovna polnitev vsakih 24 tednov) in mesečne intravitrealne aplikacije 0,5 mg ranibizumaba. Funkcionalni in anatomski izid je po 72 tednih primerljiv med skupinama. Pomembnejši zapleti: postoperativni hematovitreus 6,0%, nastanek filtracijske blazinice 6,9%, endoftalmitis 1,6%, regmatogeni odstop mrežnice 0,8%.

ZAKLJUČEK: PDS predstavlja novo možnost za dolgotrajno kontinuirano sproščanje intravitrealne farmakoterapije.

PURPOSE: The Port Delivery System (PDS; Genentech, Roche) is a refillable implant designed for long-term delivery of intravitreal pharmacotherapy. The aim is to present PDS with ranibizumab in the treatment of neovascular age-related macular degeneration (nAMD).

METHODS: Review of the LADDER trial and preliminary results of the ARCHWAY trial on the efficacy and safety of PDS with ranibizumab in the treatment of nAMD.

RESULTS: The LADDER was a randomized, multicenter, phase II study. 220 patients were randomized to receive the PDS filled with ranibizumab 10 mg/mL, 40 mg/mL, 100 mg/mL, or monthly intravitreal ranibizumab 0.5 mg injections. The PDS demonstrated a dose-response across multiple endpoints (median time to first implant refill, mean BCVA change). Vision and anatomical outcomes in the PDS 100 mg/mL arm were comparable to those in the treatment arm with monthly intravitreal injections.

The ARCHWAY is an ongoing randomized, multicenter, phase III study. 418 patients were randomized to receive 100 mg/mL ranibizumab PDS refilled q24w or monthly ranibizumab 0.5 mg intravitreal injections. Functional and anatomical outcomes were comparable between groups at 72 weeks. Major ocular adverse events: postoperative vitreous hemorrhage 6.0%, conjunctival bleb 6.9%, endophthalmitis 1.6%, rhegmatogenous retinal detachment 0.8%.

CONCLUSION: The PDS is a novel delivery system for continuous intravitreal pharmacotherapy.

Satelitski simpozij Abbvie / Satellite symposium Abbvie

KAJ BI REVMATOLOG POVEDAL OFTALMOLOGU? WHAT A RHEUMATOLOGIST WOULD TELL AN OPHTHALMOLOGIST?

Matija Tomšič

¹Univerzitetni klinični center Ljubljana, Oddelek za revmatologijo, Ljubljana, Slovenija

Pri številnih revmatičnih boleznih se lahko pojavijo tudi bolezenske spremembe na očeh.

Prevalenca prizadetosti oči je 18 % pri revmatoidnem artritisu, 31 % pri sistemske lupusu eritematozusu, 35 % pri antifosfolipidnem sindromu, 27 % pri gigantoceličnem arteritisu in 26 % pri granulomatozi s poliangiitisom (prej Wegenerjevi granulomatozi). Najpogostejša manifestacija pri večini analiziranih boleznih je suhost oči (keratoconjunctivitis sicca), ki se pri bolnikih s Sjögrenovim sindromu približa 90 % (1). Ocena razširjenosti uveitisa, najpogostejše zunajsklepne manifestacije pri bolnikih z juvenilnim idiopatskim artritisom, je 12 % do 30 % (2). Akutni sprednji uveitis je najpogostejša zunajsklepna manifestacija pri spondiloartritisu, njegova razširjenost se giblje med 21-33% (3). Prevalenca očesnih manifestacij pri Behçetovi bolezni je med 50-70 % in lahko privedejo do zapletov, ki ogrožajo vid (4).

Za zdravljenje vseh očesnih manifestacij je potrebno tesno sodelovanje med okulistom in revmatologom. Kaj kot revmatolog predlagam okulistom:

- Pri ponavljajočih se akutnih anteriornih uveitidih je treba pomisliti na spondiloartritis in druge vnetne revmatične bolezni.
- Revmatologi se vedno bolj zavedamo neželenih učinkov glukokortikoidov. Zaželeno je uvedba zdravil, ki zmanjšujejo potrebo po zdravljenju z glukokortikoidi.
- Zaželeno je optimizacija zdravljenja z zdravili, ki spreminjajo potek bolezni, npr. dvig metotreksata do 25 mg enkrat na teden.
- Zdravljenje z zaviralci tumorje nekrotizirajočega faktorja alfa je že zlati standard. Pred uvedbo je potreben pregled na latentne tuberkulozo in okužbe z virusom hepatitisa B in C.
- Odločitev o zdravljenju očesnih manifestacij s tocilizumabom, sarilumabom, rituksimabom ali z zaviralci Janus kinaz naj bo v tesnem sodelovanju z revmatologi.
- Neželeni učinki klorokina in hidroksiklorokina - v primeru retinopatije je treba nemudoma prekiniti zdravljenje z antimalariki.
- Cepljenje proti COVID-19. Po vsakem odmerku cepiva naj bolnik en teden ne prejema zaviralce Janus kinaz in po cepljenju naj izpusti en odmerek metotreksata (5).

Many rheumatic diseases may present with ocular manifestations.

The prevalence of eye involvement is 18% in rheumatoid arthritis, 31% in systemic lupus erythematosus, 35% in antiphospholipid syndrome, 27% in giant cell arteritis, 26% in granulomatosis polyangiitis (formerly Wegener's granulomatosis). The most common manifestation is dry eyes (keratoconjunctivitis sicca) in most diseases analyzed with a frequency approaching 90% in Sjogren's syndrome (1). Estimate of prevalence of uveitis, most frequent extra-articular manifestation in patients with known Juvenile idiopathic arthritis (JIA), is 11.6% to 30% (2). Acute anterior uveitis is the most frequent extra-articular manifestation in spondyloarthritis; its prevalence ranges between 21% and 33% (3). Ocular manifestations in Behçet's disease have a prevalence that varies between 50-70%, can lead to sight-threatening complications (4).

Treatment of all these ocular manifestations should be carried out in collaboration between an ophthalmologist and a rheumatologist. What do I as a rheumatologist suggest to ophthalmologists:

- In recurrent acute anterior uveitis, spondyloarthritis as well as other inflammatory rheumatic diseases should be considered.
- Rheumatologists are increasingly aware of glucocorticoids side effects. The introduction of steroid-sparing treatments is desirable.
- Disease-modifying anti-rheumatic drugs, dose optimization, e.g. methotrexate up to 25 mg once a week.
- Treatment with tumor necrosis factor-alfa inhibitors is already the gold standard. Before the introduction screening for latent tuberculosis or hepatitis B/C virus infection is necessary.

- Make the decision to treat ocular manifestations with tocilizumab, sarilumab, rituximab and Janus kinase inhibitors, in close cooperation with rheumatologists.
- Chloroquine and hydroxychloroquine toxicity - in case of retinopathy antimalarial treatment should be discontinued immediately.
- COVID-19 Vaccination. Hold methotrexate and Janus kinase inhibitors inhibitors for 1 week after each vaccine dose (5).

1. Turk MA, Hayworth JL, Nevskaya T, Pope JE. *J Rheumatol*. 2021 Jan 1;48(1):25-34. doi: 10.3899/jrheum.190768. Epub 2020 May 1. PMID: 3235815
2. Sen ES, Ramanan AV. *Clin Immunol*. 2020 Feb;211:108322. doi: 10.1016/j.clim.2019.108322. Epub 2019 Dec 9. PMID: 31830532
3. Rademacher J, Poddubnyy D, Pleyer U. *Ther Adv Musculoskelet Dis*. 2020 Sep 12;12:1759720X20951733. doi: 10.1177/1759720X20951733. eCollection 2020. PMID: 32963592
4. Posarelli C, Maglionico MN, Talarico R, Covello G, Figus M. *Clin Exp Rheumatol*. 2020 Sep-Oct;38 Suppl 127(5):86-93. Epub 2020 Nov 18
5. Curtis JR, Johnson SR, Anthony DD, Arasaratnam RJ, Baden LR, Anne R Bass AR et al. *Arthritis Rheumatol*. 2021 Mar 17. doi: 10.1002/art.41734. Online ahead of print.

Satelitski simpozij Abbvie / Satellite symposium Abbvie

NAŠE IZKUŠNJE PRI ZDRAVLJENJU NEINFEKCIJSKEGA UVEITISA

OUR EXPERIENCE IN THE TREATMENT OF NONINFECTIOUS UVEITIS

Nataša Vidović Valentinčič^{1,2}, Nika Vrabič¹

¹*Očesna klinika, UKC Ljubljana, Slovenija*

²*Medicinska fakulteta, Univerza v Ljubljani, Slovenija*

Neinfekcijski uveitis predstavlja (NIU) največji delež uveitisa. 81 % NIU predstavlja anteriorni uveitis, lahko v sklopu sistemske vnetne bolezni ali ne. V zadnjih letih v ospredje prihaja zdravljenje NIU z biološkimi zdravili, biološka zdravila so vključena v mednarodne smernice zdravljenja. V Sloveniji smo do sedaj zdravili 25 bolnikov (46 oči) z registriranim biološkim zdravilom za zdravljenje NIU, adalimumabom; 16 % bolnikov je imelo anteriorni uveitis, 12 % intermediarni, 48 % anteriorni in intermediarni, 8 % posteriorni in 16 % panuveitis. 35 % je imelo pridruženo sistemsko vnetno bolezen. Pri enem bolniku smo zdravljenje prekinili zaradi resnih stranskih učinkov, pri treh zamenjali adalimumab z drugim biološkim zdravilom. Pri vseh ostalih je prišlo do stabilizacije vnetja, izboljšanja vidne ostrine, kjer je bilo to morfološko mogoče in do zmanjšanja cistoidnega makularnega edema. Pri večini bolnikov smo lahko zmanjšali uporabljena nebiološka nesteroidna imunosupresivna zdravila.

Non-infectious uveitis (NIU) represents the largest proportion of uveitis. 81% of NIU is anterior uveitis; it can be a part of a systemic inflammatory disease. In recent years, NIU treatment with biologics is a common approach, and biologics are included in international treatment guidelines. In Slovenia, we have so far treated 25 patients (46 eyes) with a registered biological drug for the treatment of NIU, adalimumab. 16% of patients had anterior uveitis, 12% intermediate, 48% anterior and intermediate, 8% posterior, and 16% panuveitis. 35% had associated systemic inflammatory disease. In one patient, treatment was discontinued due to serious side effects, and in three patients, adalimumab was replaced with another biologic. In all others, there was a stabilization of inflammation, improvement of visual acuity where morphologically possible, and reduction of cystoid macular edema. In most patients, we were able to reduce the non-biological non-steroidal immunosuppressive drugs used.

NONINFECTIOUS UVEITIS IN CHILDREN

Nenad Vukojević¹

¹School of Medicine University of Zagreb, Department of Ophthalmology, UHC Zagreb, Zagreb, Croatia

Noninfectious uveitis in children is a potentially blinding disease with a high rate of complications that can occur as an isolated eye disease but also often as part of a systemic disorder that threatens the child's health. Uveitis in all patients leaves permanent structural and functional consequences, but in pediatric uveitis the complications are more devastating and we must always keep in mind the risk of amblyopia.

Accurate diagnosis requires comprehensive medical history, detailed complete examination of the child and focused diagnostic workup. Treatment of pediatric uveitis is more challenging than in adults, and systemic corticosteroids, which effectively reduce acute inflammation, are not suitable for long-term treatment. In addition to topical corticosteroid therapy, that also has serious local side effects, immunomodulatory drugs and biologics, that are precisely indicated in only few noninfectious uveitis with systemic disease (JIA), should be the choice for long-term therapy.

Due to the specificity of the child's organism and possible systemic disease, the workup and treatment of pediatric noninfectious uveitis should be based on teamwork and cooperation of ophthalmologists with pediatric rheumatologists.

UVEITIS

UVEITIS

Moderatorji / Moderators:

NATAŠA VIDOVIĆ VALENTINČIČ, SAŠA POČKAR, KATJA KUHTA

Vabljeno predavanje ZOS / Invited speaker by ZOS

RETINAL COMPLICATIONS TO SYSTEMIC LUPUS ERYTHEMATOSUS – THE SAME DISEASE AND VARIOUS OPHTHALMIC STORIES

Nenad Vukojević¹, Tomislav Jukić¹, Ante Vukojević²

¹*School of Medicine University of Zagreb, Department of Ophthalmology, UHC Zagreb, Zagreb, Croatia,*

²*County Institute for Emergency Medicine, SMC, Zagreb, Croatia*

AIM: To present clinical course, diagnosis and treatment of patients with retinal complications of systemic lupus erythematosus (SLE)

PATIENTS AND METHODS: Small retrospective series of cases. Four patients with ophthalmic complications to systemic lupus erythematosus with a different presentation and outcome of ophthalmic and systemic diseases.

RESULTS: Two patients with already diagnosed SLE get the ophthalmic manifestations of the disease. In one patient, the ophthalmic disease was a part of the clinical course of the first manifestations of SLE. One patient's visual function lost as a result of treatment of SLE without ophthalmic complications. The results of an extensive systemic diagnostics confirmed the diagnosis of SLE, and ophthalmic diagnostic detected ophthalmic complications and damage to the structure and function of the retina and the consequent damage of the visual function.

CONCLUSION: Retinal manifestations to SLE have a high potential for destruction of the retina and the consequent irreversible damage to visual function. With the treatment of ophthalmic complications, it is necessary to treat systemic SLE with timely detection of vision threatening side effects of some medications.

KLINIČNE IN SLIKOVNE DIAGNOSTIČNE ZNAČILNOSTI SINDROMA IZGINJAJOČIH BELIH PIK CLINICAL AND IMAGING FINDINGS IN MULTIPLE EVANESCENT WHITE DOT SYNDROME

Ana Pajtler Rošar¹, Nataša Vidović Valentinčič¹

¹Očesna Klinika v Ljubljani, Ljubljana, Slovenija

NAMEN: predstavitev kliničnih in slikovnih diagnostičnih značilnosti sindroma izginjajočih belih pik (ang. multiple evanescent white dot syndrome-MEWDS).

METODE: Retrospektivna študija 16 bolnikov z diagnozo MEWDS na Očesni kliniki v Ljubljani od leta 2014 do 2021. Pri vseh bolnikih smo opravili pregled medicinske dokumentacije in slikovnih diagnostičnih metod, vključno s fotografijami očesnega ozadja, OCT in avtofluorescenco (AF). OCT angiografija je bila na voljo pri 6 bolnikih, fluoresceinska angiografija (FA) in indocianin-zelena angiografija (ICG) pri 14 bolnikih.

REZULTATI: Od šestnajstih bolnikov je bilo 13 žensk (povprečna starost 24,0 let; povprečna refrakcijska napaka -1,2 dioptrije) s povprečnim spremljanjem 22,1 meseca. Povprečna vrednost vidne ostrine ob prezentaciji je bila $0,24 \pm 0,18$ LogMAR. Pri vseh bolnikih, razen enemu, se je vidna ostrina izboljšala na 0 logMAR v povprečju $7,3 \pm 4,2$ tednov.

Najpogostejši simptomi so bili zamegljen vid (50 %), skotomi (44 %), fotopsije (19 %) in glavobol (6 %). Klinične značilnosti so vključevale zrnatost foveje in bele lise na ozadju pri vseh bolnikih, edem vidnega živca pri 4 in celice v steklovini pri 2. Slikovne diagnostične značilnosti so vključevale okvaro elipsoidnega sloja na OCT, ki je korelirala z lisami povečane autofluorescence, hiperfluorescenco na FA in hipofluorescenco na ICG.

ZAKLJUČEK: MEWDS je samoomejujoč proces zunanjih slojev mrežnice. Klinične in slikovne diagnostične značilnosti omogočajo prepoznavanje in spremljanje te bolezni.

PURPOSE: To report the clinical and imaging characteristics of multiple evanescent white dot syndrome (MEWDS).

METHODS: Retrospective study of 16 patients diagnosed with MEWDS at Eye Hospital Ljubljana from 2014 to 2021. Medical records and retinal imaging, including fundus photography, OCT, fundus autofluorescence (FAF) available in 16 patients; OCT angiography in 6 patients, fluorescein angiography (FA) and indocyanin-green angiography (ICG) in 14 patients, were reviewed.

RESULTS: Of sixteen patients 13 were females (mean age 24.0 years; mean refractive error of -1.2 diopters) with a mean follow-up of 22.1 months. Mean BCVA at presentation was 0.24 ± 0.18 LogMAR. All but one patient had BCVA recovery to 0 logMAR within mean of 7.3 ± 4.2 weeks.

Presenting symptoms included blurred vision (50%), scotomas (44%), photopsias (19%), and headache (6%). Clinical features included foveal granularity and white fundus lesions in all patients, optic disc edema in 4 and vitreous cells 2 patients. Imaging features included ellipsoid zone disruption on OCT corresponding to FAF hyperautofluorescence, FA hyperfluorescence and ICG hypofluorescence.

CONCLUSION: MEWDS is self-limiting condition of the outer retina. A distinct set of clinical exam and imaging findings permit recognition and follow-up of this disease.

0.19 MG FLUOCINOLON ACETONID INTRAVITREALNI IMPLANT PRI ZDRAVLJENJU NEINFEKCIJSKEGA KRONIČNEGA UVEITISA: IZKUŠNJE, PRIPOROČILA IN UGOTOVITVE 12-MESEČNE ŠTUDIJE V TERCIARNEM CENTRU

INTRAVITREAL FLUOCINOLONE 0.19MG IMPLANT IN THE MANAGEMENT OF CHRONIC NON-INFECTIOUS UVEITIS: EXPERIENCE, RECOMMENDATIONS AND 12-MONTH OUTCOMES FROM A SINGLE TERTIARY CENTRE

Saša Počkar¹, Ines Leal², Ramandeep Chhabra¹, Nicholas Jones¹, Laura Steeples¹

¹*Manchester Royal Eye Hospital, Manchester, Združeno kraljestvo,*

²*Ophthalmology Department, Centro Hospitalar Universitário Lisboa Norte, Hospital de Santa Maria, Lisboa, Portugal*

NAMEN: Namen študije je predstaviti varnost in učinkovitost 0.19mg fluocinolon acetamid implanta (FAi) pri zdravljenju neinfekcijskega uveitisa (NIU) v terciarnem centru v obdobju enega leta in primerjati rezultate z ugotovitvami NCT01694186 klinične študije ter podati priporočila.

METODE: Retrospektivna študija 11 oči z NIU in uveitičnim makularnim edemom (CMO).

REZULTATI: Glavna indikacija za zdravljenje je bil kronični CMO. Povprečna začetna centralna debelina mrežnice (CRT) je bila 435µm +/- 176 in se je izboljšala na 296 µm +/- 67 po 12 mesecih. Povišan očesni tlak (IOP) je bil najpogostejši neželeni učinek, uspešno zdravljen le s topično terapijo. Vidna ostrina je bila po 12 mesecih stabilna. Sistemska terapijo je bilo mogoče zmanjšati pri večini bolnikov. 2 očesi sta potrebovali dodatno terapijo zaradi poslabšanja CRT.

ZAKLJUČEK: Večina oči z FAi implantom je imela pomembno zmanjšano CRT in stabilno vidno ostrino po 12 mesecih. Naši rezultati kažejo, da je FAi učinkovit pri zdravljenju NIU, z dobrimi anatomskimi in funkcionalnimi rezultati.

PURPOSE: To present efficacy and safety of 0.19mg fluocinolone acetonide insert (FAi) to treat chronic non-infectious uveitis (NIU) in a single referral centre over the period of one year, compare it to the outcomes of NCT01694186 clinical trial and to present recommendations for its use in NIU.

METHODS: A retrospective observational clinical study of 11 eyes with NIU complicated by chronic cystoid macular edema (CMO).

RESULTS: The main indication for treatment was chronic CMO. The mean central retinal thickness (CRT) at baseline was 435µm +/- 176, improving to 296 µm +/- 67 at 12 months. Raised intraocular pressure (IOP) was the commonest adverse event, managed with topical therapy only. The mean best-corrected visual acuity (BCVA) was stable at 12 months. Systemic treatment was reduced in the majority. Two eyes received adjunctive treatment for worsening CRT.

CONCLUSION: Implantation of FAi resulted in a significant and sustained reduction of CRT and stable BCVA in the majority of patients. Our results suggest FAi is an effective maintenance treatment for NIU, with favorable functional and anatomical outcomes.

PRIMERJAVA INTRAVITREALNEGA TRIAMCINOLON ACETONIDA IN DEKSAMETAZONSKEGA INTRAVITREALNEGA VSADKA PRI ZDRAVLJENJU UVEITIČNEGA CISTOIDNEGA MAKULARNEGA EDEMA A COMPARISON OF INTRAVITREAL TRIAMCINOLONE ACETONIDE AND DEXAMETHASONE INTRAVITREAL IMPLANT FOR THE TREATMENT OF UVETIC CYSTOID MACULAR EDEMA

Polona Zaletel Benda¹, Nataša Vidović Valentinčič¹, Barbara Cvenkel¹

¹Očesna klinika, UKC Ljubljana, Ljubljana, Slovenija

NAMEN: Primerjava učinkovitosti in stranskih učinkov zdravljenja med intravitrealnim triamcinolon acetonidom (TA) in deksametazonskim vsadkom (DEX) pri uveitičnem cistoidnem makularnem edemu (CME).

METODE: Retrospektivna analiza 39-ih oči, ki so prejeli intravitrealno TA (n=18) ali DEX (n=21) za zdravljenje uveitičnega CME s časom spremljanja vsaj 1 leto. Med skupinama TA in DEX smo 6-8 tednov po aplikaciji zdravila primerjali izboljšanje vidne ostrine (VO), stopnjo umiritve steklovinskega vnetja, razliko v centralni debelini mrežnice (CRT) in očesni tlak (IOP). Beležili smo ponovitev CME in ponovno aplikacijo, uvedbo topične antiglavkomske terapije in operativni poseg zaradi katarakte ali glavkoma.

REZULTATI: Izboljšanje VO, stopnja umiritve steklovinskega vnetja in CRT se 6-8 tednov po aplikaciji niso statistično značilno razlikovale med skupinama. Povprečni čas do naslednje aplikacije je bil daljši v DEX skupini. Porast IOP 6-8 tednov po aplikaciji zdravila je bil višji v skupini DEX kot v skupini TA, vendar statistično neznačilno. Pri vseh fakih očeh v DEX skupini in pri polovici vseh fakih oči v TA skupini je bila v času spremljanja potrebna operacija katarakte. V skupini DEX je petina bolnikov potrebovala topično antiglavkomsko terapijo.

ZAKLJUČEK: Intravitrealni TA in DEX se nista statistično značilno razlikovala v učinkovitosti in stranskih učinkih zdravljenju uveitičnega CME v času spremljanja 1 leta.

PURPOSE: To evaluate the efficacy and side effects of intravitreal triamcinolone acetonide (TA) compared with dexamethasone implant (DEX) for treatment of uveitic cystoid macular edema (CME).

METHODS: Retrospective analysis of 39 eyes that received either intravitreal TA injection (n=18) or DEX (n=21) due to uveitic CME with 1-year follow up. We compared improvement in the visual acuity (VA), the degree of vitreous inflammation, the central retinal thickness (CRT) and intraocular pressure (IOP) 6-8 weeks after application of TA or DEX. Recurrence of CME and re-application, topical antiglaucoma therapy and surgery for cataract or glaucoma were recorded.

RESULTS: Improvement in VA, the degree of vitreous inflammation and CRT were not statistically significantly different between the groups. The average time to the next application was longer in the DEX group. The increase in IOP 6-8 weeks after application was higher in the DEX group, but the difference was not statistically significant. Cataract surgery was required in all phakic eyes in the DEX and in half of the eyes in the TA group. In the DEX group, one fifth of patients required topical antiglaucoma therapy.

CONCLUSION: We found no statistically significant difference in the efficacy and side effects of intravitreal treatment with TA and DEX for uveitic CME.

PACIENTI Z OKUZIVNIM MREŽNIČNIM VASKULITISOM NEINFEKCIJSKEGA IZVORA V SLOVENSKI POPULACIJI – 10 LETNI PREGLED

PATIENTS WITH NON-INFECTIOUS OCCLUSIVE RETINAL VASCULITIS IN SLOVENIAN POPULATION – A 10 YEARS REVIEW

Pia Klobučar¹, Polona Jaki Mekjavič¹, Nataša Vidović Valentinčič¹

¹*Očesna klinika, Univerzitetni klinični center Ljubljana, Ljubljana, Slovenija*

NAMEN: Opredelitev kliničnega poteka neinfekcijskega okluzivnega mrežničnega vaskulitisa pri pacientih, obravnavanih na Očesni kliniki Ljubljana v zadnjih 10 letih.

METODE: Retrospektivni pregled bolnikov z neinfekcijskim okluzivnim mrežničnim vaskulitisom. Spremljali smo vidno ostrino, lokacijo in vrsto mrežničnih sprememb, sistemske bolezni, vrsto zdravljenja in pridružene zaplete: cistoidni makularni edem, mrežnične/ žilnične neovaskularizacije, glavkom, sivo mreno, edem/ atrofijo vidnega živca, epiretinalno membrano.

REZULTATI: Vključenih je bilo 37 pacientov, 22 z bilateralno prizadetostjo, v povprečju spremljanih 60 mesecev. Povprečna starost ob diagnozi je bila 49 let (24-67 let), s povprečno začetno vidno ostrino (VO) 0.8 (0.014-1.0) in povprečno končno 0.7 (0.002-1.0). Odstotek slepih in slabovidnih oči ob koncu spremljanja je bil 12 %. Pri 43 očeh so se spremembe žilja začele periferno, pri 43 očeh s prizadetostjo venul in arteriol. Pri 8 pacientih je bila diagnosticirana sistemska bolezen. Sistemsko imunomodulatorno/ imunosupresivno terapijo je prejelo 17 pacientov. Pri 47 očeh je bila narejena laserska fotokoagulacija, 16 oči je bilo zdravljenih z zaviralci vaskularnega endotelnega rastnega faktorja. Vsaj enega izmed predefiniranih zapletov je imelo 45 oči.

ZAKLJUČEK: Okluzivni mrežnični vaskulitis je vid ogrožujoče stanje. Ob nastopu bolezni je potrebna presejalna diagnostika, nato pa skrbno spremljanje in ustrezno zdravljenje zapletov.

PURPOSE: To evaluate the clinical course of non-infectious occlusive retinal vasculitis in patients treated at the Eye Hospital Ljubljana in the last 10 years.

METHODS: Retrospective view of the patients with non-infectious occlusive retinal vasculitis. Visual acuity, location and type of retinal changes, systemic diseases, type of treatment and associated complications, such as cystoid macular edema, retinal/ choroidal neovascularization, glaucoma, cataract, optic nerve edema/ atrophy, epiretinal membrane were evaluated.

RESULTS: 37 patients were included, 22 with bilateral affection. They were followed-up for an average of 60 months. The mean age at diagnosis was 49 years (24-67 years). The mean initial visual acuity (VA) was 0.8 (0.014-1.0), the mean final 0.7 (0.002-1.0). The percentage of blind and visually impaired eyes at the end of follow-up was 12%. In 43 eyes changes in the retinal vessels began peripherally, in 43 eyes venules and arterioles were affected. In 8 patients an underlying systemic disease was diagnosed. 17 patients received systemic immunomodulatory / immunosuppressive therapy. Laser photocoagulation was performed in 47 eyes, 16 eyes were treated with vascular endothelial growth factor inhibitors. 45 eyes had at least one of the predefined complications.

CONCLUSION: Occlusive retinal vasculitis is a vision threatening condition. At the onset of disease screening diagnostics is required, followed by regular check-ups and treatment of complications.

OČESNI SIFILIS, POJAVNOST V ZADNJIH DESETIH LETIH V SLOVENIJI

OCULAR SYPHILIS, OCCURRENCE IN THE LAST TEN YEARS IN SLOVENIA

Živa Štular¹, Ana Fakin¹, Mojca Matičič^{2,3}, Saša Počkar⁴, Darja Dobovšek¹, Nataša Vidović Valentinčič^{1,3}

¹*Očesna klinika, UKC Ljubljana, Slovenija,*

²*Klinika za infekcijske bolezni in vročinska stanja, UKC Ljubljana, Slovenija,*

³*Medicinska fakulteta, Univerza v Ljubljani, Slovenija,*

⁴*Manchester Royal Eye Hospital, UK*

NAMEN: V zadnjih 20 letih je pojavnost sifilisa po svetu ponovno v porastu. Prikazati želimo klinične značilnosti bolnikov z očesnim sifilisom, ki so bili obravnavani na Očesni kliniki Univerzitetnega kliničnega centra Ljubljana (UKCL).

METODE: Retrospektivna študija bolnikov, obravnavanih zaradi očesnega sifilisa v UKCL v obdobju 2010-2021.

REZULTATI: V Sloveniji je bilo med leti 2010-2021 prijavljenih 744 primerov sifilisa. V tem obdobju smo obravnavali 11 (1.5%) bolnikov z očesnim sifilisom (9 moških, 2 ženski, povprečna starost 56±14 let). Očesni sifilis kot prva manifestacija bolezni je bil prisoten pri 8/11 (73%) bolnikov. 2/11 je k nam napotil infektolog, 1/11 je pomoč poiskal sam. Pri 5/11 je bil prisoten uveitis: anteriorni (1/5), panuveitis (1/5) in intermediarni (3/11). Pri 6/11 bolnikih je bila prisotna optična nevropatija: posteriorna ishemična optična nevropatija (1/6), edem papile (3/6), papilitis (2/6). Vsi bolniki so bili sistemsko zdravljeni s penicilinom parenteralno. 2/11 bolnika sta potrebovala še intravitrealno aplikacijo deksametazona. Pri vseh bolnikih, ki so prišli na kontrolni pregled (9/11), smo ugotavljali izboljšanje stanja.

ZAKLJUČEK: Očesni sifilis se lahko pojavi v kateremkoli obdobju sifilisa. Je relativno redka bolezen, a nanj je potrebno vedno pomisliti. Najpogostejši očesni manifestaciji sta uveitis ali optična nevropatija, vedno pa moramo izključiti tudi okužbo s HIV.

PURPOSE: In the last 20 years the global incidence of syphilis has been increasing. The aim of the study was to present clinical characteristics of the patients with ocular syphilis managed at the Eye Hospital, University Medical Centre Ljubljana (UMCL).

METHODS: A retrospective analysis of patients treated for ocular syphilis at the UMCL during 2010-2021.

RESULTS: There were 744 cases of syphilis reported in Slovenia between 2010-2021. 11 (1.5%) patients presented with ocular syphilis (9 males and 2 females, mean age of 56± 14 years). Ocular syphilis as the first manifestation of the disease was present in 8/11 (73%) patients; 2/11 were referred to us by an infectiologist and 1/11 came by himself. In 5/11 uveitis was present: anterior (1/5), intermediate (3/11) and panuveitis (1/5). Optic neuropathy was present in 6/11: posterior ischemic optic neuropathy (1/6), papillary edema (3/6), papillitis (2/6). All the patients (11/11) received systemic treatment with penicillin parenterally. 2/11 patients needed additional intravitreal administration of dexamethasone.

CONCLUSION: Ocular syphilis can occur at any stage of the disease. Although a relatively rare manifestation, it always needs to be taken into consideration. The most common ocular manifestations are uveitis or optic neuropathy. HIV infection must be always excluded.

HUMAN OPHTHALMOMYIASIS CAUSED BY OESTRUS OVIS – FIRST REPORT FROM CROATIA AND REVIEW ON CASES FROM MEDITERRANEAN COUNTRIES

Ana Pupić-Bakrač^{1,2}, Relja Beck³

¹*Department of Ophthalmology, General Hospital Zadar, Zadar, Croatia,*

²*Department of Ophthalmology, University Hospital Center Zagreb, School of Medicine, University of Zagreb, Zagreb, Croatia,*

³*Department for Bacteriology and Parasitology, Croatian Veterinary Institute, Zagreb, Croatia*

PURPOSE: *Oestrus ovis* (the sheep nasal bot fly) is dipteran from Oestridae family able to infect the human eye by depositing larvae and causing ophthalmomyiasis. It occurs in endemic areas with warm climate, between spring and autumn. Clinically, it manifests in external form which has mild symptomatology; or in internal form which represents eye compromising condition. The purpose of current study was to make report on three cases of ophthalmomyiasis caused by *O. ovis* in Croatia. Additionally, meta-analysis of published cases from all countries in Mediterranean was conducted.

METHODS: Case series: Three patients, two males (age: 30 and 52 years) and one female (age: 76 years) came to urgent ophthalmic examination for irritation and redness of the eye. All three patients reported being stung on the eye by a fly. On slit-lamp examination, tiny, translucent larvae with dark head, 1–2 mm in size, were seen crawling over the bulbar conjunctiva and in upper fornix, causing conjunctivitis and chemosis. Symptoms resolved shortly after extraction of larvae using hook forceps. All patients had infestation with single larva. Final diagnosis was set after morphological and molecular confirmation of *O. ovis* first instar (GenBank accession number: MN845130). Interestingly, this was third sequence deposited in GenBank of *O. ovis* and second human-based on COI analysis.

Meta-analysis:

Reviewing a PubMed database in the period between 1954 and January 2020, 259 cases of human *O. ovis* ophthalmomyiasis have been reported in countries of Mediterranean basin, based on morphological and/or molecular confirmation of parasite.

RESULTS: A total of 261 cases had external, while one had internal form of ocular myiasis caused by *O. ovis*. The highest number of reported cases were published in Libya (N=121), Tunisia (N=38), Turkey (N=30) and Italy (N=28). Foreign body sensation/irritation and redness/hyperemia were most common symptoms and signs of human *O. ovis* external ophthalmomyiasis, observed in 85% and 75% of cases, respectively. In majority of cases, larviposition occurred in rural areas, during warm summer months, between 24 and 28 °C, under conditions of calm wind and relative humidity of 40-80%.

CONCLUSION: Croatia represents endemic area for human *O. ovis* ophthalmomyiasis, like most of the countries in the Mediterranean basin. The possible reason that ocular myiasis is not reported earlier in Croatia is due to awareness. In addition, global warming predisposes increase of *O. ovis* prevalence, both in animals and humans, which could be another explanation why it became emerging zoonosis in Croatia.

AVTORSKO KAZALO

INDEX OF AUTHORS

A		Doko Vajdić Ines	62
Allan Bruce	153	Dolžan Vita	170
Allikmets Rando	119	Drnovšek Brigita	130
Anđelić Sofija	181	Drnovšek Fran	55, 200
Atanasovska Velkovska Makedonka	117, 170, 171	Drnovšek-Olup Brigita	72
Avsec Lara	173	Dučić Tanja	181
B		E	
Barbara Uršič Ana	79	Erlah Tanja	56
Baretić Maja	133	F	
Beck Relja	213	Fakin Ana	51, 60, 70, 71, 72, 75, 77, 80, 82, 90, 113, 114, 115, 116, 119, 120, 121, 124, 126, 127, 130, 212
Bečić Turkanović Anela	199	Ferme Peter	92, 94
Blaguš Tanja	170	G	
Blažič Veronika	51	Gaberšček Simona	132
Bollati Michela	72	Gardašević Topčić Ivana	110
Bregar Janez	131, 132	Gavrić Ana Uršula	105
Bučan Kajo	88	Gerjevič Špela	68
Burgar Jan	77	Glavač Damjan	119
C		Globočnik Petrovič Mojca	90, 95, 106, 161, 193, 196, 197, 198
Caruso Ciro	165	Gorenjak de Souza Boža	57
Chhabra Ramandeep	209	Goričar Katja	170
Corradi Zelia	119	Gornik Ana	72, 155, 158, 161
Crnej Khoueir Alja	187	Gračner Tomaž	52, 169, 176, 185
Crnjac Barbara	52, 135	Grčar Rok	140, 182, 183, 190
Cvenkel Barbara	64, 168, 170, 171, 173, 174, 175, 177, 210	H	
Cvetko Ana	53	Hadalin Vlasta	116
Č		Haskaj Helena	134
Čokl Neža	193, 196, 197, 198	Hawlina Gregor	131, 132, 138
Čufer Nina	64, 128		
D			
de Rosa Matteo	72		
Debelić Vladimir	101, 142		
Delfin Silvija	117, 146, 148		
Djordjević Miloš	65		
Dobovšek Darja	212		
Dobovšek Divjak Darja	58, 98, 102		

Hawlina Marko	51, 60, 72, 75, 77, 82, 113, 114, 115, 116, 119, 120, 122, 126, 127, 128, 181, 188, 189	K	Kalinšek Anja	150
Herceg Azra	160, 184	Kasumović Aida	62, 73, 86	
Hlača Marja	58	Kiraly Peter	103	
Hočevar Alojzija	72	Kljaić Nenad	53, 65, 74, 83, 84, 92, 93	
Hojs Fabjan Tanja	83	Klobučar Pia	63, 100, 211	
Holc Iztok	74, 84	Kobal Nina	120	
Hollo Gabor	167	Koce Maša	106	
I		Kojundžić L.	54	
Ilievska Georgiev Marija	68	Kokot Petra	65	
Irman Grčar Irena	140, 182, 183, 190	Kornhauser Cerar Lilijana	137	
Irman Marjan	140, 151, 182, 190	Korošec Mirijam	117	
Iveković Renata	81	Korpič Tadeja	92, 94	
J		Kosec Dragica	69, 141, 146, 147, 148, 149	
Jaki Mekjavić Polona	80, 90, 95, 96, 103, 105, 106, 121, 132, 211	Košič Knez Nina	91, 92, 125	
Jaki-Mekjavic Polona	113	Kovač Lea	126, 146	
Jaklič Helena	72, 114	Krašovec Tjaša	120	
Jandrovkić S.	54	Kreuzer Martin	181	
Janžič Urška	80	Krhlikar Nina	66	
Jarc Vidmar Martina	75, 77, 113, 114, 115, 116, 119, 125, 126, 127, 150	Krolo Iva	62, 76, 86	
Jevnikar Kristina	60, 95, 193	Krušič Žiga	82	
Jones Nicholas	209	Kuhta Katja	74, 91, 92	
Jonjić Ivana	61	Kurent Alma	141, 146	
Jukić Tomislav	61, 192, 207	Kusačić Kuna Sanja	133	
Juri Mandić Jelena	59, 133	L		
		Lacmanović Lončar Valentina	76	
		Lanišnik Boštjan	53	
		Lapajne Luka	67, 127, 159, 162	
		Lavrič Groznik Alenka	90, 100, 101, 102	
		Leal Ines	209	
		Leonardis Lea	121	
		Ličina Nihad	121	
		Liović Milec Martina Martina	59	
		Lončarić Sven	73	
		Lumi Xhevat	57, 181, 194, 197, 198, 199, 200	
		Lužnik Zala	156, 159, 161, 162	

M		Počkar Saša	209, 212
Magdič Jožef	93	Podgoršek Slavica	105
Malenica Ravlič Maja	86	Podnar Barbara	71, 124, 173
Markelj Nika	142	Potrč Maja	72, 197, 200
Markelj Špela	55, 60, 66, 137, 138, 142, 195	Prosen Gregor	93
Marzidovšek Miha	161, 180	Pulko Nejc	185
Masnik Klara	84, 185	Pupić-Bakrač Ana	213
Masten Matejka	91, 92	Pušnik Neža	85
Matičič Mojca	212	R	
Matović Katja	90, 156, 159, 161, 164, 184	Radman Ivana	62, 76, 86
Maver Aleš	72, 114, 115, 116, 119, 121	Radman Maria	62
Meglič Andrej	75	Radmilović Marin	73
Melinščak Martina	73	Rahne Kurent Ingrid	147, 149
Michaelides Miche	112	Rajh Ronja	74
Molek Katja	118	Rebolj Luka	161
Monhart Matthias	178	Rotovnik Kozjek Nada	60
Možina Martin	69, 184	Rudolf Gorazd	121
Murnik Rauh Andreja	58	Rusjan Breda	117
Muznik Urša	118	S	
P		Sajovic Jana	75, 116, 119
P.M. Cremers Frans	119	Schollmayer Petra	67, 156, 159, 161, 162, 163, 184, 188, 189
Pahor Dušica	53, 65, 83, 84, 89, 91, 93	Schwarzbartl Pfeifer Marija Ana	157
Paic Josipa	62	Sember Nevena	147, 149
Pajtler Rošar Ana	51, 97, 208	Steblovnik Tjaša	171
Perkovic Jasna	70	Steeple Laura	209
Perovšek Darko	127, 168	Sušić Ena	76
Petelin Katarina	56, 91, 92, 94, 108	Š	
Peterlin Borut	72, 114, 115, 116, 119, 120	Šarenac Tomislav	52, 85, 135, 185, 186
Petric Vicković Ivanka	76	Šega Rok	77
Petrović Jurčević Jasenka	133	Šivec Trampuž Igor	172
Petrović Pajić Sanja	115, 127	Škergo I.	54
Pfeifer Vladimir	72, 154, 157, 160, 161, 180, 197	Špegel Nina	173
Pižem Jože	72	Štular Živa	78, 212
		Štunf Pukl Špela	63, 79, 155, 158, 160, 161

Šulak Marko	55, 102, 142, 195, 197, 198	Vrabič Nika	80, 143, 204
Šuštar Maja	60, 82, 116, 120, 121, 139, 168, 193	Vrhovec Levin	117
		Vukojević Ante	207
		Vukojević Nenad	59, 61, 205, 207
T		Z	
Tahirovič Jasmina	117	Zaletel Benda Polona	210
Tekavčič Pompe Manca	55, 66, 101, 106, 137, 138, 139, 142, 143, 195	Zernant Jana	119
		Zlatar Mirna	133
Teran Nataša	72	Zorman Petra	104
Thaler Angela	193, 196, 197, 201	Zrakić Nikolina	81
Tomšič Matija	202	Zupan Andrej	103
Tratnik Jakljič Barbara	144	Zupan Matej	82, 100, 198
U			
Urbančič Mojca	58, 78, 100, 104, 106, 107, 109, 193, 197, 198		
V			
Vatavuk Zoran	62, 73, 76, 81, 86		
Vidović Valentinčič Nataša	58, 70, 80, 90, 95, 117, 204, 208, 210, 211, 212		
Vita Zupanič Marija	83		
Vogelnik Katarina	72		
Volk Marija	72, 77, 113, 114, 115, 116, 119, 120		
Voršič Matjaž	53		

POZABITE NEUDOBJE

TAKO UDOBNE, DA SKORAJ
90 % UPORABNIKOV POZABI,
DA JIH NOSIJO!

**Kontaktne leče,
ki jih že poznate in imate radi,
so zdaj na voljo
tudi v multifokalni različici!**



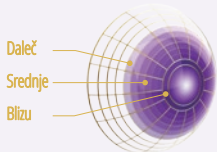
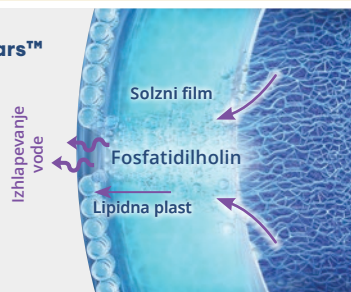
DAILIES TOTAL1® so prve in edine kontaktne leče z WATER GRADIENT™ tehnologijo, ki zagotavlja maksimalno udobje.

- Tehnologija vodnega gradienta omogoča, da imajo kontaktne leče na svoji površini bistveno višjo vsebnost vode, kot v središču leče. Porast vsebnosti vode s sredice proti površini leče je 33 % do 80 %. Na zunanji površini leče je vsebnost vode skoraj 100 %.
- Kontaktne leče so tako udobne, da 90 % uporabnikov pravi, da so pozabili, da jih sploh nosijo.¹



DAILIES TOTAL1® kontaktne leče uporabljajo moč SmarTears™ tehnologije za zmanjševanje simptomov suhih oči.

- Kontaktne leče vsebujejo učinkovino fosfatidilholin, ki jo najdemo v naravnem solznem filmu. Fosfatidilholin se iz leče izloča v solzni film takrat, ko je v očesu potreba po stabilizaciji lipidne plasti solznega filma.⁵
- Prisotnost te naravne sestavine omogoča podporo vlaženju očesa tudi v pacientovih najdaljših dneh uporabe kontaktnih leč.^{6,7}



Precision Profile Design™

**Precision Profile™ dizajn omogoča gladko prehajanje dioptrij
za nemoten vid pri vseh razdaljah.^{4**}**

- Dizajn leče deluje sinergistično z naravnim delovanjem zenice.
- Z uporabo enostavnih Alconovih smernic za predpisovanje multifokalnih kontaktnih leč je uspešnost izbire kontaktne leče 96%.^{3*}

Priporočite kontaktne leče **DAILIES TOTAL1®** in **DAILIES TOTAL1® Multifocal**
in naj vaši pacienti uživajo v maksimalnem udobju, zdravju in optični podpori.

*Uporaba dveh ali manj kontaktnih leč na oko. Podatki na osnovi predpisa DAILIES® AquaComfort Plus® Multifocal in AIR OPTIX® AQUA Multifocal.
**Slika je samo za ilustracijo in ni dejanska predstavitev.

Reference: 1. Perez-Gomez I, Giles T. European survey of contact lens wearers and eye care professionals on satisfaction with a new water gradient daily disposable contact lens. *Clinical Optometry*. 2014;6:17-23. 3. In established presbyopes, where n=27 for AIR OPTIX® AQUA Multifocal contact lenses and n=26 for DAILIES® AquaComfort Plus® Multifocal contact lenses. Alcon data on file, 2011. 4. Alcon data on file, 2013. 5. Pitt W, Jack D, Zhao Y, Nelson J, Pruitt J. Loading and release of a phospholipid from contact lenses. *Optom Vis Sci*. 2011;88(4):502-506. 6. Michaud L, Forcier P. Comparing two different daily disposable lenses for improving discomfort related to contact lens wear. *Cont Lens Anterior Eye*. 2016;39(3):203-209. 7. Rantamaki AH, Seppanen-Laakso T, Oresic M, Jauhainen M, Holopainen JM. Human Tear Fluid Lipidome: From Composition to Function. *PLoS ONE*. 2011;6(5):e19553. doi:10.1371/journal.pone.0019553.

Za način uporabe, nego in previdnostne ukrepe preberite navodila za uporabo.
© 2021 Alcon Inc.

EMEA
www.emea.si

Alcon Authorized Distributor

DROP defence®



Prvi in edini potrjen

Medicinski pripomoček & Osebna zaščitna oprema
proti UV in modri svetlobi

DROP defence® je oftalmološka raztopina za zaščito pred UV žarki, ki vsebuje vitamin B2 (riboflavin), vitamin E TPGS, MSM, aminokislino in hialuronsko kislino. Kapljice za oči DROP defence® so edinstvena **Osebna zaščitna oprema**, registrirana proti UV sevanju, modri svetlobi, umetnimi viri svetlobe in podaljšani izpostavljenosti soncu.



10 ml večodmerna
plastenka
brez konzervansov



Lahko se
uporablja s
kontaktnimi lečami



CE 0373
Medicinski
pripomoček




SERVImed



DESODROP®

MEDICINSKI PRIPOMOČEK



ZAŠČITNA IN VLAŽILNA

oftalmološka raztopina

DESODROP je zaščitna, vlažilna in pomirjujoča oftalmološka raztopina za očesno površino, na osnovi hipromeloze, liposomov in ozoniranega rastlinskega olja.

Uporablja se za:

- pospeševanje procesa celjenja po kirurškem posegu ali poškodbi;
- zdravljenje simptomov, povezanih z vnetjem, ki je lahko tudi posledica okužbe;
- zdravljenje suhega očesa, vključno z draženjem, ki ga povzročajo okoljski dejavniki ali mehanski stres, na primer nošenje kontaktnih leč.

Način uporabe

Pred uporabo steklenico pretresite.

V vsako oko nanesite eno ali dve kapljici, enkrat ali večkrat dnevno oziroma po navodilih zdravnika.

Izdelek lahko uporabljate med nošenjem kontaktnih leč.



Proizvajalec: FB VISION S.p.A., Via San Giovanni Scafa
San Benedetto del Tronto (AP), Italija, fb-vision.it
DES0421-03, april 2021

BAUSCH+LOMB Health

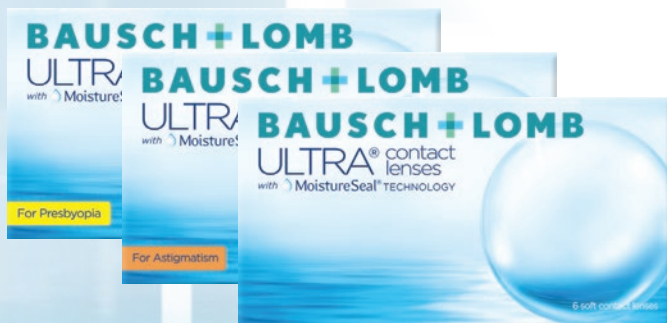BAUSCH+LOMB
ULTRA® kontaktne
leče
s tehnologijo **MoistureSeal®**

16

UR UDOBJA

s tehnologijo **MoistureSeal®**

Ohranjajo **95 %**
vlage v leči celih **16 ur**¹

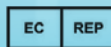


MEDICINSKI PRIPOMOČEK

REFERENCA: 1 – je dostopna na sedežu podjetja
PharmaSwiss d.o.o., Brodišče 32, 1236 Trzin
ULT0421-01, april 2021



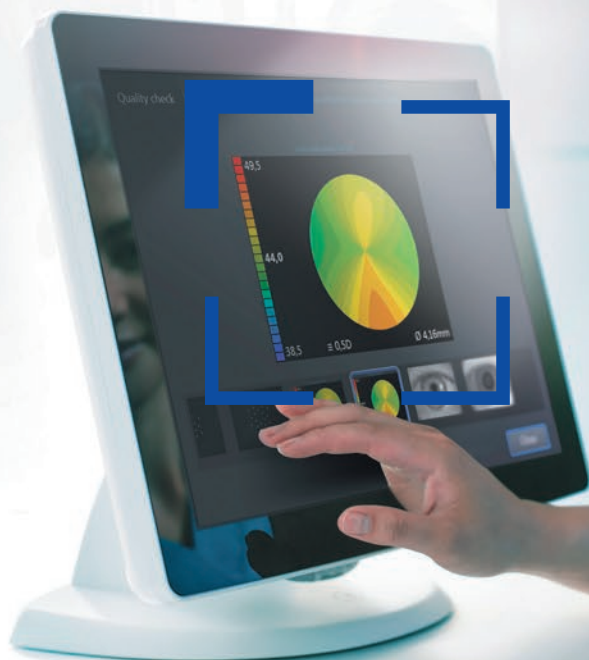
Bausch + Lomb Incorporated
1400 N. Goodman St.
Rochester, NY 14609, USA



Bausch + Lomb Incorporated
Cork Road Industrial Estate, Waterford,
X91 V383, Ireland

Začetek poteka dela z več vpogleda.

NOVOST



ZEISS IOLMaster 700 s centralno topografijo

Pridobite dodatne informacije in odkrijte vizualno pomembne asimetrije oblike osrednje roženice

- Upoštevani sta posteriorna in anteriorna refraktivna moč
- Brez dodatne strojne opreme, brez dodatnih meritev, brez dodatnega časa
- Brez sprememb trenutnega poteka dela

www.zeiss.com/iolmaster-topo



Seeing beyond

TAPTIQOM®

(15 µg/ml tafluprost + 5 mg/ml timolol kapljice za oči, raztopina v enoodmernem vsebniku)

KORAK NAPREJ ZA MOČNO ZNIŽANJE IOP-a

- Do 40% od izhodiščne točke¹
- Raven hiperemije (7%)²
- Ena kapljica 1x dnevno²



Santen | MEDIS Therapeutics

Reference:

1. Holló G et al. Fixed-Dose Combination of Tafluprost and Timolol in the Treatment of Open-Angle Glaucoma and Ocular Hypertension: Comparison with Other Fixed-Combination Products. Adv Ther. 2014; 31: 932-944. 2. Povzetek glavnih značilnosti zdravila Taptiqom (datum revizije besedila 02/2021), www.cbz.si

Skrajsan povzetek glavnih značilnosti zdravila Taptiqom tafluprost/timolol

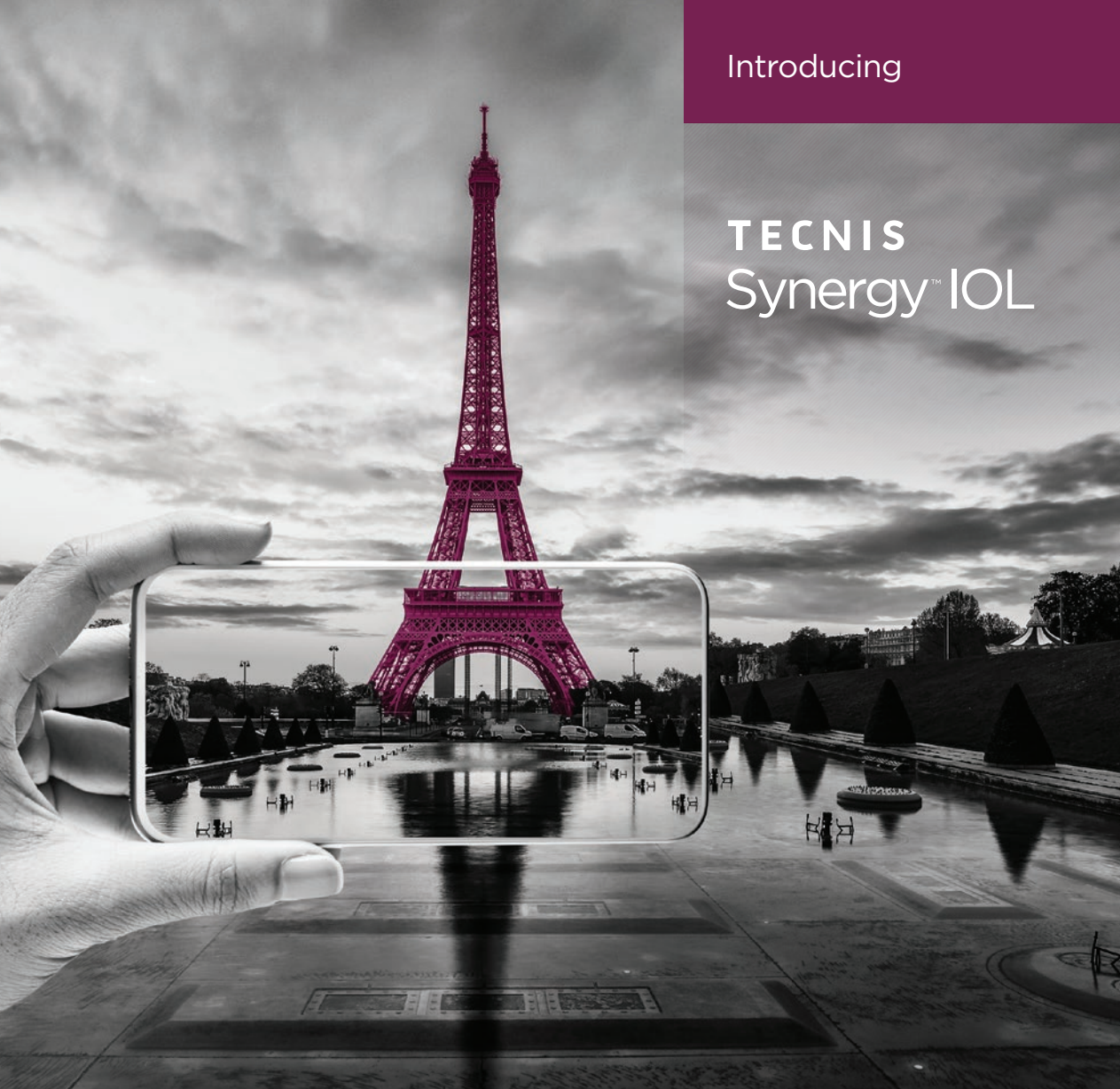Ime zdravila: Taptiqom 0,015 mg/5 mg v 1 ml kapljice za oko, raztopina v enoodmernem vsebniku. **Sestava zdravila:** 1 ml raztopine vsebuje: tafluprost 15 mikrogramov in timolol (v obliki maleata) 5 mg. **Terapevtske indikacije:** Znižanje očesnega tlaka pri odraslih bolnikih z glavkomom z odprtim zaklojem ali očesno hipertenzijo, ki se ne odzivajo zadostno na topikalne zaviralce adrenergičnih receptorjev beta ali prostaglandinske analoge in bi jim kapljice za oko brez konzervansov koristile. **Odmerjanje in način uporabe:** Odmerjanje: Priporočeno zdravljenje je ena kapljica za oko v vsakih 12 urah praznega očesa/prizadeti oči enkrat na dan. **Odmerjek ne sme preseči ene kapljice v prizadeto oko/prizadeti oči na dan.** **Pediatrična populacija:** Uporaba zdravila Taptiqom se ne priporoča pri otrocih in mladostnikih, mlajših od 18 let. **Uporaba pri starejših:** Starejšim bolnikom odmerka ni treba spremeniti. **Uporaba pri okvari ledvic/jeter:** Zdravilo Taptiqom je treba pri teh bolnikih uporabljati previdno. **Način uporabe:** Da bi zmanjšali tveganje za potenitivne kože vek, morajo bolniki odvedno raztopino obrisati s kožo. **Z zaprtim razzlokiranim kanalom ali vek za 2 minuti se sistemski absorpcija zmanjša.** To lahko vodi do zmanjšanja sistemskih neželenih učinkov in do močnejšega lokalnega delovanja. Če bolnik uporablja več topikalnih očesnih zdravil, naj jih uporabi z razmikom najmanj 5 minut. **Pred vkapanjem kapljice za oko naj bolnik odstrani kontaktne leče, ki jih lahko ponovno vstavi po 15 minutah.** Bolnikom je treba naročiti, naj preprečijo stik vsebnika z očmi ali sosednjimi strukturami, saj lahko na ta način poškodujejo oko. Bolnikom je treba povedati tudi, da se ob nepravilni rabi raztopine za oko lahko okužijo z občutljivimi bakterijami, za katere je znano, da povzročajo okužbe oči. **Uporaba onesnaženih raztopin lahko resno poškoduje oko in vodi v izgubo vida.** **Kontraindikacije:** Preobčutljivost na zdravilno učinkovino ali kateri koli pomozno snov. Reaktivna bolezen dihalnih poti, vključno z bronhialno astmo, ali bronhialna astma v anamnezi, huda kronična obstruktivna pljučna bolezen. Sinusna bradikardija, sindrom bolnega sinusa, vključno s sinusnirafnim blokom, atroventrikularni blok druge ali tretje stopnje. **Ki ni nadzorovan s srčnim spodbujevalnikom.** Očlono srčno popuščanje, kardio geni sk. **Posebna opozorila in previdnostni ukrepi:** **Sistemski učinki:** Zaradi betadrenolitične sestavine, timolola, se lahko pojavijo leta vrste srčno-žilnih, pljučnih in drugih neželenih učinkov kot pri sistemskih antagonistih adrenergičnih receptorjev beta. **Srčne bolezni:** Pri bolnikih s srčno-žilnimi boleznimi in hipotenzijo je treba zdravljenje z zaviralci adrenergičnih receptorjev

beta oceniti kritično in razmisliti o zdravljenju z drugimi zdravilnimi učinkovinami. Pri bolnikih s srčno-žilnimi boleznimi je treba biti pozoren na znake poslabšanja teh boleznih in neželene učinke. Zaradi neugodnega učinka na čas prevajanja je treba zaviralce receptorjev beta bolnikom s srčnim blokom prve stopnje dajati previdno. **Žilna bolezen:** Pri zdravljenju bolnikov s hudo motnjo/boleznijo perifernih obtočil je potrebna previdnost. **Bolezni dihal:** Po dajanju nekaterih očesnih zaviralcev adrenergičnih receptorjev beta bolnikom z astmo so poročali o neželenih učinkih na dihalo, vključno s smrtjo zaradi bronhospazma. Zdravilo Taptiqom je treba pri bolnikih z blago/zmerno kronično obstruktivno pljučno boleznijo (KOPB) dajati s previdnostjo in le, če so močne koristi večje od možnih tveganj. **Hipotalkemija/sladkorna bolezen:** Zaviralce adrenergičnih receptorjev beta je treba pri bolnikih s spontano hipoglikemijo ali bolnikih z nestabilno sladkorno boleznijo uporabljati previdno, saj lahko zaviralci adrenergičnih receptorjev beta prikrivajo znake in simptome akutne hipoglikemije. Zaviralci adrenergičnih receptorjev beta lahko prikrivajo tudi znake hipertirozidizma. **Neravnodušno prenehanje zdravljenja z zaviralci adrenergičnih receptorjev beta lahko prispeva k poslabšanju simptomov.** **Bolezni roženice:** Očesni zaviralci adrenergičnih receptorjev beta lahko zavajajo sluhost oči. Pri zdravljenju bolnikov z boleznimi roženice je potrebna previdnost. **Drugi zaviralci adrenergičnih receptorjev beta:** Učinek na očesni tlak ali znani učinki sistemskih zaviralcev adrenergičnih receptorjev beta se lahko okrepijo, če se timolol daje bolnikom, ki že prejemajo sistemski zaviralec adrenergičnih receptorjev beta. Odziv teh bolnikov je treba skrbno spremljati. Uporaba dveh topikalnih zaviralcev adrenergičnih receptorjev beta ni priporočljiva. **Glavkom z zaprtim zaklojem:** Pri bolnikih z glavkomom z zaprtim zaklojem je lažjostiti cilj zdravljenja ponovno odprti zakloji. Za to je treba zeniko zožiti z miotikom. Timolol na zeniko učinkuje malo ali nič. Pri uporabi timolola za znižanje zvišanega očesnega tlaka pri glavkomu z zaprtim zaklojem je treba timolol uporabiti v kombinaciji z miotikom in ne samostojno. **Anafilaktične reakcije:** Med jemanjem zaviralcev adrenergičnih receptorjev beta so lahko bolniki, ki imajo v anamnezi atopično bolezen ali hude anafilaktične reakcije na številne različne alergene, bolj občutljivi na ponavljanje se izpostavljenost takšnim alergenom in neodzivni na običajne odmerke adrenalina. **Ki se uporabljajo za zdravljenje anafilaktičnih reakcij:** **Očesni žilnice:** Med uporabo zdravil za zatiranje ločanja očesne vodke (npr. timolola, acetazolamida) so poročali o odstopu žilnice po filtracijskih posodah. **Kirurška anestezija:** Očesni pripravki z zaviralci adrenergičnih receptorjev beta lahko zavajajo sistemske učinke zaviralcev adrenergičnih receptorjev beta, npr. adrenalina. Če bolnik prejema

timolol, mora biti anesteziozlog o tem obveščen. **Pred začetkom zdravljenja je treba bolnike seznaniti z možnostjo rasti trepalnic, potenitivne kože vek in povečanja pigmentacije šarenice.** Nekateri od teh sprememb so lahko trajne in lahko povzročijo razliko v izgledu oči, če je zdravljeno le eno oko. Spremenjena pigmentacija šarenice se pojavi počasi in je lahko več mesecev neopazna. **Tveganja za doživljenjsko heterokromijo med očesoma v primeru enostranske uporabe je nedvomno.** Na predelih, kjer raztopina tafluprosta večkrat pride v stik s površino kože, obstaja možnost, da se pojavi rast las. **S tafluprostom ni izkušeni pri neovaskularnem glavkomu, pri glavkomu z zaprtim ali ozkim zaklojem ali pri kongenitalnem glavkomu.** Izkusnje s tafluprostom pri bolnikih z atakijo in bolnikih s pigmentnim ali psevdoskfialativnim glavkomom so omejene. **Previdnosti je priporočljiva v primeru uporabe tafluprosta pri bolnikih z atakijo, pri bolnikih s psevdofakijo z raztrgano posteriorno lečno kapsulo ali z lečo v srednjem prekatu in pri bolnikih z znanimi dejavniki tveganja za cistični makularni edem ali iritis/uveitis.** **Interakcije:** Studij medsebojnega delovanja niso izvedli. **Obstaja možnost za aditivne učinke,** ki povzročijo hipotenzijo in/ali izrazito bradikardijo pri sočasni uporabi očesnih raztopin zaviralcev adrenergičnih receptorjev beta s peroralnimi zaviralci kalcijevih kanalov, zaviralci adrenergičnih receptorjev beta, antiaritmiki vključno z amiodaronom, glikozidi digitalisa, parasimpatikomimetiki in gvanidini. **Hipertenzivni odziv na ukinitve klonidina je lahko okrepljen pri jemanju peroralnih zaviralcev adrenergičnih receptorjev beta.** Med kombiniranim zdravljenjem z zaviralci CYP2D6 (npr. kinidin, fluoksetin, paroksetin) in timololom so poročali o okrepljenem sistemskem zatiranju adrenergičnih receptorjev beta (npr. počasnejši srčni utrip, depresija). **Občasno so poročali o midriazi zaradi sočasne uporabe očesnih zaviralcev adrenergičnih receptorjev beta in adrenalina (epinefrina).** **Plodnost, nosečnost in dojenje:** Zdravilo Taptiqom ne smete uporabljati pri nosečnicah, razen če je nujno potrebno. **Previdnostnih razlogov se med zdravljenjem z zdravilom Taptiqom dojenje ne priporoča.** **Povzetek neželenih učinkov:** Za popoln seznam neželenih učinkov glejte celoten povzetek glavnih značilnosti zdravila. **Pogosti:** hiperemija veznice/ očesna hiperemija, očesni pruritus, očesne bolečine, spremembe trepalnic (daljša rast, debelina in večje število trepalnic), razbarvanje trepalnic, draženje očesa, občutek tuha v očesu, zamegljen vid, fotofobija. **Nečim in razmi predpisovanja in izdaje zdravila:** Predpisovanje in izdaja zdravila je le na recept. **Imetnik dovoljenja za promet:** Santen OY, Niittyhaankatu 20, 33720 Tampere, Finska. **Pred predpisovanjem, prosimo, preberite povzetek glavnih značilnosti zdravila.** **Datum revizije besedila:** 02/2021

Introducing

TECNIS Synergy™ IOL



TECNIS Synergy™ Continuous-Range-of-Vision IOL delivers:

Continuous vision across the range to empower patients to see at their ideal distances.¹

Superior* low-light contrast with high-quality vision that patients can trust day and night.²

*Unlike IOLs of comparable range, ie trifocal IOLs

References

1. DOF2019OTH4003 - Clinical Investigation of the TECNIS® Next-Generation IOL Model ZFR00 (TECNIS Synergy™ IOL): 6-Month POC Data. 23 Apr 2019. 2. DOF2019OTH4002 - Weeber H. MTF of the TECNIS Synergy OptiBlue IOL, and other lens models. 27 Mar 2019.

For healthcare professionals only. Please read the Directions for Use for Important Safety Information and consult our specialists if you have any questions.

TECNIS and TECNIS Synergy are trademarks of Johnson & Johnson Surgical Vision, Inc.
© Johnson & Johnson Surgical Vision, Inc. 2019 | PP2019CT4578

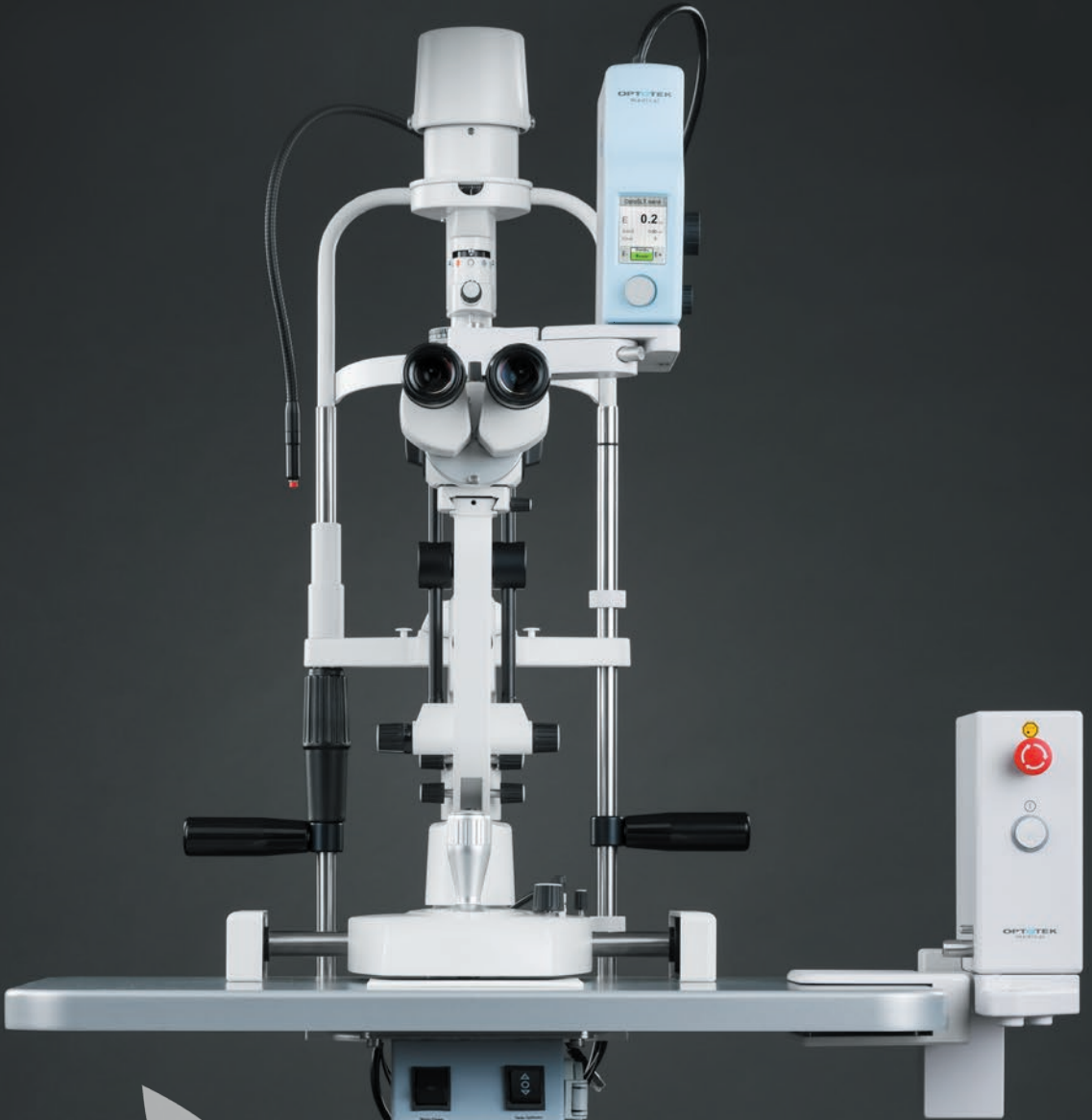
Get the best of both
worlds. Focus far
through near; clarity
day and night.

There's good, there's better,
and there's TECNIS® IOL.

Johnson & Johnson VISION

pulse to pulse stability:
DPSS vs. conventional

OptoSLT nano



OPTOTEK
MEDICAL

www.optotek-medical.com

VISMED®

- zavaruje očesno površino
- ne vsebuje konzervansov

Hipoosmolarne vlažilne kapljice in gel za vlaženje pri suhem očesu!



Optimed
medical

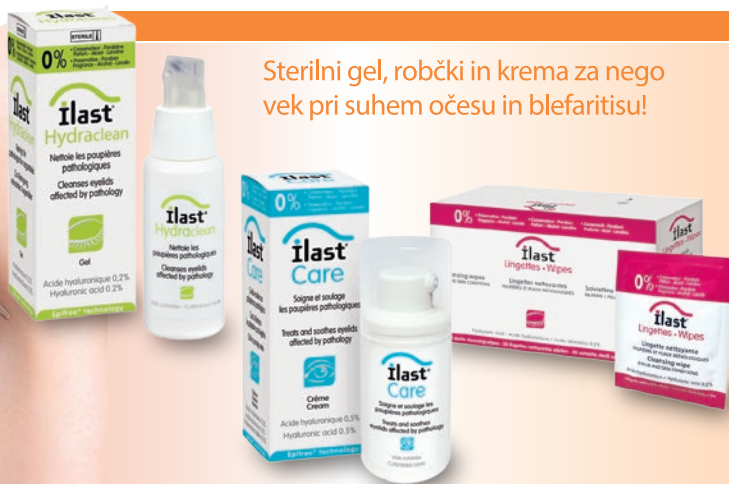Optimed medical d.o.o., Litostrojska 44c, 1000 Ljubljana, info@optimed.si

TRB CHEMEDICA
OPHTHALMIC LINE

ilast®

- neguje veke in robove vek
- ne vsebuje konzervansov
- ne vsebuje dišav ali alkohola

Sterilni gel, robčki in krema za nego vek pri suhem očesu in blefaritisu!



Optimed
medical

Optimed medical d.o.o., Litostrojska 44c, 1000 Ljubljana, info@optimed.si

Horus
PHARMA

